SUB REDACȚIA
CODRUȚ SARAFOLEANU

RINOLOGIE

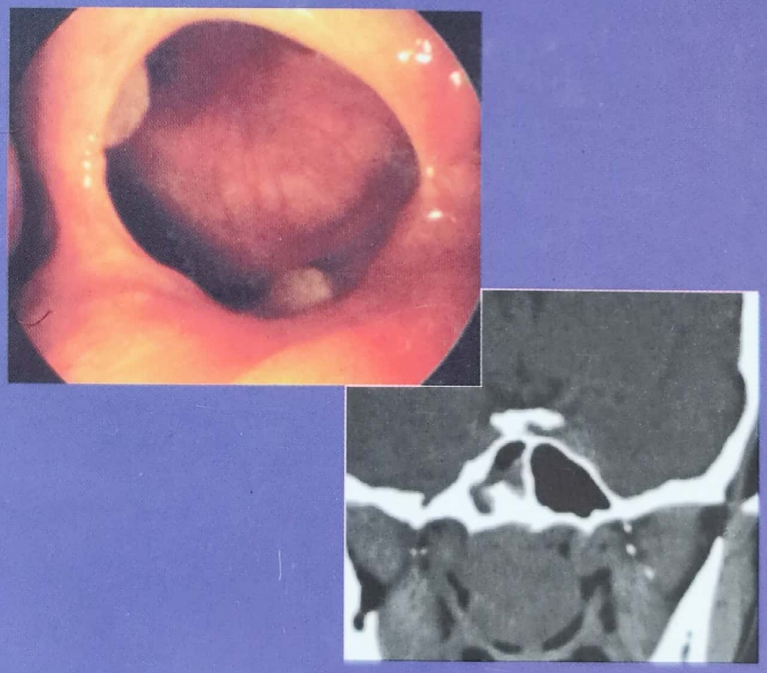

EDITURA MEDICALĂ

Sub REDACȚIA
Dr. CODRUȚ SARAFOLEANU

RINOLOGIA

10 Aprilie 2003

EDITURA MEDICALĂ
Bucureşti 2003

Scanned with OKEN Scanner

COPERTA şi GRAFICĂ: *Bogdan Gărgăriţă*

© „Toate drepturile editoriale aparţin în exclusivitate Editurii Medicale. Publicaţia este marcă înregistrată a Editurii Medicale, fiind protejată integral de legislaţia internă şi internaţională. Orice valorificare a conţinutului în afara limitelor acestor legi şi a permisiunii editorilor este interzisă şi pasibilă de pedeapsă. Acest lucru este valabil pentru orice reproducere – integrală sau parţială, indiferent de mijloace (multiplicări, traduceri, microfilmări, transcrieri pe dischete etc.).“

ISBN: 973-39-0503-8

Redactor carte: dr. ALEXANDRU JELEA
Secretar redacţie: MARIA NEAMŢ

Tipărit la S.C. UNIVERSUL S.A.
Tel. 3.15.17.01. Fax 314.68.42
Str. Brezoianu 23-25, Bucureşti

Scanned with OKEN Scanner

Scanned with OKEN Scanner

AUTORI:

Dr. FLORIN BĂCANU – medic primar oncologie medicală, Spitalul Clinic „Sf. Maria"

Dr. VIOLETA BOJINCĂ – Şef lucrări, Clinica de Reumatologie Spitalul Clinic „Sf. Maria"

Dr. CRISTINA IOSIF – medic primar anatomopatologie, Spitalul Clinic „Sf. Maria"

Dr. NICOLETA MĂRU – asistent universitar, Catedra de Anatomie, Facultatea de Stomatologie, UMF Carol Davila, Bucureşti, medic specialist ORL

Dr. INDRA MIHĂIȚĂ - Şef lucrări, Clinica de Radiologie şi imagistică medicală, Spitalul Clinic Colțea Centrul de imagistică medicală MEDINST

Dr. VICTOR NIMIGEAN – Conferențiar universitar, Şef Catedră de Anatomie clinică şi topografică, Facultatea de Stomatologie, UMF Carol Davila Bucureşti, medic primar stomatolog

Dr. SORIN PERLEA – medic primar imunologie clinică şi alergologie, Institutul Național de Medicină Aeronautică şi Spațială „Gen. Av. Dr. V. Atanasiu", Bucureşti

Dr. VIOLETA PERLEA – medic specialist imunologie clinică şi alergologie, Centrul Medical de Diagnostic şi Tratament „ Acad. Şt. Milcu", Bucureşti

Dr. CODRUȚ SARAFOLEANU – asistent universitar ORL, Facultatea de Stomatologie, UMF Carol Davila Bucureşti, Spitalul Clinic „Sf. Maria"

Prof. Dr. DORIN SARAFOLEANU – Şeful Departamentului ORL, Spitalul Clinic „Sf. Maria"

PREFAȚA

OTOLARINGOLOGIA înregistrează progrese remarcabile şi foarte rapide în ultimii ani. Ocupându-se de organele de simț, fiind specialitatea medicală cu cel mai mare impact în patologia comunicării, având în sfera ei de interes joncțiunea aero-digestivă, cu binecunoscuta-i influență asupra căilor aero-digestive inferioare, acest domeniu medical cu valențe tehnice deosebite, cu interferențe de patologie multiple cu neurologia şi neurochirurgia, cu patologia oro maxilo facială, cu oftalmologia, cu pneumologia şi alergologia, etc. are nevoie de o permanentă aducere „la zi" a mijloacelor de investigație, a metodelor de tratament şi recuperare funcțională, a consecințelor economice în vederea evitării sau a maximei diminuări a infirmității, pentru asigurarea unei cât mai bune calități a vieții.

Patologia rinosinusală este implicată în aproape toate suferințele din sfera Otorinolaringologiei. Iată de ce considerăm că interpretarea şi cunoaşterea corectă a acestei patologii în contextul dezvoltării ei actuale, în relație directă cu patologia zonelor de graniță amintite şi cu participarea ei la suferința întregului sistem respirator, este necesară şi utilă în interesul unei corecte atitudini terapeutice. În intenția noastră, atunci când am inițiat această lucrare, a stat şi gândul că ea va constitui un reper util în activitatea de Formare Medicală Continuă şi perfecționare profesională. O dedicăm tuturor medicilor care practică Otolaringologia şi acelora din specialitățile de graniță care în activitatea lor practică au nevoie din ce în ce mai mult de colaborarea cu otorinolaringologul.

Mulțumesc tuturor COAUTORILOR care prin contribuția lor de o ireproşabilă competență sunt părtaşi la valoarea acestei lucrări. Mulțumesc celor care au sprijinit material apariția acestui volum. Mulțumesc Editurii Medicale pentru condițiile tehnice oferite.

CODRUȚ SARAFOLEANU

Scanned with OKEN Scanner

MOTTO: *Sunt trei feluri de ignoranţă: a nu şti ceea ce ar trebui să ştii; a şti rău ce ştii; a şti ceea ce nu ar trebui să ştii.*

FR. De LA ROCHEFOUCAULD

CAPITOLUL 1

Dezvoltarea embriologică şi anatomia nasului şi sinusurilor paranazale

Conf. Dr. Victor NIMIGEAN, Dr. Nicoleta MĂRU

1.1. Dezvoltarea embriologică a cavităţii nazale şi a sinusurilor paranazale

Nasul se dezvoltă din mai multe procese mezenchimale în jurul gurii primitive (stomodeum).

Cavitatea nazală este vizibilă pentru prima oară la embrionul de 5,6 mm (săptămâna a 4-a) ca placodă nazală sau placodă olfactivă, ce reprezintă o îngroşare a ectodermului deasupra stomodeumului. Această placodă se adânceşte pentru a forma foseta olfactivă, ce se întinde în mezodermul proliferat aflat între mugurii nazali medial şi lateral derivaţi din mugurele fronto-nazal. Adâncirea ulterioară a fosetei nazale duce la formarea şanţului olfactiv deschis către stomodeum (în săptămâna a 5-a).

La embrionul de 12,5 mm mugurele maxilar al arcului faringian I creşte antero-medial pentru a se uni anterior cu mugurele nazal medial şi mugurele fronto-nazal; astfel, el închide şanţul olfactiv pentru a forma cavitatea nazală primitivă (sau sacul olfactiv). Cavitatea nazală primitivă şi gura primitivă sunt separate iniţial de membrana buconazală. Sacii olfactivi sau nazali se extend posterior şi în stadiul de 14-15 mm se rupe membrana buco-nazală si se formează choanele primitive. Acestea sunt situate mult anterior faţă de choanele definitive datorită creşterii ulterioare a palatului. Podeaua nazală, anterior de choană se formează din prelungirile mezenchimale ale mugurilor nazali mediali ca premaxilă, şi mai târziu ca buză superioară şi stâlp medial al cartilajului alar.

Mugurii maxilari cresc ventral de la capătul dorsal al procesului mandibular (arcul faringian I) şi se întâlnesc cu mugurele nazal lateral în jurul şanţului nazo-maxilar. Ectodermul din această regiune se canalizează pentru a forma ductul lacrimo-nazal. Mugurii nazali laterali formează, de asemenea, oasele nazale, cartilajul lateral superior şi stâlpul lateral al cartilajului alar.

Cei doi muguri nazali mediali formează împreună cu mugurele fronto-nazal, masivul median, iar mugurele maxilar împreună cu mugurele nazal lateral formează masivul lateral.

Scanned with OKEN Scanner

DERIVATELE MASIVULUI MEDIAN:

- ❑ dorsul nasului;
- ❑ partea anterioară a septului nazal;
- ❑ partea mediană a buzei superioare (philtrum, tuberculul median, frâul buzei superioare);
- ❑ osul incisiv (premaxilar).

DERIVATELE MASIVULUI LATERAL:

- ❑ din mugurele maxilar: osul maxilar, osul palatin, osul zigomatic, procesul zigomatic al temporalului, scuama osului temporal, părțile moi corespunzătoare;
- ❑ din mugurele nazal lateral, osul nazal, procesul frontal al maxilarului, osul lacrimal, labirintul etmoidal si cornetele etmoidale (cornetele nazale mijlociu, superior, supreme, accesor), lama ciuruita a etmoidului, părțile moi corespunzătoare.

1.1.1. Palatul si septul nazal

Palatul primitiv începe să se formeze anterior prin unirea mugurilor maxilar şi fronto-nazal la embrionul de 13,5 mm. De la capătul posterior al mugurelui fronto-nazal se dezvoltă pe linia mediană o creastă în tavanul cavității bucale, către cavitatea nazală. Această creastă va deveni septul nazal care se continuă anterior cu despărțitura dintre cavitățile nazale primitive. Pe măsură ce cavitățile nazale se lărgesc, procesele palatine derivate din mezodermul maxilar cresc către medial, unul spre celălalt şi către sept. Inițial, ele sunt situate lateral de limbă, dar pe măsură ce limba se deplasează ventral ca urmare a creşterii arcurilor faringiene, aceste procese se orizontalizează şi se medializează, fuzionând. Fuzionarea lor începe din lungul marginii posterioare a palatului primitiv şi este completă cu excepția dehiscenței din zona viitorului canal incisiv. Fuzionarea continuă între procesele palatine şi sept dinspre anterior spre posterior, separând cavitatea nazală de cavitatea bucală, iar mai posterior, cavitatea bucală de nazofaringe, odată cu formarea palatului moale.

De fiecare parte a septului nazal anterior, în raport cu cartilajul paraseptal Jacobson apare o invaginare de ectoderm ce formează organul vomero-nazal care dispare la om, rămânând numai un vestigiu ca o pungă tubulară oarbă de 2-6 mm lungime. Din acest organ vomero-nazal rămân identificabile la embrion doar aripioarele longitudinale, de fiecare parte a cartilajului septal. Acestea pot ramâne uneori ca entități discrete la adult, dar cel mai frecvent involuează, lăsând numai o mică proeminență cartilaginoasă. Septul primitiv este la început cartilaginos în totalitate. Partea superioară se osifică pentru a forma lama verticală a etmoidului, de la crista galli în jos şi vomerul în partea postero-inferioară; partea antero-inferioară rămâne cartilaginoasă (cartilajul patrulater).

Scanned with OKEN Scanner

Pentru ***vomer*** apar 2 centri de osificare în săptămâna a 8-a de fiecare parte a cartilajului, care se unesc, dar lasă între cele 2 părți osoase un șanț adânc în care se încastrează cartilajul. Pe măsură ce creșterea continuă, cartilajul se resoarbe și astfel cele 2 lamele osoase se unesc. La pubertate, lamele osoase sunt aproape total unite, cu aripile eversate și prezintă un șanț anterior ca indicator al originii bilaminare a vomerului.

Oasele nazale apar în săptămâna 10-11.

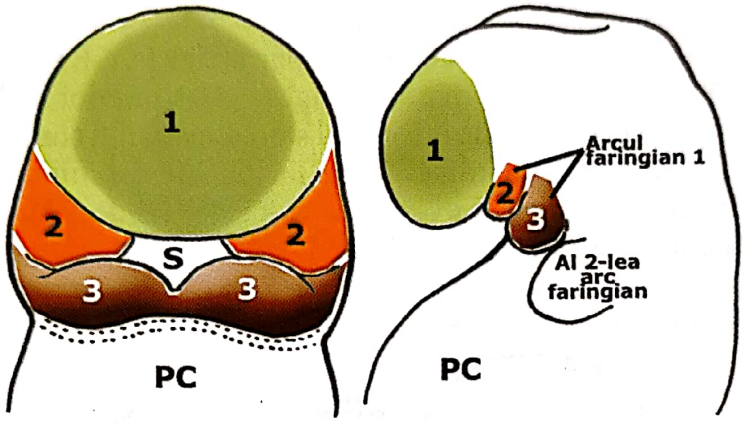

Fața se formeaza din 5 muguri:
1) 1 mugure frontonazal;
2) 2 muguri maxilari (din arcul 1 faringian);
3) 2 muguri mandibulari (din arcul 1 faringian);Între mugurele maxilar si mandibular de aceeași parte există un șanț transversal, din care se va forma comisura labială.
S - stomodeum (gura primitivă); PC - proeminența cardiacă.

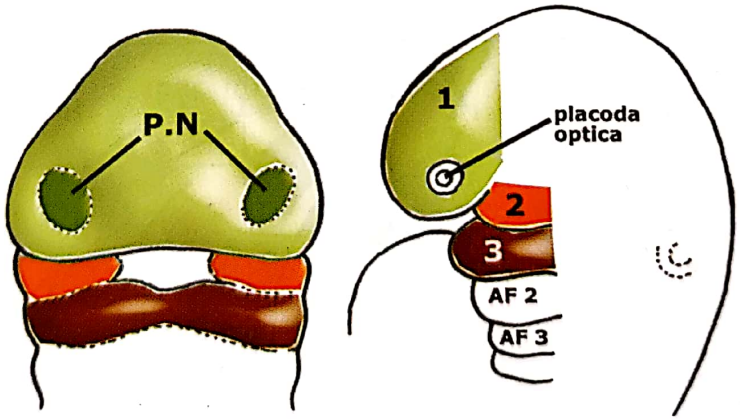

La sfârșitul săptămânii a 4-a, la nivelul mugurelui frontonazal apar placodele nazale (olfactive): **PN.**
PN - îngroșări de ectoderm, - reprezintă viitorul epiteliu senzorial al foselor nazale.

Scanned with OKEN Scanner

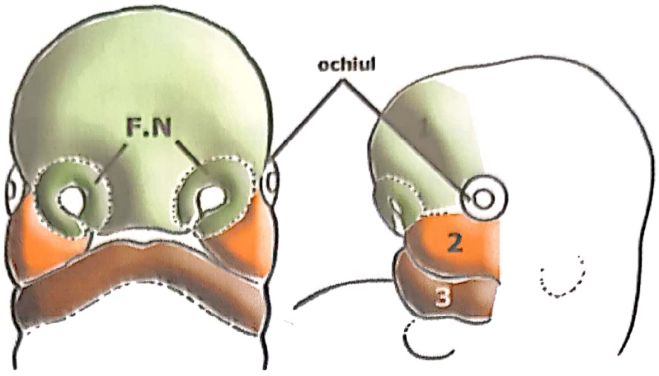

Placodele nazale se înfundă în centru şi apar astfel FOSETELE NAZALE (olfactive) **(FN).** Fosetele olfactive se alungesc către interior si devin şanţuri olfactive -acestea se vor deschide în tavanul stomodeumului comunicând astfel liber cu acesta.Ulterior, şanţul olfactiv este închis inferior, fiind astfel separat de cavitatea bucală primitivă şi evoluează către stadiul de SAC OLFACTIV **(SO)** = cavitate nazală primitivă.

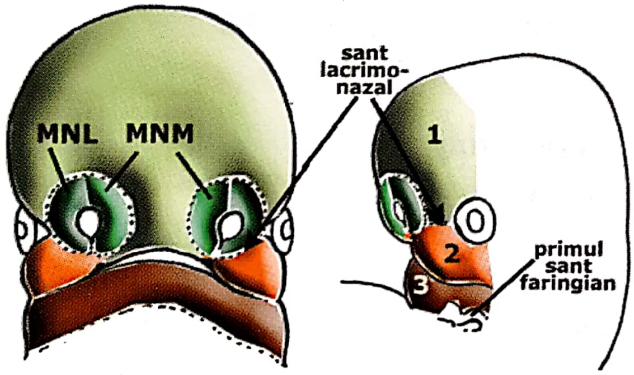

Mezenchimul de la marginile placodei nazale proliferează şi determină formarea mugurilor **nazali lateral** (MNL) şi **medial** (MNM).

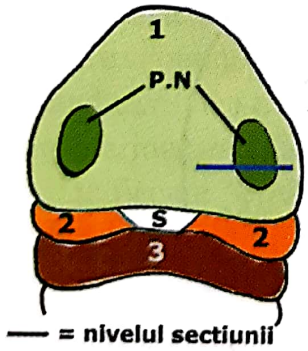

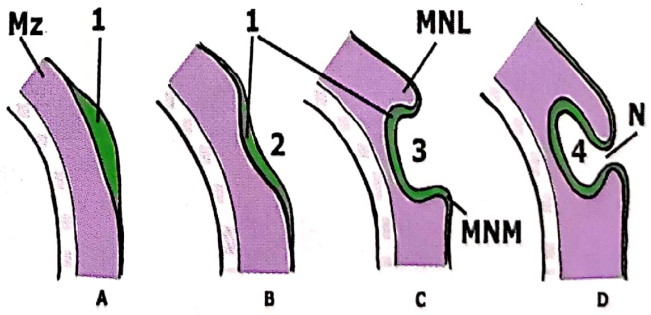

1. mugure fronto-nazal;
2. muguri maxilari;
3. muguri mandibulari;

P.N - placode nazale;
S - Stomodeum.

1 - placoda nazală (olfactivă);
2 - foseta nazală;
3 - şanţ olfactiv;
4 - sac olfactiv;
Mz - mezenchim, N - orificiu narinar primitiv.

Scanned with OKEN Scanner

Secțiune orizontală prin mugurii nazali și PN la embrion de 5 săptămâni:
1 - mugure fronto-nazal;
2 - mezenchim;
3 - perete cerebral.
PN - placoda nazală,
MNM - mugure nazal medial,
MNL - mugure nazal lateral.

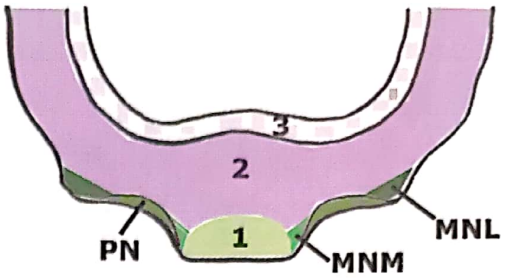

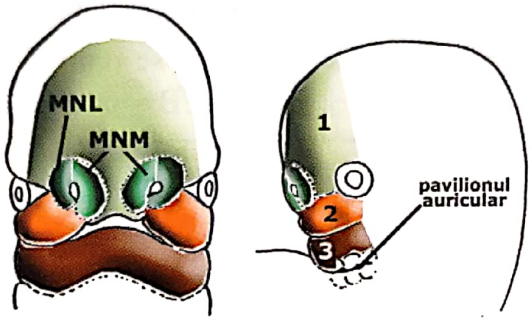

Mugurele maxilar migrează pe sub mugurii nazali lateral şi apoi medial către linia mediană unde va întâlni şi mugurele fronto-nazal. Astfel el închide comunicarea dintre stomodeum şi sacul olfactiv. Din acest stadiu vorbim de cavitate nazală primitivă.

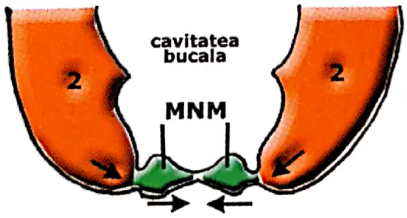

I. Cei 2 MNM se apropie spre linia mediană. Lângă ei apar mugurii maxilari (2).

II. MNM fuzionează pe linia mediană.

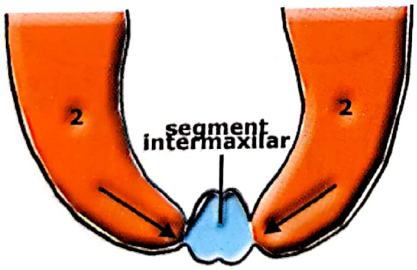

III. Cei 2 MNM fuzionați, împreună cu mugurele fronto-nazal formează masivul median a cărui parte inferioară este segmentul intermaxilar.

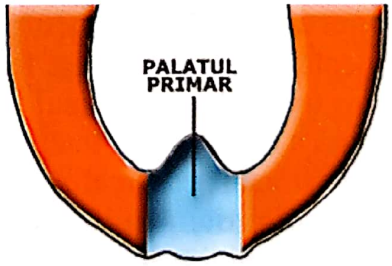

IV. Mugurii maxilari vin în contact cu segmental intermaxilar palatal primar.

Scanned with OKEN Scanner

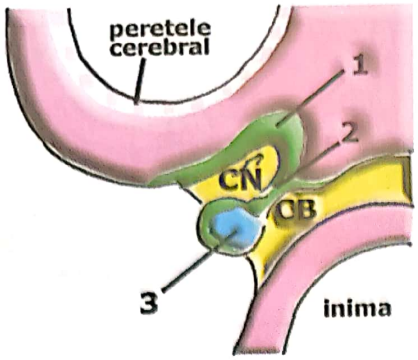

I. 1 - epiteliul de acoperire (din PN);
2 - membrana buco-nazală (dublă);
3 - palatul primar.

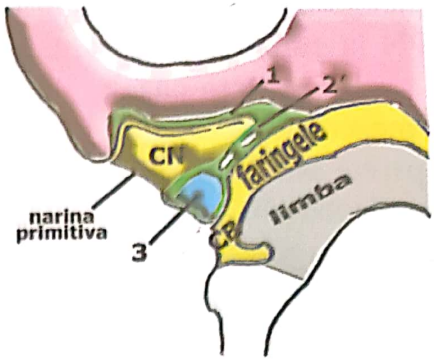

II. 2' - membrana buco-nazală începe să se rupă; CN- cavitatea nazală; CB - cavitatea bucală.

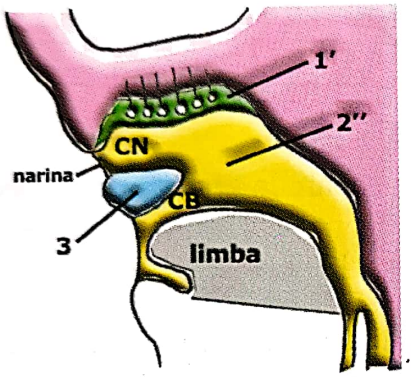

III. 1'- epiteliul olfactiv;
2''- choana primitivă apare prin ruperea şi resorbția membranei buco-nazale; persistența acesteia imperforația choanală.

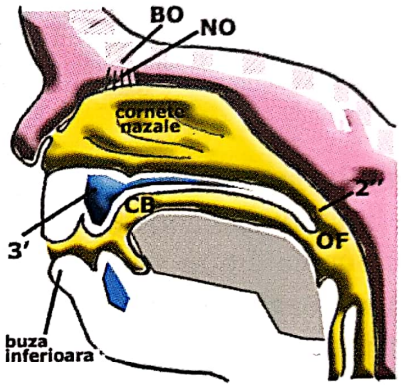

IV.3'- palatul secundar;
BO-bulbul olfactiv;
NO-filetele nervului olfactiv;
OF-orofaringe.

De la extremitatea infero-medială a mugurilor maxilari proemină în jos procesele palatine (*). Poziția verticală a acestora este datorată poziției înalte a limbii în acest stadiu. Pe linia mediană se observă schița viitorului sept nazal.Septul nazal primitiv se formează din mugurele fronto-nazal pe fața superioară a segmentului intermaxilar. Secțiunea frontală este realizată înapoia palatului primitiv, pentru a evidenția formarea palatului secundar.
2 - mugure maxilar;
3 - mugure mandibular;
CM - cartilaj Meckel;
L - limba.

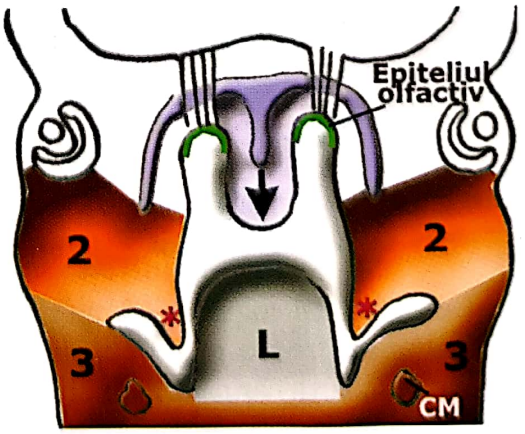

Scanned with OKEN Scanner

Într-un stadiu ulterior, odată cu coborârea limbii, cele două procese palatine se orizontalizează şi se apropie pe linia mediană. În interiorul mugurelui maxilar apare schiţa osului maxilar (M).Septul nazal coboară şi se apropie de procesele palatine.

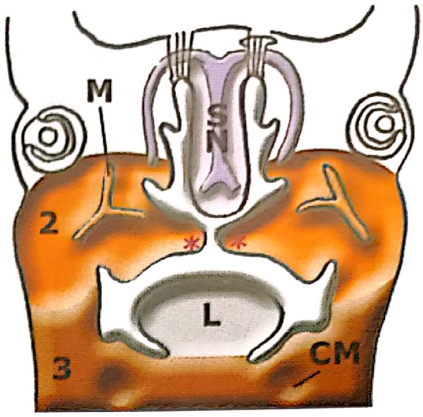

Procesele palatine fuzionează pe linia mediană şi formează palatul secundar. În partea posterioară a palatului secundar nu apare schelet osos, formându-se astfel palatal moale. Septul nazal nu vine în contact decât cu palatul osos.A- schiţa viitorului cornet nazal mijlociu (din masivul etmoido-conchal);B- schiţa viitorului cornet nazal inferior (din masivul maxilo-conchal).Palatul primar (premaxila) va fuziona cu palatul secundar, formându-se astfel palatul definitiv. Fuzionarea proceselor palatine pe linia mediană determină formarea crestei nazale a palatului care se uneşte cu partea inferioară a septului nazal.

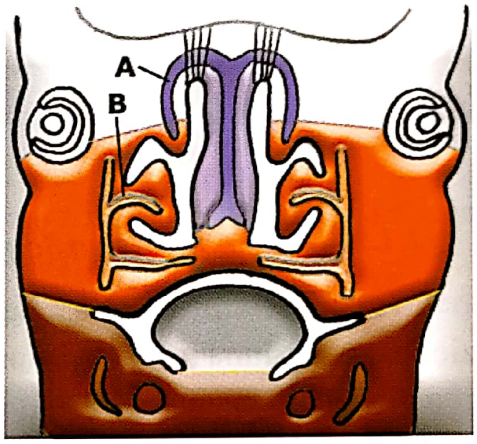

1.1.2. Dezvoltarea cornetelor nazale:

CNI- din masivul maxilo-conchal.

CNM, CNS - din masivul etmoido-conchal.

Cornetele etmoidale: CNM, CNS, CNSuprem, CNAccesor; dezvoltarea începe în săptămână a 9-a de viaţă intrauterină sub forma a 4 fisuri (scizuri, cute adânci, şanţuri). Fiecare dintre aceste fisuri este separată de cele vecine prin creste (5 la număr) care au o parte ascendentă şi o parte descendentă.

Aceste creste seamănă cu o schiţă de cornet complet dezvoltat; ele pot fuziona sau pot dispărea pentru a lăsa loc cornetelor în forma finală.

Agger nasi se dezvoltă din porţiunea ascendentă a I creste etmoidale.

Procesul Uncinat se dezvoltă din porţiunea descendentă a I creste etmoidale.

CNM se dezvoltă din a II-a creastă etmoidală.

CNS se dezvoltă din a III-a creastă etmoidală.

Scanned with OKEN Scanner

CN Suprem se dezvoltă din crestele etmoidale IV şi V.

Între crestele etmoidale I şi II se formează o fisură ce va deveni Reces Frontal (superior) şi Infundibul Etmoidal (inferior).

Între crestele etmoidale II şi III se formează o fisură ce va deveni Meatul Nazal Superior.

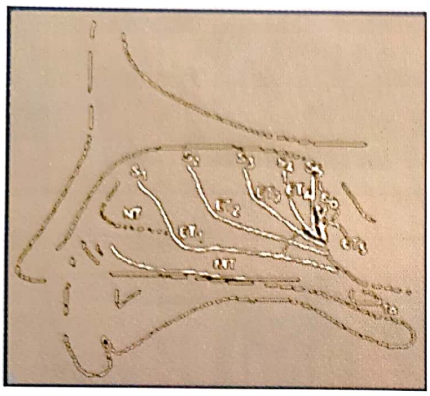

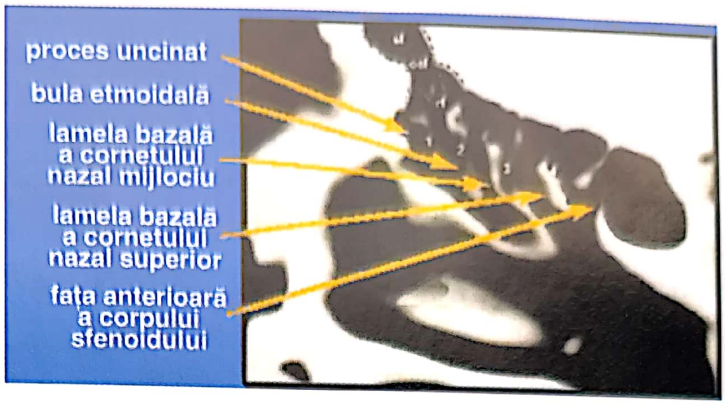

1.1.3. Oasele şi sinusurile paranazale

Maxilarul - în săptămânile 6-7 apar 5 centri de osificare, centri care fuzionează în luna a 4-a şi formează procesele osului maxilar: frontal, zigomatic, palatin, alveolar şi podeaua orbitei. Un al şaselea centru apare în partea medială a podelei aperturii piriforme, formând premaxila în care se dezvoltă incisivii. La nivelul premaxilei se formează şi spina nazală anterioară care se uneşte lateral cu cartilajul vomero-nazal şi superior cu cartilajul septal.

Sinusul maxilar - primul sinus care apare (săptămâna 7-10 după unii autori, luna a 4-a după majoritatea autorilor): apare un şanţ îngust de la infundibulul etmoidal primitiv, către masa mezenchimală de la nivelul viitorului os maxilar. Absorbţia mezenchimului şi expansiunea acestei cavităţi pneumatice face ca la naştere să existe o cavitate mică la acest nivel, de 7/4/4 mm., încastrată între orbită şi mugurii dentari.

Această cavitate continuă să crească în copilărie, cu o rată de creştere de 2 mm vertical şi 3 mm antero-posterior în fiecare an. În particular, creşterea sinusului maxilar este influenţată de dezvoltarea 1/3 medii a feţei şi de erupţia dentară.

La baza CNM, procesul uncinat se proiectează (proemină) medial; se formează astfel un şanţ între procesul uncinat si peretele lateral nazal. Acest şanţ se numeşte infundibul sau şanţ uncibular.

Infundibulul reprezintă zona de origine a mugurelui sinusului maxilar.

Scanned with OKEN Scanner

Sinusul maxilar se formează:
- Când? În luna a 4-a.
- Unde? În peretele lateral al capsulei nazale (în porțiunea etmoidală).
- Cum? Ca un mugure.

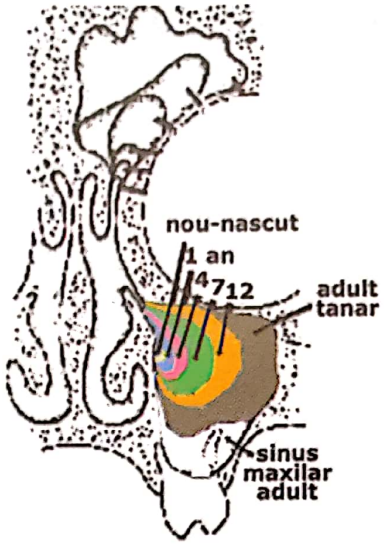

Evoluția dezvoltării postnatale a Sinusului Maxilar:

- la naştere: 6-8 cm3;
- 4-5 luni: poate fi observat radiografic, ca o zonă triunghiulară, în incidență antero-posterioară, medial de gaura infraorbitală;
- naştere → 3 ani- creşte rapid, lateral către nervul infraorbital şi inferior către CNI;
- 3 ani → 7 ani- creşte lent şi ajunge lateral de nervul infraorbital şi inferior de CNI;
- 7 ani → 12 ani- creşte rapid:
  - -s-a extins lateral până la peretele lateral al orbitei,
  - -s-a extins inf. până la planul orizontal care trece prin podeaua fosei nazale;
- 12 ani → adolescență- lărgire uşoară până la dimensiunea adultă;
- → 12 ani- creşterea este legată de erupția dentiției definitive.

La adult planşeul sinusal este la 4-5 mm inferior de planşeul fosei nazale; planşeul sinusal coboară cu vârsta.

Etmoidul- se osifică în capsula nazală cartilaginoasă, unde apar 3 centri de osificare, câte un centru pentru fiecare labirint etmoidal (în lunile 4-5) şi 1 centru pentru lama verticală a etmoidului, care se osifică în primul an după naştere şi se uneşte cu labirintele etmoidale doar la începutul celui de-al doilea an de viață. Toți cei 3 centri participă la formarea lamei ciuruite a etmoidului.

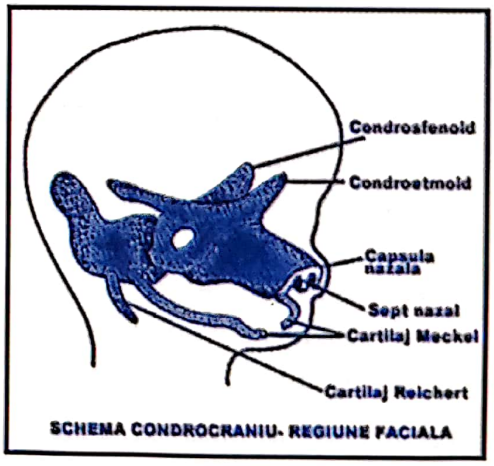

SCHEMA CONDROCRANIU- REGIUNE FACIALA

Scanned with OKEN Scanner

Celulele etmoidale se formează:
- Când? - În luna a 3-a.
- Unde?- În peretele lateral al capsulei nazale.
- Cum?- Ca evaginări din peretele lateral nazal în regiunea meatului nazal mijlociu- etmoidul anterior, apoi, la scurt timp apar şi la nivelul meatului nazal superior- etmoidul posterior.

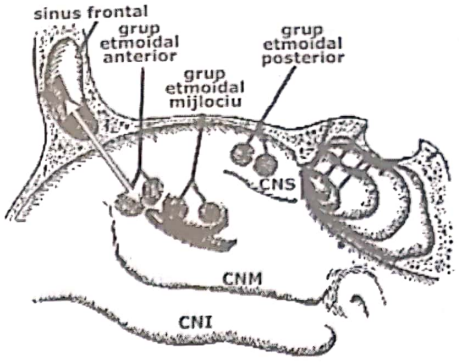

Evoluţie postnatală:
- *la naştere* - grupul anterior măsoară - 5 mm înălţime,
  - 2 mm adâncime,
  - 2 mm lăţime;
- grupul posterior măsoară - 5 mm înălţime,
  - 4 mm adâncime,
  - 2 mm lăţime.

Observaţie: sinusul maxilar şi celulele etmoidale sunt destul de largi la naştere pentru a avea semnificaţie clinică.

Rx de etmoid - vizualizare după vârsta de 1 an.

La început celulele etmoidale tind să fie sferice, dar rămân turtite până când ating dezvoltarea lor maximă şi depăşesc pereţii celulelor vecine.

Pneumatizarea etmoidului : de la naştere până la 2 ani.

La 12 ani- etmoidul aproape a ajuns la forma adultă.

Bula etmoidală, procesul uncinat şi hiatusul semilunar inferior apar ca un fund de sac în luna a 4-a la nivelul meatului nazal mijlociu; aceste structuri pot fi identificate la nou-născut.

Frontalul - suferă o osificare de membrană. Apar 2 centri de osificare la nivelul căruia, în săptămâna a 8-a se formează arcul sprâncenos. La naştere există 2 jumătăţi de frontal separate prin sutura metopică (cele 2 jumătăţi fuzionează în cel de-al doilea an de viaţă; fuzionarea este completă la 8 ani).

Sinusul frontal este cel mai variabil în dimensiuni şi formă (diverticuli, septuri, canale accesorii de drenaj).

Sinusul frontal se formează:
- Când? - În luna a 5-a (încă din luna a 3-a este un mic reces frontal detectabil).
- Unde?- Începe în partea etmoidală a capsulei nazale, în regiunea recesului frontal.
- La naştere nu se poate distinge separat de celulele etmoidale anterioare.

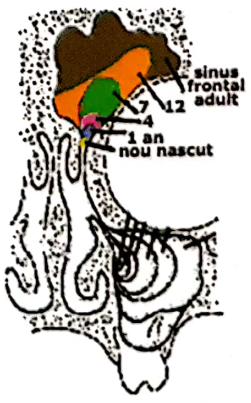

Scanned with OKEN Scanner

- creştere postnatală înceată;
- la 1 an- abia perceptibil anatomic, ca o celulă frontală care drenează în infundibulul etmoidal;
- după 2 ani se pneumatizează (nu apare post mortem cavitate a sinusului frontal decât după primul an de viaţă);
- 1-4 ani- începe să invadeze scuama frontală; apar recesuri mediale şi laterale;
- 6-7 ani- poate fi demonstrat radiologic;
- 12 ani- sinus adult în miniatură, tetraedric;
- adolescenţă- creşte semnificativ în dimensiuni;
- se dezvoltă până la 40 de ani.

Sfenoidul - are 2 părţi:

a. presfenoidul- anterior de tuberculul şeii, se continuă cu aripile mici ale sfenoidului, se formează din 6 centri de osificare care fuzionează în cursul lunii a 8-a de sarcină;
b. postsfenoidul- la nivelul şeii turceşti şi lamei patrulatere, se uneşte cu aripile mari ale sfenoidului şi cu procesele pterigoidiene, se formează din 8 centri de osificare.

La naştere, sfenoidul prezintă 3 piese: una centrală, formată de corpul sfenoidului şi de aripile mici ale sfenoidului; de o parte şi de alta a piesei centrale se află cele 2 piese laterale formate de aripile mari şi de procesele pterigoidiene. Cele 3 piese se unesc în primul an de viaţă.

Sinusul sfenoidal:

Sinusul sfenoidal se formează:
- începe în luna a 3-a, ca o evaginare din recesul sfeno-etmoidal;
- poate fi observat la fătul de 4 luni.

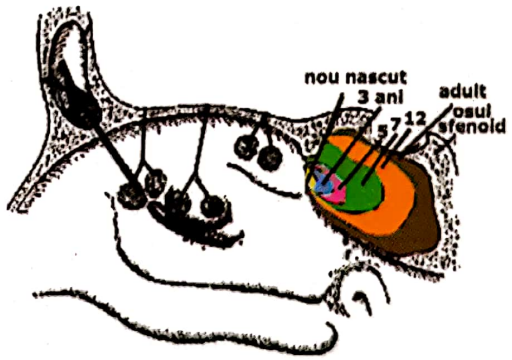

- la naştere- rămâne mic, (2 / 2 / 1,5 mm);
- la 5 ani- invadează rapid osul sfenoid;
- la 7 ani- s-a extins posterior de nivelul şeii turceşti;
- pneumatizarea nu începe înainte de 10 ani;
- tineri- aproape tot sfenoidul este pneumatizat;
- adult- pot să apară prelungiri în bazisfenoid;

Pneumatizarea se realizează cu 0,25 mm/an de la 4 ani, dar este inconstantă.

Scanned with OKEN Scanner

1.2. Anatomia nasului şi a sinusurilor

1.2.1. Nasul extern

Delimitare:

1. *Superior:* o plică cutanată transversală corespunzătoare suturii fronto-nazale.

2. *Inferior:* planul orizontal tangent la partea mobilă a septului nazal (subcloason).

3.*Lateral:* şanţul nazopalpebral şi şanţul nazogenian situat în lungul piramidei nazale.

Stratigrafia piramidei nazale:

1. **Pielea:**

- subţire şi mobilă (ţesut lax subcutanat) deasupra periostului (superior).
- groasă şi aderentă (pe planurile subiacente) la nivelul vârfului şi aripilor nasului.

Conţine: foliculi piloşi (peri scurţi), glande sudoripare, glande sebacee.

Elasticitatea şi grosimea pielii variază în funcţie de calitatea şi inserţia fibrelor de colagen dintre piele şi ţesuturile subiacente.

2. **Tesutul subcutanat:**

- lamă fină de ţesut conjunctiv lax, în zonele mobile ale pielii (superior),
- lipseşte în zonele aderente ale pielii (inferior).

3. **Planul muscular:**

- nu acoperă toată piramida nazală:

Muşchiul	Origine-inserţie	Acţiuni
PROCERUS (piramidal)	De la nivelul glabelei la rădăcina nasului (osul şi cartilajul nazal). Are fibre verticale. Se mai numeşte m. depressor glabelli (Virchow, 1912). Dezvoltarea lui şi a grăsimii subiacente dau forma rădăcinii nasului.	- scurtează nasul (ridică), - formează cutele transversale în aria dintre sprâncene.
RIDICĂTOR AL BUZEI SUPERIOARE ŞI ARIPII NASULUI (levator labii superioris alaeque nasi)	De la procesul frontal al maxilarului fibrele musculare coboară subcutanat, se lăţesc şi se impart în două fascicule care se inseră pe	- dilatator al orificiului nazal (fasciculul medial), - ridică buza superioară (fasciculul lateral).

Scanned with OKEN Scanner

	cartilajul alar şi pielea suprajacentă (medial) şi pielea dintre philtrum şi comisura labială (lateral).	
NAZAL (nasalis) a)- PARTEA TRANSVERSĂ (compressor naris) b)- PARTEA ALARĂ (dilatator naris)	a)- De la incizura nazală a maxilarului (apertura piriformă) fibrele se întâlnesc printr-o aponevroză cu cele din partea opusă la nivelul dorsului nasului. b)- de la faţa anterioară a maxilarului (infero- medial de originea părţii transverse) la faţa profundă a pielii aripii nasului.	a) constricţia orificiului nazal, b) dilatarea orificiului nazal.
COBORÂTOR AL SEPTULUI NAZAL (depressor septi)	De la nivelul fosetei incisive la stâlpul medial al cartilajului alar. Are fibre verticale ascendente.	- coboară septul nazal şi vârful nasului, - măreşte diametrul orificiului nazal în inspir forţat.

4. **Periost- pericondru:**

- o lamă de ţesut conjunctiv care acoperă oasele şi cartilajele şi le leagă între ele.

5. **Planul osteocartilaginos :**

a) *oase:* partea nazală a frontalului, oasele nazale, procesul frontal al maxilarului, spina nazală anterioară.

b) *cartilajele:* cartilaje hialine
- cartilajul septal,
- cartilaj lateral superior,
- cartilajul lateral inferior sau cartilajul alar,
- cartilaje accesorii (1-4 cartilaje sesamoide între cartilajele laterale superior şi inferior).

Vestibulul nazal:

- se întinde de la orificiul narinar (prin care se realizează comunicarea cu exteriorul) până la limen nasi care corespunde marginii superioare a cartilajului nazal inferior (cartilajul alar); de aici pielea se continuă cu mucoasa nazală;

Scanned with OKEN Scanner

Nasul extern are formă de piramidă triunghiulară cu baza inferior. Prezintă următoarele **elemente:**

1- rădăcina nasului (la vârful piramidei);
2 - dorsum-ul nasal (pe linia mediană);
4 - fața antero-laterală;
5 - aripile nasului (prelungesc fețele antero-laterale); prezintă șanțul alar (3);
6 - vârful nasului (lobul nazal);
7 - orificiile narinare;
8 - sanțul naso-labial;
9 - unghiul naso-labial.

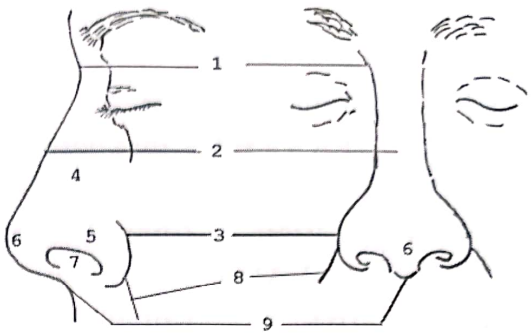

Mușchii regiunii nazale, mușchi ai mimicii, inervați de nervul facial (VII) sunt:

1- m. procerus (depressor glabelli),
2, 3- m. ridicător al buzei superioare și aripii nasului,
4- m. nazal
4a- partea transversă,
4b- partea alară,
5- m. coborâtor al septului nazal.

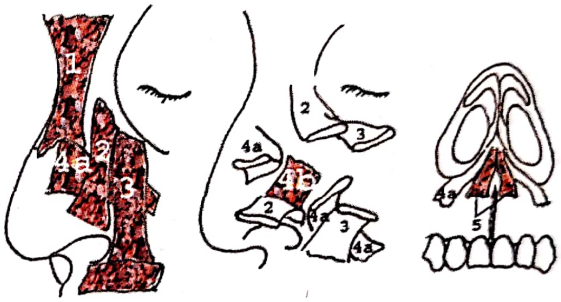

Planul **osteo-cartilaginos**:

1 - osul nazal,
2 - procesul frontal al maxilarului,
3 - cartilajul lateral superior,
4 - cartilajul septal,
5 - cartilajul alar (cartilajul lateral inferior).

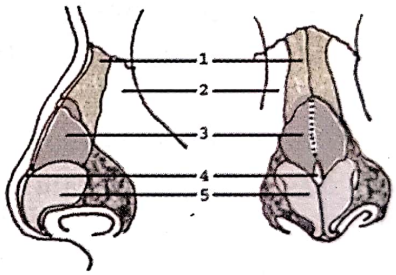

La limita dintre cartilajul lateral superior (1) și cartilajul alar se formează limen nasi (este zona de incizie intercartilaginoasă). Cartilajul alar este format dintr-un stâlp medial și un stâlp lateral care se întâlnesc la nivelul dorsului lobului nazal (punctul cel mai înalt al nasului aparține stâlpului lateral). Stâlpul medial contribuie la formarea columelei, mai groasă anterior.

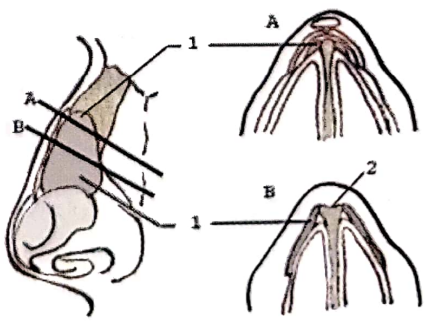

Scanned with OKEN Scanner

- lateral este delimitat de aripa nasului şi stâlpul lateral al cartilajului alar (marginea inferioară a stâlpului lateral este mai scurtă decât marginea inferioară a narinei, de aceea partea inferioară a aripii nasului este formată din ţesut fibro-adipos);
- medial este delimitat de stâlpul medial (procesul septal) al cartilajului alar;
- se extinde ca un mic reces către vârful nasului;
- lumenul său este tapetat de piele care prezintă glande sebacee, glande sudoripare şi fire de păr (vibrissae) care, probabil, nu au muşchi erectori; aceste fire de păr sunt încurbate către orificiul narinar, ajutând astfel la reţinerea particulelor din aerul inspirat; la bărbatul vârstnic aceste fire de păr au dimensiuni mai mari;
- cu vârsta, aria vestibulului nazal creşte în dauna regiunii respiratorii a cavităţii nazale.

Vascularizaţia şi inervaţia nasului extern:

Artere:

Artera	Ramura de origine	Teritoriul vascularizat
Ramuri alare Ramuri septale	Artera facială	Regiunea alară Columela
Artera dorsală a nasului	Artera oftalmică	Dorsul nazal Feţele laterale
Ramuri nazale laterale	Artera infraorbitală	Dorsul nazal Feţele laterale

Vene:

Reţeaua venoasă nu este paralelă cu reţeaua arterială, dar corespunde teritoriilor numite unităţi arterio-venoase (Lang, 1989).

Zona interesată	Drenajul venos către:
Fronto-mediană	Vena facială (se formează la nivelul canthus-ului medial din unirea venelor supraorbitală şi supratrohleară sub numele de venă angulară).
Orbito-palpebrală	Vena oftalmică (interconectată cu sistemul venos etmoidal anterior) cu drenaj în sinusul cavernos.

Scanned with OKEN Scanner

Choana

(2,5 /1,3 cm)
- reprezintă conturul osos posterior al cavității nazale:
1. marginea posterioară a vomerului (medial);
2. marginea inferioară a palatului osos cu spina nazală posterioară (a)(inferior);
3. marginea posterioară a lamei mediale pterigoidiene cu cârligul pterigoidian (b) (lateral);
4. fața inferioară a corpului sfenoidului cu aripioara vomerului (c) şi apofiza vaginală a lamei mediale pterigoidiene (d).

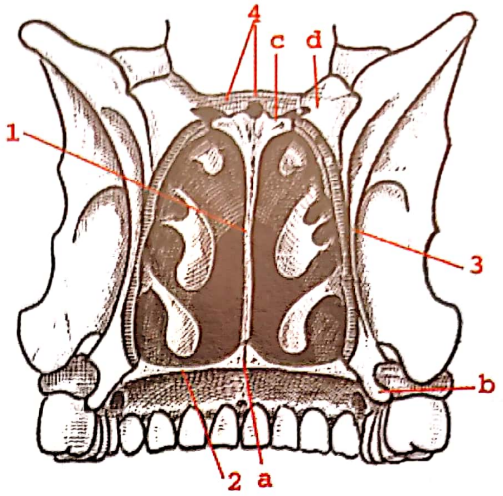

SEPTUL NAZAL

Alcătuire:
1- lama perpendiculară a etmoidului;
2- vomer (poate fi pneumatizat de sinusul sfenoidal);
3- cartilajul septal (4-8 mm grosime antero-inferior; 3-4 mm grosime central);
4- creasta nazală a palatului dur;
5- creasta sfenoidală şi rostrul sfenoidal;
6- marginea medială a cartilajului lateral superior;
7- septul membranos (între cartilajul septal şi stâlpul medial al cartilajului alar);
8- stâlpul medial al cartilajului alar;
9- cartilajul vomero-nazal.

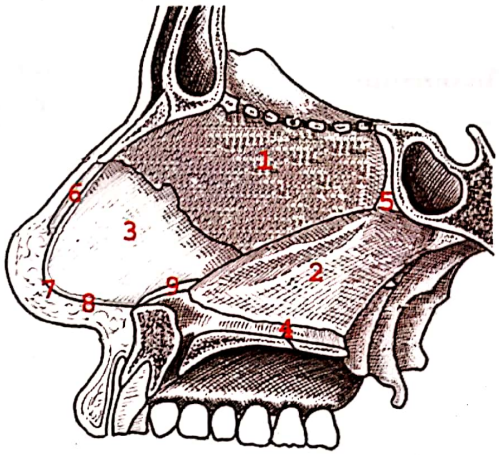

La marginea inferioară a cartilajului septal, deasupra nivelului canalului incisiv există uneori o mică depresiune orientată anterior şi inferior, ce conduce într- un canal mucos scurt de 2-6 mm şi orb (rest al organului vomero-nazal Jacobson), cu rol olfactiv. Acest canal se poate deschide direct în fosa nazală, în canalul incisiv şi astfel în cavitatea bucală. Dacă persistă, organul vomero-nazal (mărginit de cartilajul sau canalul osos vomero-nazal) îşi pierde funcția de olfacție, potențialele sale celule senzoriale fiind înlocuite de epiteliu non-senzorial (Boehm& Gasser, 1993).

Scanned with OKEN Scanner

Arterele septului:

1- artera etmoidală anterioară (artera oftalmică din artera carotidă internă);
2- artera labială superioară (artera facială din artera carotidă externă);
3- artera palatină mare (artera maxilară din artera carotidă externă);
4- artera sfenopalatină (artera maxilară din artera carotidă externă);
5- artera etmoidală posterioară (artera oftalmică din artera carotidă internă).

La partea antero-inferioară a septului este zona Little unde se formează prin anastomoza acestor artere, plexul Kiesselbach, format din bucle capilare neobişnuit de lungi.

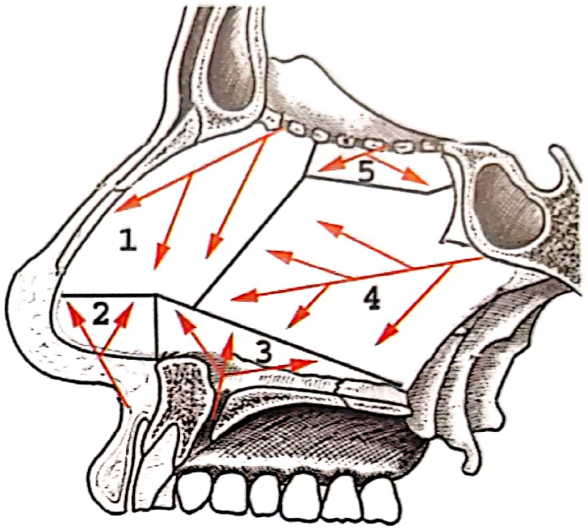

Venele: sistemul venos cavernos drenează în următoarele vene, astfel:

- venele sfenopalatine → plexul venos pterigoidian› vena maxilară;
- vena facială → vena jugulară internă;
- venele etmoidale anterioare şi posterioare› sistemul venos oftalmic → sinusul cavernos;
- dacă foramen caecum este permeabilă unele vene pot drena pe această cale în sinusul sagital superior.

Limfaticele

Partea de sept	Ganglionii în care drenează limfaticele
Anterioară	Submandibulari
Posterioară	Retrofaringieni Cervicali profunzi anteriori

Scanned with OKEN Scanner

Inervația senzitivă:

Este asigurată de ramuri ale nervilor oftalmic (V/1) şi maxilar (V/2):

1- nervul etmoidal anterior (din n. nasociliar din n. V/1);
2- nervul nasopalatin (V/2);
3- nervul alveolar antero-superior (V/2).

Ramurile senzitive sunt însoțite de fibre simpatice postganglionare pentru vasele de sânge şi fibre parasimpatice postganglionare (din ganglionul pterigopalatin) pentru glandele nazale.

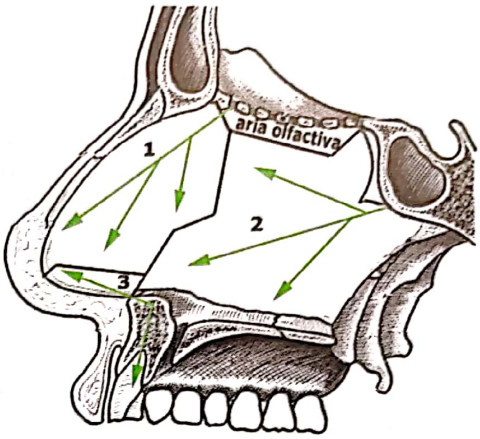

Mucoasa septală

Este mucoasă de tip respirator în cea mai mare parte a sa, dar în partea superioară a septului nazal, adiacentă lamei ciuruite a etmoidului se găseşte mucoasă olfactivă.

Mucoperiostul şi mucopericondrul septal sunt separate de mucoasa care acoperă creasta nazală a palatului dur (scheletul bazei septului), ceea ce demonstrează originea embriologică diferită a elementelor scheletice.

Epiteliul respirator este format din celule cilindrice pseudostratificate, ciliate (cu 50-100 de cili/celulă) şi simple (fără cili), celule stem bazale şi celule caliciforme.

- numărul celulelor caliciforme este mai mic decât la nivelul mucoasei respiratorii ce tapetează sinusurile paranazale; numărul acestor celule scade dinspre posterior spre anterior şi de jos în sus la nivelul septului nazal;
- celulele cilindrice, indiferent dacă sunt ciliate sau nu, prezintă pe suprafața lor câte 300-400 de microvili (prelungiri citoplasmatice digitiforme care au rol de a mări suprafața mucoasei, prevenind astfel uscarea acesteia);
- în stratul submucos se găsesc glande seromucoase al căror număr scade la nivelul septului nazal invers decât celulele caliciforme; rolul lor în producerea de mucus este mai important decât al celulelor caliciforme la nivelul întregii cavități nazale (celulele caliciforme sunt mai active şi mai numeroase în mucoasa sinusală).

Mucoasa olfactivă este formată de celule receptoare, celule de suport, celule stem bazale cu rol de regenerare şi glandele Bowman (asigură secreția epiteliului olfactiv).

Celulele receptoare prezintă microvili.

Între epiteliul respirator şi cel olfactiv este o mică zonă de tranziție ale cărei dimensiuni variază cu vârsta, ceea ce explică scăderea acuității olfactive la vârstnic.

Scanned with OKEN Scanner

PERETELE SUPERIOR (TAVANUL) AL FOSEI NAZALE

Tavanul fosei nazale este alcătuit din 3 segmente:
A- segmentul naso-frontal (oblic ascendent spre posterior) format de oasele nazale şi partea nazală a osului frontal, cu spina nazală a frontalului;B- segmentul etmoidal (orizontal) format de lama ciuruită a etmoidului, străbătută de filetele nervilor olfactivi (n.I);C- segmentul sfenoidal (vertical, apoi orizontal) format de feţele anterioară şi inferioară ale corpului osului sfenoid.

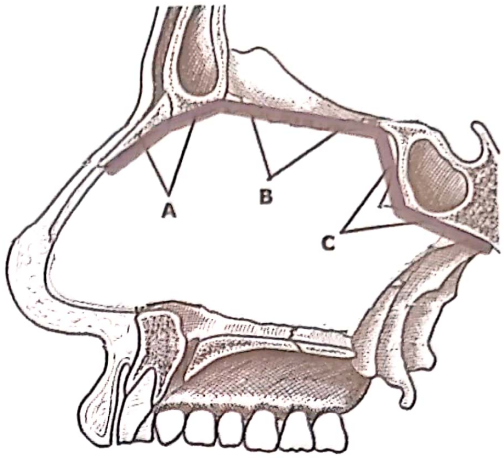

Tavanul etmoidal - partea medială - este considerată arie critică.

Lamela laterală a lamei ciuruite a etmoidului este cea mai subţire porţiune dintre labirintul etmoidal şi creier.

Este absentă sau are maxim 0,05 mm. În interiorul etmoidului, instrumentele chirurgicale nu trebuie rotate supero-medial. Nici ţesutul din această zonă nu trebuie îndepărtat decât dacă este absolut necesar. Altfel› fistulă LCR.

Riscul relativ al creării unei comunicări este în parte dependentă de configuraţia lamei ciuruite. Cu cât lama ciuruită se înfundă mai mult înspre fosa nazală, cu atât riscul este mai mare.

PERETELE INFERIOR (PODEAUA) AL FOSEI NAZALE

Podeaua fosei nazale este alcătuită din:
A - procesele palatine al oaselor maxilare (3/4 anterioare);
B - lamele orizontale ale oaselor palatine (1/4 posterioară). La 2 cm de orificiul narinar este o depresiune în mucoasă; aici începe canalul incisiv-C (realizează comunicarea fiecărei fose nazale cu cavitatea bucală), acest canal este traversat de nervul naso-palatin care coboară pe sept (săgeţi), de la gaura sfenopalatină, artera palatină mare şi ramura septală a arterei sfenopalatine. Acest perete este concav transversal şi plan, aproape orizontal antero-posterior.

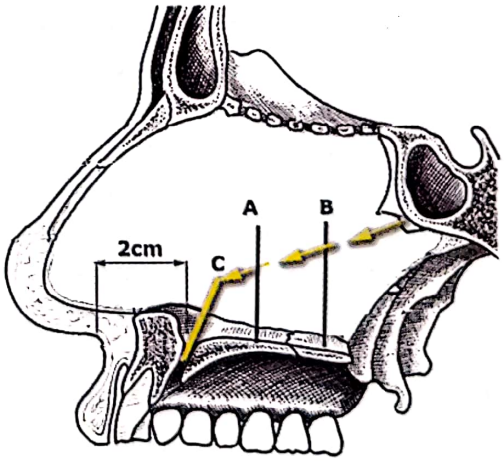

Scanned with OKEN Scanner

PERETELE LATERAL AL FOSEI NAZALE

Peretele lateral al fosei nazale este alcătuit din 3 planuri osoase. Dinspre exterior către interiorul fosei nazale sunt prezente în primul plan oasele:
1a- fața nazală a corpului osului maxilar;
1b- procesul frontal al osului maxilar;
1c- lama medială pterigoidiană.La nivelul acestor oase există elemente anatomice necesare articulării oaselor din cel de-al doileaplan, alcătuit de:
2a- osul lacrimal;
2b- lama verticală a osului palatin.
Liniile roşii reprezintă crestele osoase (conchală şi etmoidală) de articulare cu cornetele nazale (inferior şi mijlociu).

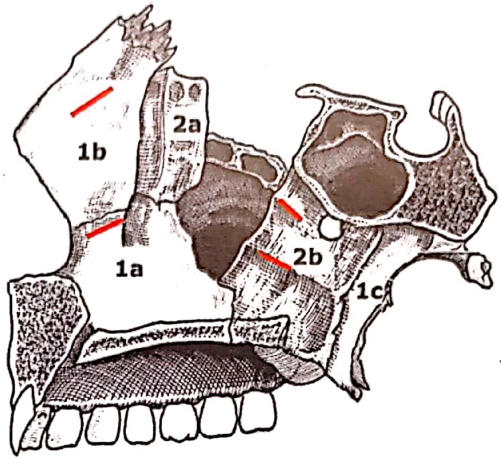

Al treilea plan osos este planul cornetelor nazale:
3a- cornetul nazal inferior (os separat);
3b- cornetul nazal mijlociu (aparține maselor laterale etmoidale);
3c- cornetul nazal superior (aparține maselor laterale etmoidale).
Se descriu, inconstant, cornetele nazale suprem şi accesor.
Între fața externă a fiecărui cornet şi peretele lateral nazal se formează nişte culoare înguste numite meaturi nazale. Exemplu-meatul nazal inferior este "sub" cornetul nazal inferior.

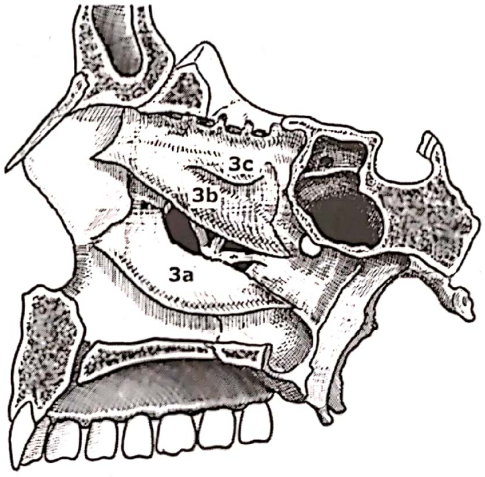

CORNETUL NAZAL MIJLOCIU (CNM)

- Formează peretele medial al meatului nazal mijlociu;
- Aparține osului etmoid;
- CMN aerat în partea anterioară = Concha bullosa;
- Capul CNM poate fi larg şi bombat fară a fi pneumatizat;

Scanned with OKEN Scanner

- CNM poate fi bifid (rar);
- CNM de partea deviației septale este adesea foarte subțire;
- CNM "paradoxal conformat" - concav medial și convex lateral (îngustează meatul);
- Inserția CNM:
  - segmentul anterior- articulat la creasta etmoidală a procesului frontal al maxilarului;
  - segmentul posterior - articulat la creasta etmiodală a lamei perpendiculare a osului palatin;
  - segmentul mijlociu - are 3 porțiuni articulare:

    1/3 anterioară - dispusă sagital, verticală, se inseră pe marginea laterală a lamei ciuruite a etmoidului; este acoperită de epiteliu olfactiv;

    1/3 mijlocie - dispusă în plan frontal, încurbată, trece pe sub baza craniului înspre lateral și se inseră pe lama papiracee. Este Lamela Bazală a CNM (ground lamella);

    1/3 posterioară - dispusă transversal, orizontală, se inseră pe lama papiracee și formează tavanul meatului nazal mijlociu în treimea posterioară.

CORNETUL NAZAL INFERIOR (CNI)

- formează peretele medial al meatului nazal inferior;
- este os separat ca dezvoltare embriologică față de cornetele etmoidale;
- inserția CNI:
  - segmentul anterior- articulat la creasta conchală a maxilarului (creastă osoasă oblică dispusă anterior de șanțul lacrimal);
  - segmentul posterior - articulat la creasta conchală a lamei perpendiculare a osului palatin;
  - segmentul mijlociu - are 3 porțiuni articulare:

    1/3 anterioară = procesul lacrimal- se articulează cu procesul descendent al osului lacrimal; se acoperă, astfel, medial șanțul lacrimal, care devine canalul lacrimo-nazal (se deschide în meatul nazal inferior);

    1/3 mijlocie = procesul maxilar (lamă curbă, așezată în peretele medial al sinusului maxilar, orientată inferior și lateral) se articulează cu procesul maxilar al osului palatin;

    1/3 posterioară = procesul etmoidal - se articulează cu procesul uncinat.

Scanned with OKEN Scanner

Principalul coridor de intrare în sinusurile paranazale este între CNM şi peretele lateral nazal. Peretele lateral nazal corespunzător meatului nazal mijlociu prezintă următoarele structuri:

- Procesul frontal al maxilarului;
- Agger nasi (agger= movilă);
- Osul lacrimal şi procesul lacrimal al CNI;
- Fontanela anterioară şi posterioară;
- Procesul uncinat (PU);
- Hiatusul semilunar (Hse);
- Recesul frontal (RF);
- Infundibulul etmoidal (IE);
- Ostiumul maxilar (O SMx);
- Bula etmoidala (BE);
- Recesul retrobular (sinusul lateral).

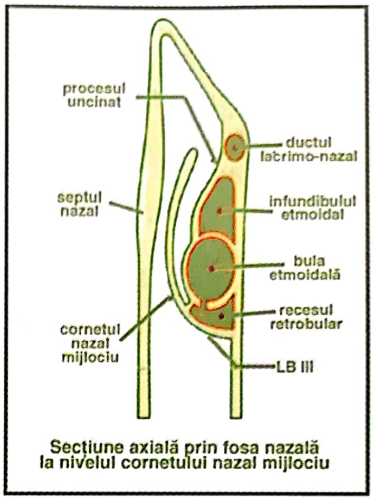

Secţiune axială prin fosa nazală la nivelul cornetului nazal mijlociu

AGGER NASI

Provine din porţiunea ascendentă a primei creste etmoidale care persistă imediat anterior şi superior de inserţia CNM:

- proeminenţă osoasă pneumatizată;
- la nivelul procesului frontal al maxilei;
- acoperă osul lacrimal;
- pneumatizare variabilă;
- pereţi osoşi groşi›subţiri ca o coajă de ou;
- poate oferi acces spre sacul lacrimal (dacriocistorinostomie);
- celulele de la acest nivel trebuie îndepărtate în vederea explorării recesului frontal.

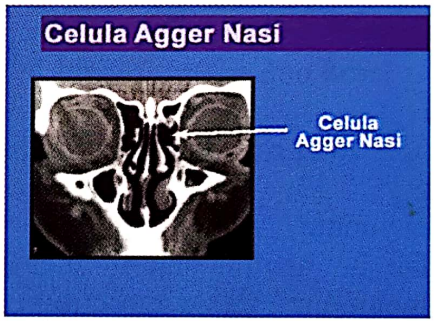

LINIA MAXILARĂ

Proeminenţă osoasă curbilinie concavă posterior, în peretele lateral al fosei nazale. Începe la rădăcina CNM şi se termină în raport cu capul CNI.
Reprezintă reperul pentru sacul şi canalul lacrimo-nazal.
Canalul si orificiul lacrimo-nazal (LN):
Deschiderea canalului LN este vizibilă în 1/3 anterioara a meatului nazal inferior.
Traiectul canalului de la sacul lacrimal până la orificiul de deschidere, se poate observa ca o proeminenţă anterioară în peretele lateral al fosei nazale.
Calibru - 1,6-2,4 mm, Lungime- 20 mm.
Angulaţie faţă de planul sagital- 16,5°.

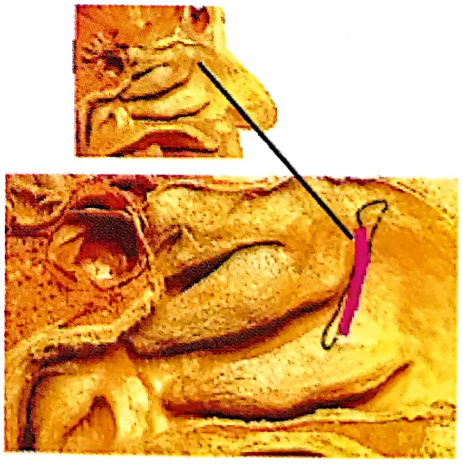

Scanned with OKEN Scanner

PROCESUL UNCINAT (PU)

- este uşa de intrare în sinusul maxilar;
- forma:cârlig, bumerang, semilună;
- orientat aproximativ sagital;
- direcţie dinspre anterosuperior către posteroinferior;
- prezintă: parte verticală, parte orizontală (mai mică);
- marginea anterioară convexă urcă spre osul lacrimal, baza craniului sau lamina papiracee; rămâne în contact cu peretele osos lateral;
- marginea posterioară concavă, paralelă cu faţa anterioară a BE.

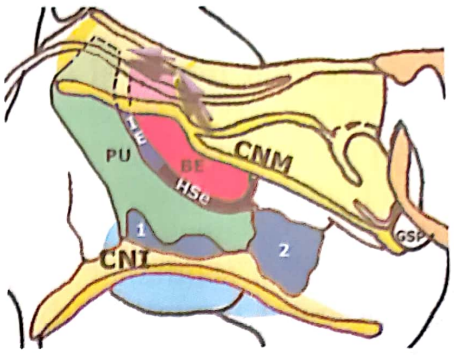

Procesul uncinat - variante de inserţie superioară:
1. lama papiracee; 2. osul lacrimal (A)
3. baza craniului(B); 4. faţa laterală a CNM; 5. pe toate aceste elemente.

De la inserţia superioară, PU se încurbează într-o directie postero-inferioară.

Inferior se articulează cu procesul etmoidal al CNI şi cu lama verticală a palatinului prin spiculi.

Formează peretele medial al IE.

Formează conturul anterior al H Se inferior (prin marginea sa posterioară).

Participă la delimitarea fontanelelor.

Poate depăşi meatul nazal inferior prin marginea sa liberă.

Pneumatizat în 2,5 % cazuri.

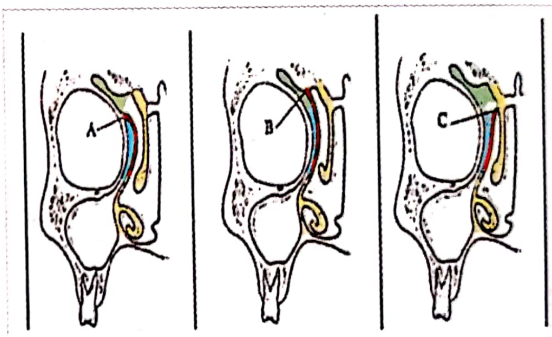

Roşu= procesul uncinat(PU)
Bleu= infundibulul etmoidal (IE)
Verde=sinusul şi recesul frontal (RF)
Galben= cornete nazale

RECESUL FRONTAL

- este situat în partea antero-superioară a meatului nazal mijlociu;
- este delimitat:
  - medial: meatul nazal mijlociu,
  - lateral- lama papiracee,

Scanned with OKEN Scanner

- superior- baza craniului,
- inferior- limită dependentă de inserția procesului uncinat;
- sinusul frontal poate fi considerat segmentul superior al unei clepsidre a cărei porțiune îngustă (gâtul clepsidrei) este infundibulul frontal (continuă inferior sinusul; infundere= "a turna înăuntru"); infundibulul frontal se continuă inferior cu recesul frontal care ar reprezenta segmentul inferior al clepsidrei căreia îi lipseşte baza şi prin care recesul frontal se continuă cu IE, sau se deschide medial de PU, în funcție de inserția PU.

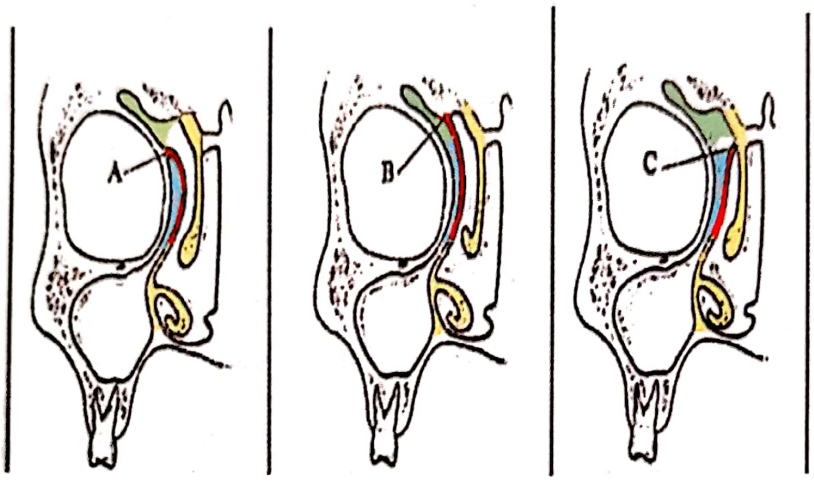

Roşu= procesul uncinat(PU); Bleu= infundibulul etmoidal (IE); Verde= sinusul, infundibulul şi recesul frontal (RF); Galben= cornete nazale; A- PU inserat pe peretele medial al orbitei (lama, papiracee, osul lacrimal sau procesul frontal al maxilarului); B- PU inserat pe baza craniului; C- PU inserat pe cornetul nazal mijlociu.

BULA ETMOIDALĂ (BE)

- posterior de infundibulul etmoidal;
- este ca o „papulă" în lamina papiracee;
- cea mai mare celulă etmoidală anterioară;
- în 70% cazuri este pneumatizată (nepneumatizată = torus etmoidal sau torus lateral, nu torus bular);
- pneumatizarea este variabilă;
- poate prezenta septuri;
- dacă BE atinge tavanul etmoidal, ea formează peretele posterior al recesului frontal;
- dacă BE nu ajunge la tavanul etmoidal, se va forma <u>recesul suprabular</u> = spațiu pneumatizat, de dimensiuni variabile, între BE şi baza craniului.

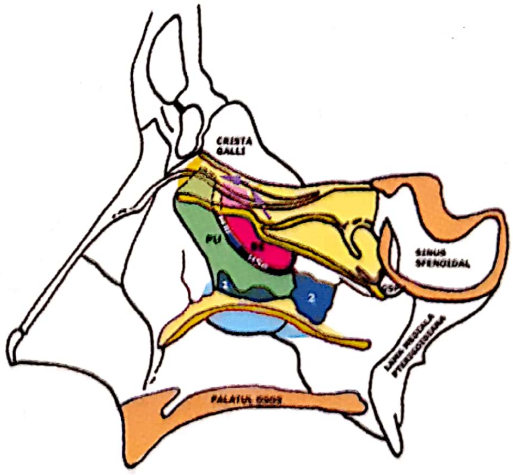

Scanned with OKEN Scanner

RECESUL RETROBULAR (SINUSUL LATERAL)

- Reces aerian ce separă BE de lamela bazală a cornetului nazal mijlociu (ground lamella), Lamela Bazală a III-a (LB III,); acest reces aparține etmoidului anterior;
- LBIII reprezintă limita posterioară a etmoidului anterior;
- dacă BE este în contact cu LBIII› nu există reces retrobular;
- dacă BE este la distanță de LBIII› există reces retrobular;
- existența acestuia face chirurgul să creadă că a penetrat deja LBIII, când el de fapt nu a ajuns la ea, ci este încă în etmoidul anterior;
- rămâne la joncțiunea dintre LBIII şi lamina papiracee;
- se poate prelungi anterior, de-a lungul peretelui orbital,între baza craniului şi BE› reces suprabular (care se deschide în recesul frontal);

De ce reces şi nu celulă? (celula are numai o deschidere de drenaj şi ventilație). Reces, deoarece poate fi abordat din mai multe părți: din RF (antero-superior) dar şi din H Se (postero-inferor);

- abordul LBIII trebuie făcut în punctul cel mai medial şi inferior; apoi lamela osoasă este secționată şi astfel apare lateral deschiderea celulelor etmoidale posterioare;
- este un teritoriu critic, deoarece n. Optic trece uneori prin celulele etmoidale posterioare (CT obligatoriu);
- în peretele supero-lateral al celulelor etmoidale este proeminența nervului optic.

Recesul retrobular(săgețile) se formează posterior de BE;
1.fontanela anterioară
2.fontanela posterioară

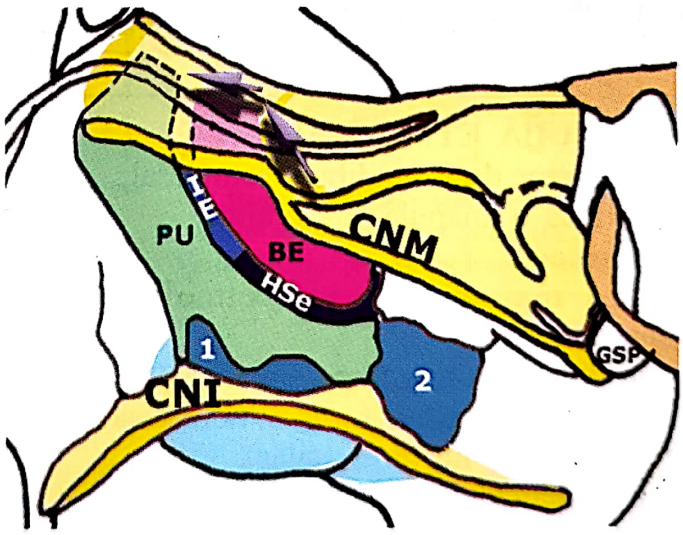

INFUNDIBULUL ETMOIDAL (IE)

- coridor scurt care conduce către sinusul maxilar;
- structură ca o pâlnie (infundere= a turna înăuntru);
- spațiu tridimensional;
- aici drenează etmoidul anterior, sinusul frontal;

Scanned with OKEN Scanner

- IE se deschide în MNM prin HSe inferior;
- delimitare:
  - peretele medial este format de PU,
  - peretele lateral este format de lama papiracee (osul lacrimal sau procesul frontal al maxilarului),
  - peretele posterior este format de fața anterioară a BE;
- la capătul anterior se termină orb, în unghi ascuțit; la CT axială se obține o imagine "V";
- la pacienții cu hipertrofie a mucoasei sau cu anomalii anatomice ale CNM (cornet paradoxal încurbat; concha bullosa), I.E. poate fi comprimat, îngustat, chiar lipit de lama papiracee.

HIATUSUL SEMILUNAR SUPERIOR	HIATUSUL SEMILUNAR INFERIOR
Este fanta dintre BE si peretele lateral al cornetului nazal mijlociu. -Bine evidențiat dacă recesul retrobular şi suprabular este amplu; -Este aria prin care acest reces comunică cu meatul nazal mijlociu.	- este spațiul dintre PU si BE; - aşezat în plan sagital; - lung de 14-22 mm; - larg de 0,5-3 mm; - este un spațiu bidimensional (între PU şi BE), în timp ce IE este tridimensional (între PU, BE, lama papiracee); - IE este situat în peretele lateral nazal la acelaşi nivel cu orbita care îi formează un perete, în timp ce HSe inferior este mai jos dispus, la acelaşi nivel cu "gaura" din osul maxilar, de aceea este bidimensional.

OSTIUMUL NATURAL AL SINUSULUI MAXILAR (O SMx)

- aflat la nivelul H Se inferior, între 1/3 mijlocie şi 1/3 posterioară (70% cazuri, dupa Van Alyea);
- privit dinspre MNM, OSMx rămâne ascuns, lateral de PU;
- un ostium văzut înainte de uncinectomie este un ostium accesor dintr-o fontanelă;
- prezintă orificii accesorii în 25-30% cazuri;
- formă care poate varia: şliț (fantă) mic şi îngust› deschidere ovalară, dependentă de anatomia PU şi BE. Formă de picatură sau de clepsidră (fontanela posterioară este rotundă);
- diametrul mediu: 4-6 mm;
- canularea OSMx nu este o mişcare de "agățare " laterală, ci, mai degrabă inferolaterală, pe deasupra marginii superioare a CNI; de aceea trebuie

Scanned with OKEN Scanner

făcut efortul de a vedea OSMx înaintea canulării (canularea oarbă într-o direcție laterală este o cale bună de a împinge instrumentul în orbită);

- OSMx poate fi obturat de coada PU (porțiunea postero-inferioară, triunghiulară) care nu a fost îndepărtată la uncinectomie;
- față de podeaua orbitei, se află imediat sub partea medială a acesteia.

COMPLEXUL OSTIOMEATAL nu este o structură anatomică, este mai degrabă o entitate funcțională.

Cuprinde:

- Procesul uncinat (PU);
- Infundibulul etmoidal (IE);
- Bula etmoidală (BE);
- Hiatusul semilunar superior şi inferior (H Se);
- Ostiumul sinusului maxilar (OSMx);
- MNM.

Reprezintă sistemul de drenaj comun fronto-etmoido-maxilar.

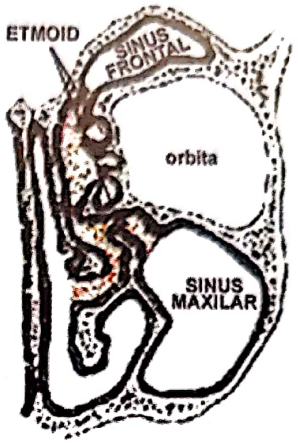

Sinusurile anterioare ale feței	Deschiderea lor la nivelul complexului ostiomeatal
Sinusul frontal	- din infundibulul frontal, în funcție de inserția PU, în: a. partea anterioară a meatului nazal mijlociu prin recesul frontal; b. partea anterioară a infundibulului etmoidal.
Sinusul maxilar	Hiatusul semilunar inferior (între PU şi BE).
Grupul etmoidal anterior (celule etmoidale infundibulare)	Infundibulul etmoidal.
Grupul etmoidal mijlociu (celule etmoidale bulare)	Hiatusul semilunar superior, prin unul sau mai multe orificii, pe sau deasupra BE.

Scanned with OKEN Scanner

CORNETUL NAZAL SUPERIOR (CNS)

- aparţine etmoidului;
- capul CNS se proiectează înapoia recesului retrobular, de aceea putem spune că la nivelul său se găseşte etmoidul posterior (1-7 celule cu un singur orificiu de drenaj), care se va deschide în meatul nazal superior.

RECESUL SFENOETMOIDAL

- coridorul îngust situat posterior şi superior, între septul nazal (medial) şi cornetul nazal superior (lateral);
- aici se deschide sinusul sfenoidal.

La nivelul peretelui lateral nazal se pot identifica:
- recesul sfenoetmoidal (săgeata, sus de 1);
- cornetul nazal superior (1);
- meatul nazal superior (vârful săgeții);
- cornetul nazal mijlociu (2);
- meatul nazal mijlociu (vârful săgeții);
- cornetul nazal inferior (3);
- meatul nazal inferior (vârful săgeții);

Meatul este un mic spațiu de sub cornetul corespunzător. Cornetele nazale superior şi mijlociu aparţin etmoidului. Cornetul nazal inferior este os independent.

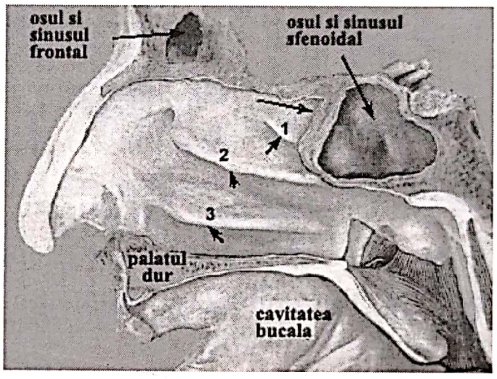

După ce a fost înlăturat aproape tot peretele nazal lateral, se pot identifica principalii nervi care pătrund în această regiune:
1. nervul infraorbital;
2. nervul alveolar posterior superior;
3. ganglionul pterigopalatin (para-simpatic);
4. nervul palatin mare;
5. nervul palatin mic;
6. nervul nasopalatin secţionat;
7. nervul canalului faringian.

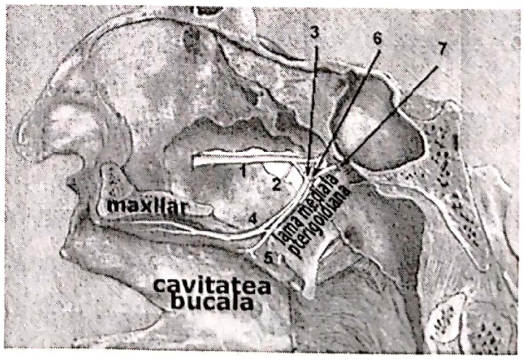

Scanned with OKEN Scanner

Toți acești nervi sunt ramuri senzitive ale nervului maxilar V/2. Ganglionul pterigopalatin este atașat nervului maxilar prin două rădăcini senzitive. Deoarece ganglionul pterigopalatin este un ganglion parasimpatic, el este aprovizionat de fibre parasimpatice preganglionare (nervul petros mare) ce pornesc de la neuroni ai nervului facial. După ce se realizează sinapsa, din ganglionul pterigopalatin pleacă fibre parasimpatice postganglionare către glandele lacrimală și glandele mucoaselor nazală, palatină și faringiană.

VASELE PERETELUI LATERAL

Arterele:

1 - artera etmoidală anterioară;
2 - artera facială;
3 - ram din artera palatină descendentă care coboară sub nivelul palatului osos și apoi revine la nivel, astfel că meatul nazal inferior este slab vascularizat în segmentul mijlociu;
4 - ramuri nazale laterale ale arterei sfenopalatine;
5 - artera etmoidală posterioară.

Venele drenează în vena sfenopalatină, venele etmoidale și în sinusul sagital superior.

Limfaticele: în ganglionii submandibulari, latero-și retrofaringieni, cervicali profunzi.

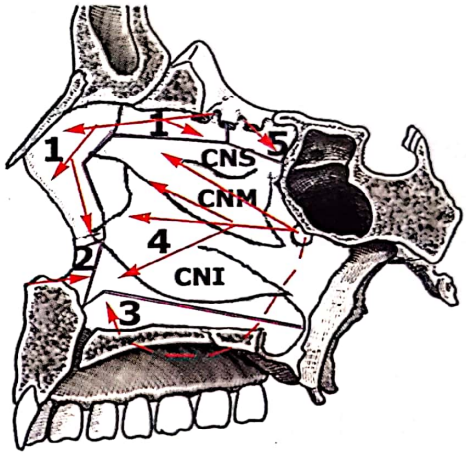

NERVII SENZITIVI AI PERETELUI LATERAL

1 - nervul etmoidal anterior;
2 - nervul alveolar antero-superior (lezarea sa în intervențiile la nivelul meatului nazal inferior afectează sensibilitatea dinților deserviți);
3 - ramuri nazale laterale din nervul maxilar, via ganglionul pterigopalatin;
Z - zona de suprapunere a nervului etmoidal anterior (V/1) cu nervul maxilar (V/2).

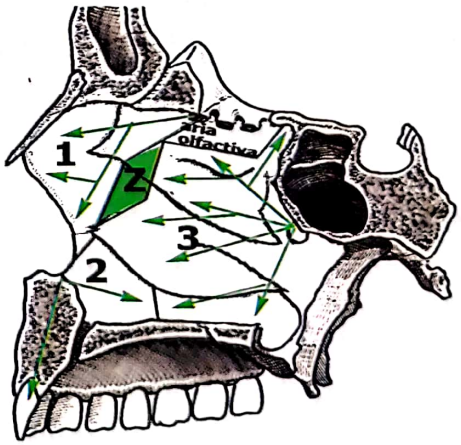

Scanned with OKEN Scanner

1.2.3. Sinusurile paranazale

Reprezintă cavități aeriene pereche din interiorul oaselor al căror nume îl poartă acestea.

Sinusurile paranazale includ: sinusul maxilar, sinusul frontal, sinusul sfenoidal şi sinusul etmoidal; acesta din urmă diferă de celelalte prin multiplele cavități mici care-l formează, divizibile în grup anterior, grup mijlociu şi grup posterior.

Toate aceste sinusuri se deschid în peretele lateral al fosei nazale. Deschiderea fiecărui sinus are o structură mai complexă, care este alcătuită din: infundibulul sinusului respectiv (o zonă mai îngustă, ca o pâlnie) şi ostiumul care reprezintă exteriorizarea infundibulului la nivelul peretelui lateral nazal.

La nivelul tuturor sinusurilor, mucoasa care le tapetează este continuarea mucoasei nazale (de tip respirator); spre deosebire de mucoasa nazală, mucoasa sinusală este mai subțire, mai slab vascularizată şi mai puțin aderentă de os. Chiar dacă histologic are aceeaşi structură (epiteliu pseudostratificat cilindric ciliat sau neciliat, cu microvili şi celule bazale, întrepătruns de celule caliciforme şi de grupuri de glande seroase şi mucoase), mucoasa sinusală diferă de cea nazală prin proporția elementelor care intră în alcătuirea sa.

Secreția produsă de glande şi de celulele caliciforme este transportată din sinus, prin orificiul natural de deschidere în fosa nazală de către covorul ciliar; densitatea cililor nu este uniform repartizată, dar ei sunt întotdeauna prezenți în număr mai mare în apropierea orificiilor de drenaj.

Deşi sunt cavități pereche, sinusurile paranazale pot fi asimetrice, rudimentare sau absente.

Sinusul frontal

Se găseşte în grosimea scuamei frontale şi a părții orbitale a frontalului. Are forma literei "L" cu partea verticală între compactele scuamei frontale şi cu partea orizontală în tavanul orbitei; extinderea posterioară se poate face până la nivelul aripii mici a sfenoidului (dar pe care nu o invadează).

Peretele anterior se găseşte la nivelul glabelei şi a arcului sprâncenos (compacta osoasă externă: 0,5-12,5 mm grosime-Lang).

Peretele posterior corespunde polului frontal al emisferei cerebrale (compacta osoasă internă: 0,3-4,0 mm grosime-Lang).

Peretele medial este septul intersinusal (perete comun celor două sinusuri frontale) adeseori incomplet şi deviat de la linia mediană.

Privit din norma frontală, sinusul frontal se proiectează pe o arie triunghiulară delimitată de: nasion (punctul median al suturii fronto-nazale), de punctul aflat la 3 cm deasupra punctului nasion şi de punctul dintre 1/3 medială şi 2/3 laterale ale marginii supraorbitale.

Dimensiunile medii ale sinusului frontal sunt:înălțime: 2,8-3,2 cm; lățime: 2,4-2,6 cm; adâncime: 1,8-2 cm. Volum: 7 ml.

Scanned with OKEN Scanner

Secreţiile din sinusul frontal iau calea infundibulului frontal care se deschide - prin ostiumul frontal - fie în recesul frontal,fie în infundibulul etmoidal, în funcţie de inserţia procesului uncinat. Ostiumul natural este la capătul antero-superior al infundibulului etmoidal, imediat înapoia inserţiei anterioare a cornetului nazal mijlociu. Faţă de pereţii sinusului frontal, ostiumul este postero-medial în podeaua sinusului frontal, astfel încât prin ostium vom observa peretele posterior al sinusului frontal.

Sinusul frontal, care se continuă cu infundibulul etmoidal, ce se deschide în recesul frontal, formează o structură asemănată cu o clepsidră. Termenul de canal fronto-nazal sau duct naso-frontal trebuie abandonat pentru că nu se poate demonstra existenţa unui canal cu pereţi proprii prin care sinusul frontal se deschide în meatul nazal mijlociu.

Epiteliul respirator al sinusului frontal are un mic număr de celule (6000/ mm^2)şi câteva glande sero-mucoase (0.08/mm^2).

Raporturi: orbita, labirintul etmoidal şi fosa nazală (inferior); fosa craniană anterioară, fanta, bulbul şi tractul olfactive (superior);

Lama ciuruită a etmoidului şi fanta olfactivă (medial).

Vascularizaţie şi inervaţie:

- artere: supraoorbitală şi etmoidală anterioară;
- vene: vene anastomotice de la nivelul incizurii supraorbitale, către vena supraorbitală şi vena oftalmică superioară; vene diploice către sinusul venos sagital şi sinusul venos sfeno-parietal;
- limfatice: ganglionii submandibulari;
- nervi senzitivi: nervul supraorbital.

Sinusul maxilar (Antrul Highmore)

Ocupă corpul osului maxilar şi prin recesurile sale, inconstante, procesele acestuia. Privit de sus, sinusul maxilar are forma unei piramide, cu baza medial (la peretele lateral al fosei nazale) şi vârful lateral (către osul zigomatic).

Pereţii sinusului maxilar sunt: anterior, posterior, superior.

În grosimea acestor pereţi se găsesc canale osoase străbătute de mănunchiul vasculo-nervos infraorbital şi de ramuri alveolare ale elementelor sale. Dacă aceste canale sunt dehiscente către sinus, ele expun conţinutul lor în contact direct cu mucoasa sinusală.

Peretele anterior (antero-lateral sau jugal) se întinde în plan vertical de la rebordul orbitar la rebordul alveolar la nivelul caninului şi premolarilor, iar în plan transversal de la unghiul intern ocular la joncţiunea zigomatico-maxilară. Acest perete prezintă următoarele elemente:

- gaura infraorbitală - traversată de mănunchiul vasculo-nervos infraorbital;
- fosa canină - deasupra premolarilor şi sub gaura infraorbitală; la acest nivel grosimea osului este cea mai mică;
- eminenţa canină - proeminenţă ridicată de rădăcina caninului în compacta vestibulară a procesului alveolar;

Scanned with OKEN Scanner

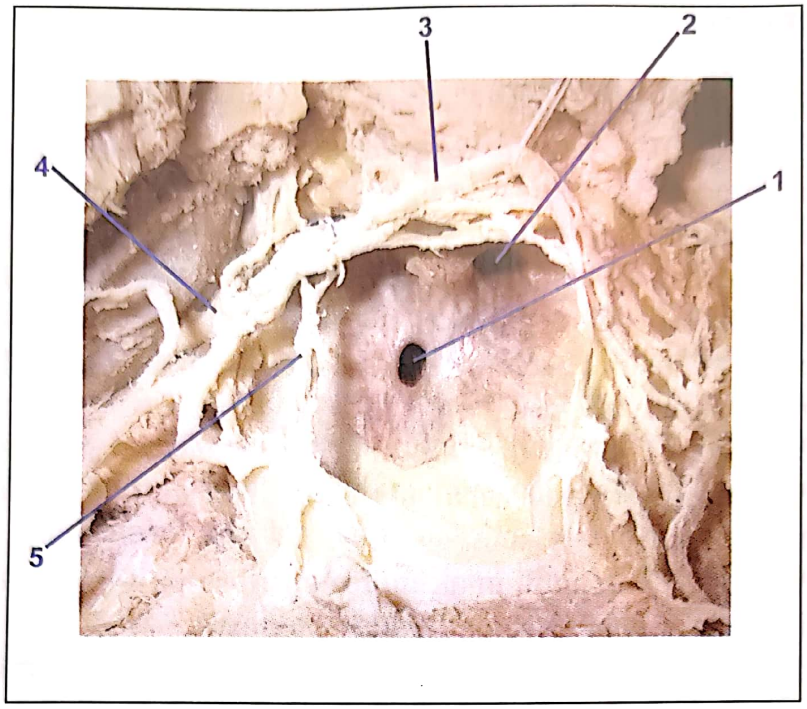

Fig 1.1 - Sinusul maxilar-peretele medial (baza)-vedere laterală. Disecție pe cadavru uman formolizat.
1 - orificiu accesor în fontanela posterioară; 2 - ostiumul sinusului maxilar; 3 - nervul infraorbital în raport cu peretele superior; 4 - artera maxilară în raport cu peretele posterior; 5 - nervi alveolari superiori posteriori.

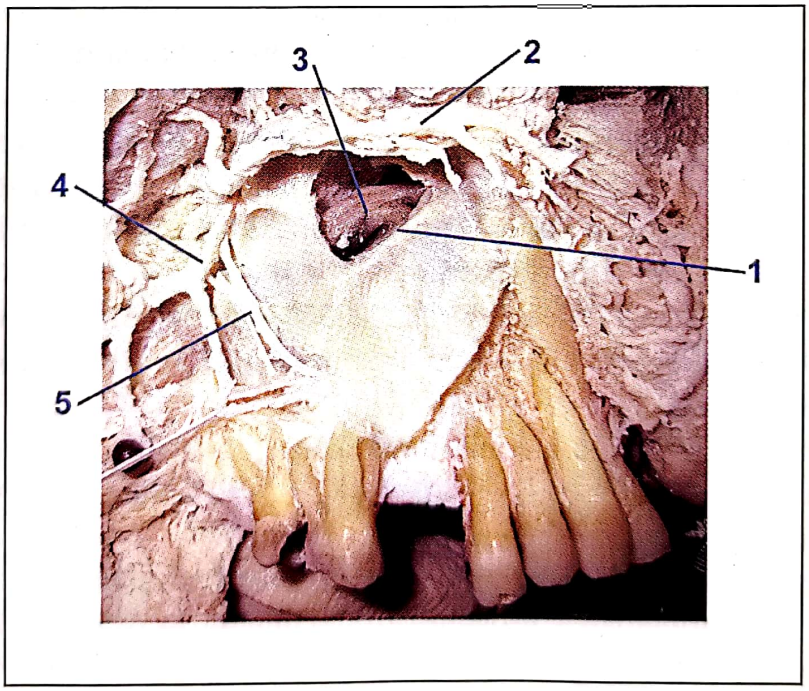

Fig 1.2 - Sinusul maxilar-peretele medial (baza), după îndepărtarea mucoasei-vedere laterală. Disecție pe cadavru uman formolizat.
1 - hiatusul maxilar; 2 - nervul infraorbital; 3 - mucoasă nazală; 4 - artera maxilară în raport cu peretele posterior; 5 - nerv palatin mare.

Scanned with OKEN Scanner

- în grosimea acestui perete se găsesc canalele alveolare superioare-anterioare, şi uneori canalele alveolare superioare mijlocii; dacă sunt dehiscente către mucoasa sinusală aceste canale expun mănunchiurile vasculo-nervoase omonime, astfel că într-o inflamaţie a mucoasei sinusale poate să apară nevralgie secundară la nivelul dinţilor frontali şi premolarilor;
- tot în grosimea peretelui anterior există şi un canal vascular (canalul Parinaud) ce leagă unghiul intern al ochiului de alveola caninului şi care este străbătut de ramura maxilo-antrală din artera angulară (ramura terminală a arterei faciale);
- la copii există şi mugurii dentiţiei definitive, de aceea intervenţiile chirurgicale în această zonă sunt contraindicate.

Marginile acestui perete sunt:

- marginea medială: intră în alcătuirea aperturii piriforme şi este formată de incizura nazală şi spina nazală anterioară;
- marginea laterală: separă faţa anterioară de faţa posterioară şi este reprezentată de creasta zigomatico-alveolară, ce leagă alveola primului molar superior de procesul zigomatic al maxilarului;
- marginea superioară: marginea infraorbitală;
- marginea inferioară se continuă fără limită precisă cu faţa vestibulară a procesului alveolar.

Peretele posterior (infratemporal) este cel mai gros perete (2mm), este concav înspre sinus şi convex către fosa infratemporală şi fosa canină. Pe faţa externă prezintă în partea inferioară, tuberozitatea maxilară de la care pleacă câteva fibre de origine ale muşchiului pterigoidian medial şi orificiile alveolare superioare-posterioare.

În grosimea acestui perete se află canalele alveolare superioare-posterioare străbătute de mănunchiurile vasculo-nervoase omonime; dehiscenţa acestor canale înspre sinus, cu mucoasa inflamată la nivelul peretelui posterior, explică nevralgia secundară la nivelul molarilor superiori.

Acest perete oferă calea transsinusală de abord chirurgical al foselor infratemporală şi pterigopalatină, dar şi pentru artera maxilară care are raport direct cu acest perete.

Marginea superioară a acestui perete participă la delimitarea fisurii orbitale inferioare.

Peretele superior corespunde podelei orbitei.

El prezintă dinspre posterior spre anterior şanţul şi canalul infraorbital, faţă de care are următoarea grosime: 0,1-7 mm grosime medial de canalul infraorbital şi 0,1-1,1 mm grosime lateral de canalul infraorbital. Prin şanţul şi canalul infraorbital trece mănunchiul vasculo-nervos infraorbital. Canalul infraorbital se exteriorizează pe faţa anterioară a maxilarului prin gaura infraorbitală. Din canalul infraorbital se desprind şi trec în grosimea peretelui anterior maxilar, canalele alveolare superioare anterioare şi mijlocii. Dehiscenţa

Scanned with OKEN Scanner

canalului infraorbital spre mucoasa sinusală expune conținutul acestuia în raport direct cu mucoasa sinusală, ceea ce explică nevralgiile secundare sau complicațiile orbito-sinusale în inflamațiile din această zonă.

În partea antero-medială a acestui perete se află partea inferioară a fosei sacului lacrimal.

Marginea posterioară corespunde fisurii orbitale inferioare, iar marginea anterioară este marginea infraorbitală.

Baza sinusului maxilar corespunde peretelui lateral al fosei nazale.

La acest nivel, pe craniu se găseşte un defect osos mare- hiatusul maxilar, care la omul viu este micşorat de oasele din peretele lateral nazal (anterior: osul lacrimal, posterior- lama verticală a osului palatin, superior- procesul uncinat şi bula etmoidală, inferior- cornetul nazal inferior), dar şi de mucoasa care căptuşeste acest perete. Din hiatusul maxilar mai rămâne vizibil doar ostiumul maxilar, sub formă de picătură sau de clepsidră, la nivelul hiatusului semilunar inferior.

Partea de mucoasă nazală care nu are suport osos se va lipi de mucoasa sinusală. Aceste zone mucoase poartă numele de fontanele, zone slabe ale peretelui, în care pot să apară orificii accesorii de comunicare cu sinusul maxilar. Fontanelele anterioară şi posterioară se formează în raport cu partea inferioară a procesului uncinat. Deşi orificiile accesorii din fontanele sunt dispuse la un nivel inferior în raport cu ostiumul sinusal, secreţiile din sinus "urcă" pe baza sinusului până la nivelul acestuia, deci nu drenează prin orificiile accesorii. Apariția acestor orificii accesorii a fost asemănată cu perforația de la nivelul membranei timpanice, în urma unor afecțiuni cronice. Ele au formă rotundă, spre deosebire de ostiumul maxilar, asemănat cu o picătură.

Ostiumul natural se plasează în partea superioară a bazei sinusului maxilar, imediat sub podeaua orbitei. Măsurată la nivelul peretelul lateral nazal, dinstanța ostimului natural față de orificiul narinar este de 45 mm, iar față de planşeul nazal este de 30 mm.

Planşeul sinusului maxilar corespunde procesului alveolar maxilar. La acest nivel poate forma funduri de sac între rădăcinile dentare.

În copilărie, acesta se găseşte la acelaşi nivel cu planşeul fosei nazale, dar coboară cu vârsta. În mod normal, se găseşte cam la 1,5 cm sub planşeul fosei nazale, pe o linie orizontală dusă de la extremitatea inferioară a aripii nasului.

Dimensiunile medii ale sinusului sunt de: 35 mm înălțime la nivelul primului molar, 25 mm lățime şi 32 mm adâncime antero-posterioară. Volum: 10-15 ml.

În fucție de mărimea sinusului maxilar, de lungimea rădăcinilor dentare şi de înălțimea proceselor alveolare, dinții laterali superiori vin în raport cu planşeul sinusal.

Țesutul separator dento-sinusal are o grosime care variază între 0,5 şi 4,5 mm. Acest sept osos interradiculo-antral are o suprafața de contact antrală, în raport cu mucoasa sinusului maxilar şi o suprafață de contact bucală, în raport cu spațiul periapical.

Scanned with OKEN Scanner

Cele trei tipuri posibile de raport dento-sinusal sunt: distanțat (țesut osos separator gros), tangent (țesut osos separator foarte subțire) și penetrant (țesutul separator este absent, rădăcinile proemină în planșeul sinusal și iau raport direct cu mucoasa sinusală).

Dinții sinusieni (în raport apropiat cu planșeul sinusal) sunt: premolarul al doilea, primul și al doilea molar, în special rădăcinile vestibulare ale acestora. Primul premolar, chiar și caninul pot avea, dar mai rar, raport cu planșeul sinusal. Ultimul molar prezintă toate tipurile de raporturi, datorită variațiilor de formă și de poziție ale acestuia.

Grosimea țesutului separator poate fi diminuată de un proces cronic periapical. Dacă țesutul separator este subțire, o afecțiune sinusală concomitentă cu un proces periapical nu poate stabili infecția inițială: sinusul a afectat dintele sau dintele a afectat sinusul (sindromul endo-antral Selden).

Vârful se află la nivelul recesului zigomatic al maxilarului și poate penetra chiar osul zigomatic; alte recesuri: recesul frontal, recesul palatin.

Epiteliul respirator al sinusului maxilar are cea mai mare densitate de celule caliciforme (10000/ mm^2) și de glande seromucoase, față de celelalte sinusuri.

Raporturi: cu obrazul (anterior); fosele infratemporală și pterigopalatină (posterior); orbita și mănunchiul vasculo-nervos infraorbital (superior); dinții și palatul dur (inferior).

Vascularizație și inervație:

- artere: facială, infraorbitală, palatină descendentă, alveolare superioare anterioare și posterioare, sfenopalatină;
- vene: vena facială, plexul venos pterigoidian, vena oftalmică inferioară;
- limfatice: către fosa pterigopalatină, dar și în ganglionii submandibulari;
- nervi senzitivi (din V/2): nervii alveolari superiori anteriori, mijlocii, posteriori, nervul palatin mare, nervul infraorbital (prin ramuri perforante).

Sinusul etmoidal

Este format din celule și semicelule etmoidale, acestea din urmă fiind la marginile labirintului etmoidal și vor fi completate de oasele cu care acesta se articulează, astfel:

- superior - semicelulele vor fi completate de osul frontal care la mijlocul părții orbitale prezintă incizura etmoidală ale cărei margini laterale conțin semicelule aeriene ce se vor aplica peste semicelulele etmoidale superioare;
- inferior - în același mod se va comporta osul maxilar care în partea supero-medială a corpului său conține semicelule (celulele care se prelungesc de la acest nivel în podeaua orbitei sunt cunoscute ca "celula Haller", 1769);
- anterior - semicelulele vor fi completate de către osul lacrimal;

Scanned with OKEN Scanner

- posterior - semicelulele din marginea posterioară a labirintului etmoidal se vor aplică pe semicelulele din partea supero-laterală a feței anterioare a corpului sfenoidului.

Cea mai posterioară celulă etmoidală se poate extinde înapóia peretelui anterior sfenoidal cu până la 1,5 cm; această celulă (celula Onodi, 1903) are raport cu nervul optic.

Tavanul labirintului etmoidal, fiind completat superior de osul frontal, va fi situat superior față de nivelul lamei ciuruite a etmoidului cu 1-17 mm (Kainz şi Stammberger, 1989).

Lamela bazală a cornetului mijlociu (ground lamella, LB III) împarte etmoidul într-un grup anterior şi un grup posterior. Această împărțire susține ideea că etmoidul anterior corespunde cornetului şi meatului mijlociu, iar etmoidul posterior corespunde cornetului şi meatului superior; de asemenea, secrețiile din etmoidul anterior vor fi dirijate, datorită dispoziției LB III, anterior de orificiul faringian al tubei auditive, iar cele din etmoidul posterior, din acelaşi motiv, vor drena posterior de acest orificiu.

Teoria conform căreia există trei grupe de celule etmoidale: anterioare, mijlocii şi posterioare este valabilă doar pentru sistematizarea zonelor în care se deschid aceste celule, şi anume:

- grupul anterior (infundibular): format din 4-11 celule mici care se deschid în infundibulul etmoidal sau pot fi conectate la recesul frontal, prin unul sau mai multe orificii;
- grupul mijlociu (bular): format de obicei din 3 celule care se deschid în meatul mijlociu (în hiatusul semilunar superior) prin unul sau mai multe orificii plasate în, sau deasupra bulei etmoidale;
- grupul posterior: 1-7 celule mari care se deschid în meatul superior sau/şi suprem printr-un singur orificiu. Aceste celule au formă piramidală cu vârful către apexul orbitar (canalul optic). Acest grup de celule are raport foarte apropiat cu nervul optic.

Volumul etmoidului: 7 ml.

Epiteliul respirator de la acest nivel este mai subțire. Densitatea celulelor caliciforme este de 6500/mm^2; glandele sero-mucoase sunt cel mai bine reprezentate la nivelul acestor sinusuri.

Raporturi: fosa craniană anterioară (superior); orbita (lateral), sinusul sfenoidal, nervul optic (posterior); sinusul frontal (anterior).

Vascularizație şi inervație:

- artere: sfenopalatină, etmoidală anterioară si etmoidală posterioară;
- vene: etmoidală anterioară, etmoidală posterioară;
- limfatice: ganglionii submandibulari (etmoidul anterior) şi ganglionii retrofaringieni (grupul posterior);
- nervi senzitivi (din V/1): nervii etmoidali anterior şi posterior;

Scanned with OKEN Scanner

- nervi vegetativi (parasimpatici): din ramurile orbitale ale ganglionului pterigo-palatin (aceste fibre nervoase au putut fi evidențiate la acest nivel unde sunt mai bine reprezentate, deoarece glandele sero-mucoase sunt mai numeroase).

Sinusul sfenoidal

Situat postero-superior față de fosa nazală, această cavitate pneumatică în corpul sfenoidului este cel mai posterior situat sinus paranazal.

Dimensiuni la adult: - înălțime: 20 mm; adâncime: 21-23 mm; lățime: 17-18 mm. Volum la adult: 7,5 ml.

Aceste dimensiuni variază în funcție de gradul de pneumatizare a sinusului. După Etwany et all, există 4 forme de pneumatizare:

1. pneumatizare conchală - sinus rudimentar;
2. pneumatizare preselară - sinusul se extinde posterior până în dreptul peretelui anterior al fosei hipofizare;
3. pneumatizare selară-sinusul depăşeşte posterior nivelul fosei hipofizare;
4. pneumatizare mixtă.

Sinusul sfenoidal se poate extinde la nivelul rădăcinilor proceselor pterigoidiene, în aripa mare a sfenoidului sau în partea bazilară a occipitalului.

Alteori sinusul sfenoidal poate fi foarte mic, dar cavitatea din corpul sfenoidului poate să fie formată de o celulă etmoidală posterioară care a penetrat corpul sfenoidului.

Cele două sinusuri sfenoidale sunt separate în interiorul corpului sfenoidului printr-un sept osos intersinusal, deseori deviat de la linia mediană sau incomplet.

Corpul sfenoidului, deci şi sinusul are 6 pereți.

Peretele superior corespunde podelei foselor craniene anterioară şi mijlocie şi prezintă, ca elemente mai importante: şanțul chiasmatic şi şaua turcească formată din tuberculul şeii+fosa hipofizară+dorsul şeii.

Pereții laterali prezintă şanțul carotic străbătut de sinusul cavernos, telescopat de artera carotidă internă, plexurile venos şi nervos simpatic pericarotic intern şi nervii cranieni oculomotor (III), trohlear (IV) şi abducent (VI). Lateral de acest şanț este aripa mare a sfenoidului la baza căreia sunt găurile ovală (nervul mandibular), rotundă (nervul maxilar) şi spinoasă (artera meningee medie). În baza procesului pterigoidian are traiect canalul vidian (cu artera şi nervul vidian/ al canalului pterigoidian) care poate să se invagineze în peretele lateral sinusal.

Peretele posterior - cu direcție posterioară descendentă de la dorsum-ul selar, intră în alcătuirea clivus-ului.

Peretele anterior şi peretele inferior intră în alcătuirea tavanului fosei nazale. Pe linia mediană, peretele anterior prezintă creasta sfenoidală care se articulează cu marginea posterioară a lamei perpendiculare a etmoidului.

Scanned with OKEN Scanner

Scanned with OKEN Scanner

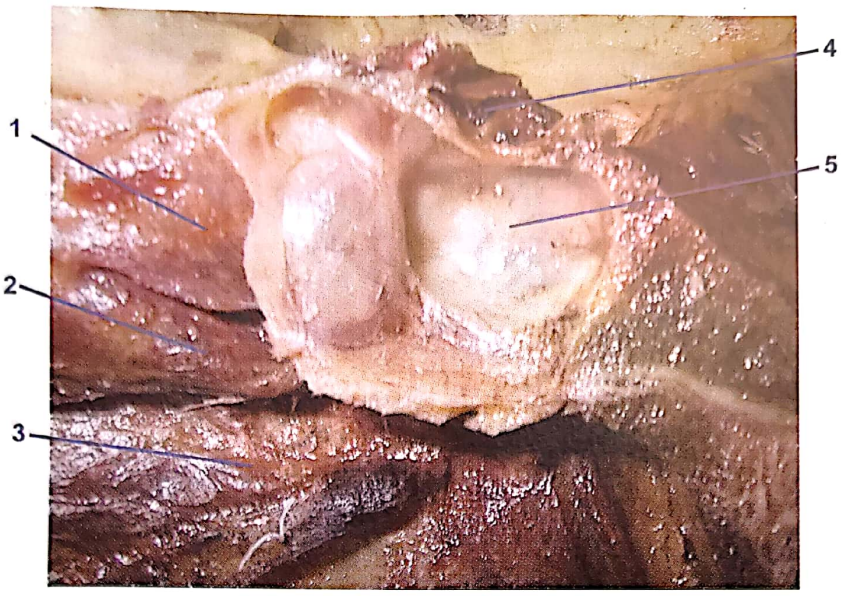

Fig 1.3 - Disecție la nivelul părții posterioare a peretelui lateral al fosei nazale şi secțiune sagitală prin sinusul sfenoidal drept. Disecție pe cadavru uman formolizat. 1 - coada cornetului nazal superior; 2 - coada cornetului nazal mijlociu; 3 - coada cornetului nazal inferior; 4 - glanda hipofiză; 5 - sinusul sfenoidal.

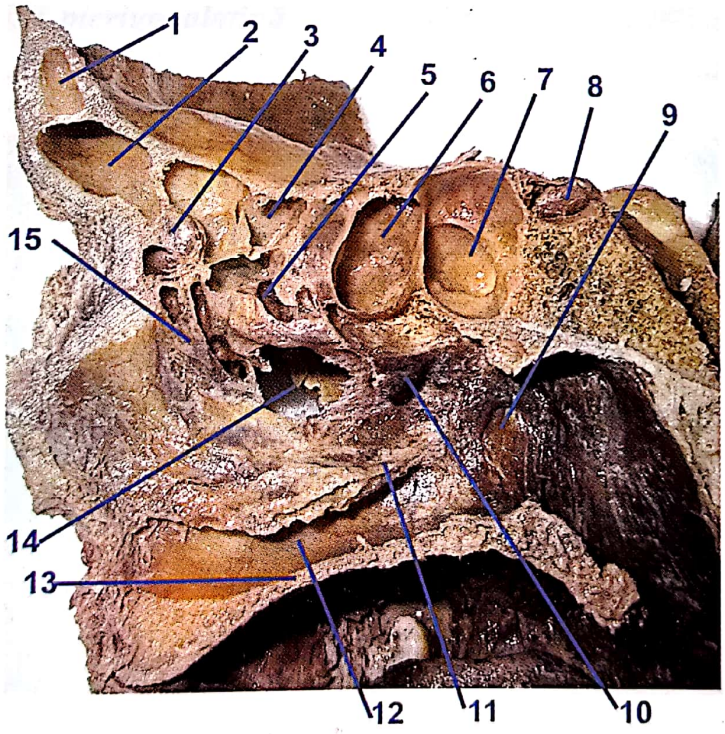

Fig. 1.4 - Secțiune sagitală la nivelul peretelui lateral al fosei nazale drepte, după îndepărtarea mucoasei nazale şi sinusale. Disecție pe cadavru uman formolizat.
1 - sinusul frontal stâng; 2 - sinusul frontal drept; 3 - celula ager nasi; 4 - recesul suprabular; 5 - bula etmoidală; 6 - celulă etmoidală posterioară; 7 - sinusul sfenoidal; 8 - glanda hipofiză; 9 - orificiul faringian al tubei auditive; 10 - coada cornetului nazal mijlociu; 11 - coada cornetului nazal inferior; 12 - meatul nazal inferior; 13 - podeaua fosei nazale; 14 - hiatusul maxilar; 15 - procesul uncinat.

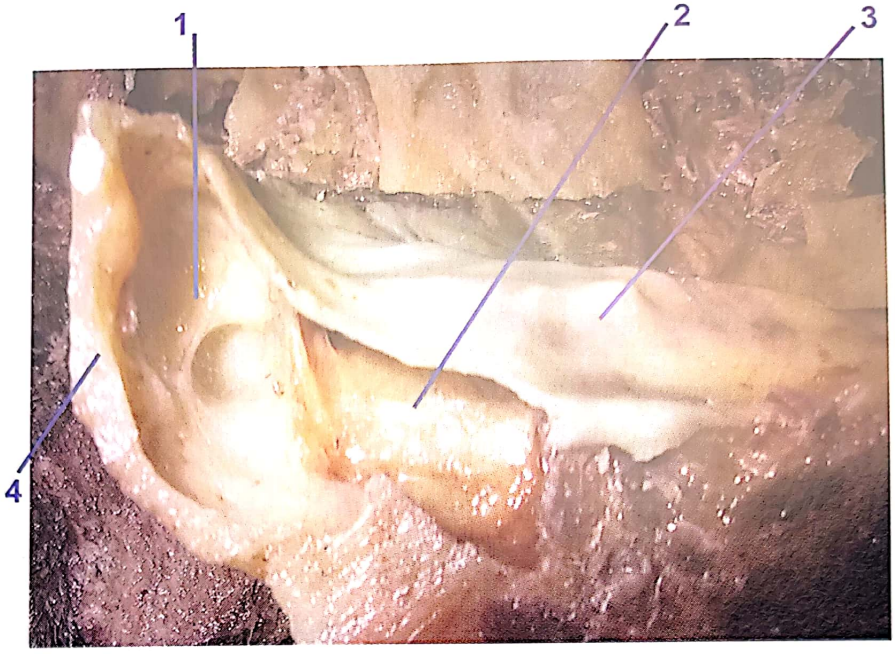

Fig 1.5 - secțiune sagitală la nivelul sinusului frontal drept.
Disecție pe cadavru uman formolizat.
1 - partea verticală a sinusului frontal (între compactele scuamei frontale);
2 - partea orizontală a sinusului frontal (în partea orbitală a frontalului);
3 - podeaua fosei craniene anterioare; 4 - compacta externă a scuamei frontale.

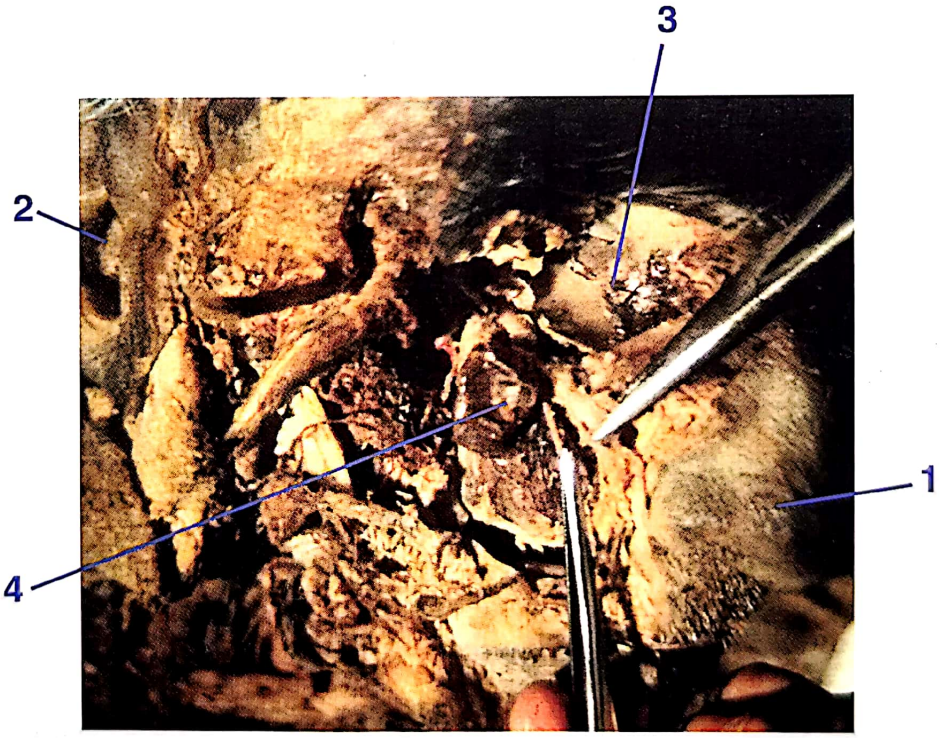

Fig 1.6 - Sinusul maxilar - vedere laterală.
Disecție pe cadavru uman formolizat.
1 - piramida nazală; 2 - pavilionul auricular; 3 - planşeul orbitei; 4 - mucoasa sinusală; pensa din dreapta - nervul infraorbital; pensa de jos - nervul alveolar superior-anterior în raport anterior față de mucoasa sinusală.

Scanned with OKEN Scanner

Între septul nazal şi cornetul nazal superior se formează o fantă numită recesul sfeno-etmoidal, la nivelul căreia se deschide ostiumul sfenoidal, aflat pe peretele anterior.

Ostiumul sfenoidal are următoarele dimensiuni: 2mm / 3 mm (pe craniu fără mucoasă are 5-8 mm diametru) şi se află la 10 mm deasupra podelei sinusului sfenoidal.

Epiteliul respirator din sinusul sfenoidal are acelaşi număr de celule caliciforme ca în sinusul etmoidal (6500/mm^2), dar glandele sero-mucoase sunt mai puţin numeroase.

Raporturi: chiasma optică, glanda hipofiză, lobii frontali ai emisferelor cerebrale şi tracturile olfactive (superior); tavanul naso-faringelui (inferior); trunchiul cerebral şi artera bazilară (posterior);

Recesul sfeno-etmoidal şi celulele etmoidale posterioare (anterior); artera carotidă internă, sinusul cavernos, nervii III, IV, VI (lateral).

Vascularizaţie şi inervaţie:

- artere: etmoidale posterioare;
- vene: etmoidale posterioare;
- limfatice: în ganglionii retrofaringieni;
- nervi senzitivi: etmoidali posteriori;
- nervi vegetativi (parasimpatici): din ramurile orbitale ale ganglionului pterigo-palatin.

1.2.4. Fosa pterigopalatină

Face parte din regiunea infratemporală, este situată înapoia orbitei şi sinusului maxilar, postero-lateral de cavitatea nazală, inferior de baza craniului. Are forma unei piramide patrulatere cu baza superior şi vârful inferior.

Prezintă pereţi: anterior, posterior, medial, superior (baza); în locul peretelui lateral este fisura pterigomaxilară.

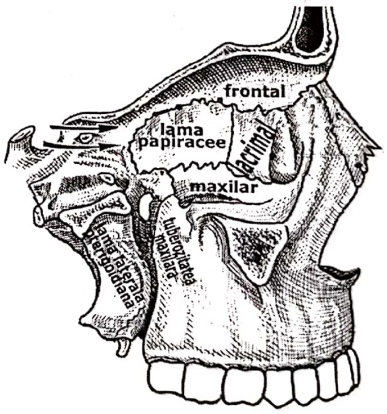

La nivelul **peretelui anterior** descriem:

- corpul maxilarului (faţa posterioară sau infratemporală),
- fisura orbitală inferioară (săgeţi).

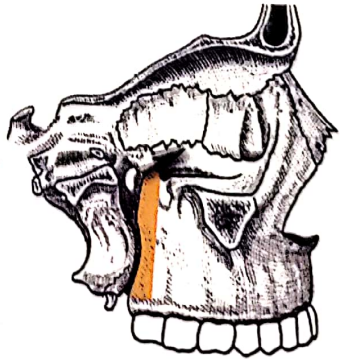

Scanned with OKEN Scanner

La nivelul **peretelui posterior** descriem:

- procesul pterigoidian,
- canalul vidian (linia întreruptă).

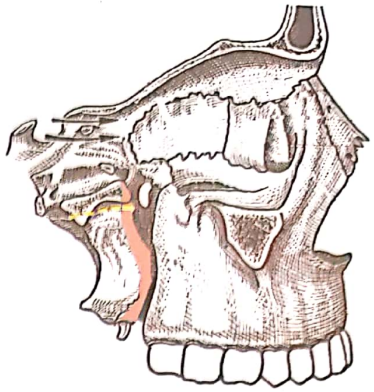

La nivelul **peretelui medial** descriem:
- lama verticală a osului palatin,
gaura sfenopalatină (săgeata).

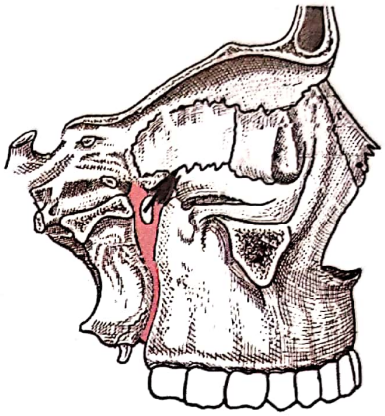

Baza este formată dinspre posterior spre anterior din:

1 - fața maxilară a aripii mari a sfenoidului la nivelul căreia se găseşte gaura rotundă;
2 - fața inferioară a corpului sfenoidului;
3 - procesul orbital al osului palatin.

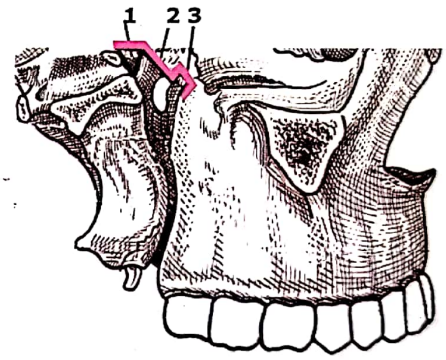

Fisura pterigomaxilară:

Posterior: marginea anterioară a lamei laterale pterigoidiene.

Anterior: fața posterioară a maxilarului.

Inferior între cele două elemente se interpune procesul piramidal al osului palatin (P).

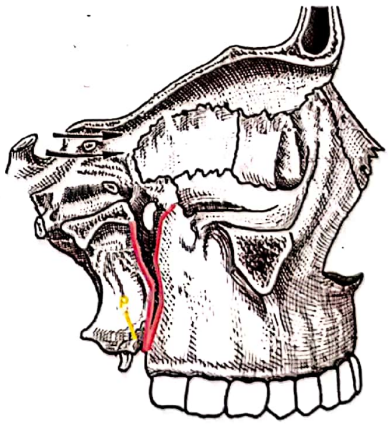

Scanned with OKEN Scanner

Fosa pterigopalatină - comunicări:

Comunicarea fosei pterigopalatine	Regiunea cu care se face comunicarea	Elementele care trec prin comunicarea respectivă
1. Fisura pterigomaxilară (comunicare laterală)	Fosa infratemporală	Artera maxilară Plexul venos pterigomaxilar
2. Fisura orbitală inferioară (comunicare anterioară)	Orbita	Artera, vena şi nervul infraorbital, nervul zigomatic, ramurile orbitale ale ganglionului pterigopalatin.
3. Gaura sfenopalatină (comunicare medială)	Fosa nazală	Artera sfenopalatină şi ramurile nazale (laterale şi nasopalatin) ale ganglionului pterigopalatin
4. Gaura rotundă (comunicare superioară)	Fosa craniană medie	Nervul maxilar Venele găurii rotunde (vv. Nuhn)
5. Canalul vidian (pterigoidian) (comunicare posterioară)	Fosa craniană medie (gaura ruptă)	Artera şi nervul canalului pterigoidian (vidian)
6. Canalul palatin mare (comunicare inferioară)	1. cavitatea bucală 2. canalele palatine mici	1. nervul palatin mare şi artera palatină descendentă 2. arterele şi nervii palatini mici
7. Canalul palatino-vaginal (comunicare posterioară)	Choana	Ramura faringiană a ganglionului pterigopalatin

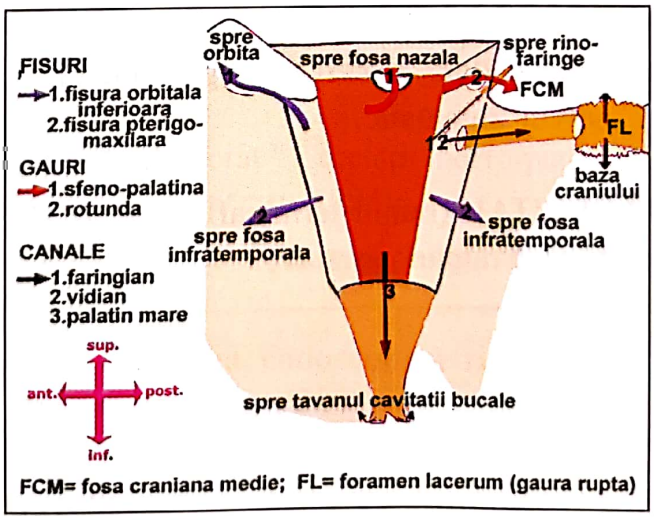

Scanned with OKEN Scanner

Fosa pterigopalatină - conținut:

1. ARTERA MAXILARĂ:
   - intră prin partea superioară a fisurii pterigo-maxilare;
   - trece pe tuberozitatea maxilară: aici este inferior de n. maxilar;
   - la acest nivel trimite următoarele ramuri: artera infraorbitală, artera vidiană, artera palatină descendentă, artera sfenopalatină (este ramura terminală).

   Toate aceste artere părăsesc fosa prin comunicările corespunzătoare.

3. PLEXUL VENOS PTERIGO-MAXILAR- primeşte venele omonime, plexul alveolar, vena oftalmică inferioară.

4. VENA MAXILARĂ
   - continuă plexul venos pterigo-maxilar,
   - iese prin fisura pterigo-maxilară.

4. GANGLIONUL PTERIGOPALATIN
   - parasimpatic
   - este ataşat de nervul maxilar,
   - aparţine funcțional nervului facial.

5. NERVUL MAXILAR
   - ramura mijlocie trigeminală,
   - intră prin gaura rotundă din fosa craniană medie,
   - traversează oblic fosa, anterior şi lateral,
   - urcă pe fața posterioară a maxilarului, până la fisura orbitală inferioară, între 1/3 laterală şi 1/3 mijlocie a acesteia; se continuă apoi cu nervul infraorbital.

Ramurile nervului maxilar: nervii pterigopalatini, nervii alveolari postero-superiori, nervul zigomatic,

NERVUL INFRAORBITAL (ramul terminal)
Toate aceste ramuri sunt ramuri senzitive.

Scanned with OKEN Scanner

Bibliografie

1. Abramovich, A.- Embriologia de la region maxilo-facial-Tercera Edicion-Editorial Medica Panamericana, 1997.
2. Avery, J.K.- Essentials of Oral Histology and Embryology; A Clinical Approach, Mosby-Year Book, 1992.
3. Kerr, Alan G - Scott-Brown`s Otolaryngology- Sixth Edition, Buttenworth-Heinemann, Oxford, 1997, Volume 1.
4. Larsen, W.J - Embyologie Humaine- De Boeck &Larcier, 1996.
5. Moore, K.L- The Developing Human; Clinical Oriented Embryology, Fourth Edition, W.B. Saunders Company, 1998.
6. Sandler, T.W- Langman's Medical Embryology, Sixth Edition, Williams &Wilkins, 1990.
7. Williams?Warwik- Gray's Anatomy, Thirty-Seventh Edition, Churchill Livingstone,1989.
8. Williams?Warwik- Gray's Anatomy- The Anatomical Bases of Medicine and Surgery, Thirty-Eighth Edition, Churchill Livingstone,1998.
9. Ballenger, J. J, Snow B. J- Otorhinolaryngology& Head and Neck Surgery, 15-th Edition, Williams &Wilkins, 1990.
10. Cummings, Ch.W.- Otolaryngology& Head and Neck Surgery; Third Edition, Mosby-Year Book, 1998, Volume two.
11. Harper, W F 1947- Observations on the blood vasculature of the turbinate mucosa in man and other mammals. J. Anat 81:392 P.
12. Kerr, Alan G - Scott-Brown`s Otolaryngology- Sixth Edition, Buttenworth-Heinemann, Oxford, 1997, Volume 1.
13. Negus, V E 1958- The Comparative anatomy and physiology of the nose and paranasal sinuses. Livingstone. Edinburgh.
14. Nimigean, V- Anatomie Clinică a Capului şi Gâtului, Ed. Cerma, Bucureşti, 2000.
15. Nimigean, V- Teză de Doctorat " Corelaţii morfo-patologice dento-antrale", UMF "Carol Davila", Bucureşti, 1994.
16. Paparella, M., Shumrick, D.- Otolaryngology, vol.1, W.B. Saunders Company, Philadelphia, 1991.
17. Sarafoleanu C. - Chirurgia endoscopică rinosinusală, Ed. Fundaţiei "România de mâine", Bucureşti 2000.
18. Pasat, I- Anatomia capului şi gâtului, Ed. Didactică şi Pedagogică R.A.-Bucureşti, 1995.

Scanned with OKEN Scanner

Scanned with OKEN Scanner

CAPITOLUL 2

Fiziologia nasului şi sinusurilor paranazale

Prof. Dr. Dorin SARAFOLEANU

2.1. Respiraţia nazală

2.1.1. Fiziologia respiraţiei nazale

Respiraţia este funcţia care asigură permanent O_2 necesar metabolismului şi îndepărtează CO_2 din organism. Acest transfer are loc la nivelul alveolelor pulmonare. Fosele nazale reprezintă segmentul cel mai înalt al căilor respiratorii, cu rolul de a modifica aerul inspirat astfel încât schimburile gazoase să nu afecteze integritatea alveolelor pulmonare.

Pe măsură ce aerul traversează cavităţile nazale au loc 3 procese:

- Încălzirea
- Umidifierea
- Filtrarea

Aceste procese reprezintă funcţia de producere a „aerului condiţionat" îndeplinită de căile aeriene superioare.

a. Încălzirea aerului

Temperatura aerului inspirat variază în limite foarte largi în funcţie de regiune, între

-50° şi +50°C.

În prezent se consideră că aspectul morfologic al nasului caracteristic diferitelor grupe rasiale este urmarea adaptării organismului şi funcţiei respiratorii la temperatura mediului.

Transferul de căldură la nivelul foselor nazale se realizează prin 3 procese: conducţia, convecţia şi radiaţia.

Conducţia reprezintă transferul de energie prin creşterea cineticii moleculare.

Apariţia unui gradient de temperatură în gaze duce la formarea unor *curenţi de convecţie* care modifică direcţia fluxului de aer din fosele nazale generând turbulenţe.

Din punct de vedere fizic, fosele nazale pot fi considerate un sistem de transfer al căldurii între două fluide care nu se află în contact direct (sunt separate de o interfață reprezentată de mucoasă). De o parte se află aerul inspirat, iar de cealaltă sângele.

Vasele sanguine prezintă un aranjament complex şi variabil în diferitele regiuni ale foselor nazale. Cel mai bine sunt reprezentate acolo unde turbulența fluxului de aer este maximă – adică la nivelul cornetelor.

Rețeaua vasculară intramucoasă se compune din:

- *Rețea arterială profundă* (ramuri de diviziune ale diferitelor artere nazale). Spre suprafață aceste artere se ramifică dând naştere unor arteriole fără perete elastic, care se capilarizează imediat sub epiteliul de acoperire şi în jurul glandelor seromucoase. Arterele şi arteriolele sunt vase de rezistență;
- *Rețeaua capilară* are un traiect paralel cu mucoasa, iar direcția fluxului sanguin este contrară celei a fluxului aerian, favorizând achimburile de căldură. Endoteliul capilar este de tip fenestrat, facilitând transsudatul;
- *Sistemul venos superficial* este foarte dezvoltat, formând sinusoidele sau plexurile cavernoase. Acestea sunt cel mai bine reprezentate pe fața internă a cornetului inferior, fața inferioară a cornetului mijlociu şi la coada cornetului superior;
- *Capilarele sinusoide* drenează sângele în venule lipsite de valvule dar cu fibre musculare longitudinale în perete capabile să regleze fluxul sanguin. Venele şi sinusoidele de la nivelul mucoasei nazale sunt vase de capacitanță.

Eficiența încălzirii aerului în fosele nazale se măsoară prin compararea temperaturii aerului la intrare în vestibul cu temperatura de la nivelul coanal.

Radiația nu are un rol prea important în schimburile termice. Suprafața mucoasei nazale este răcită prin evaporarea apei.

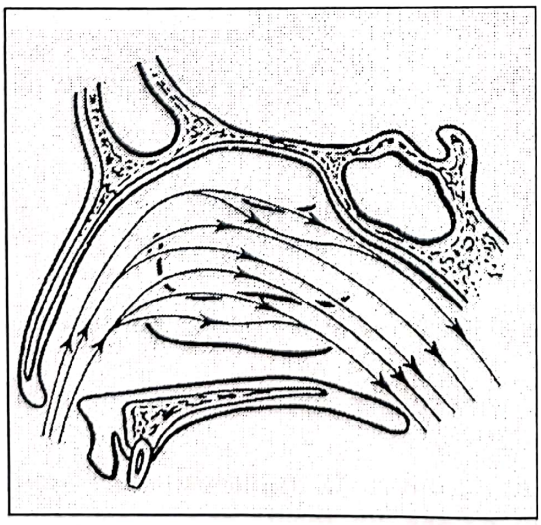

Fig. 2.1 Coloana de aer în inspir

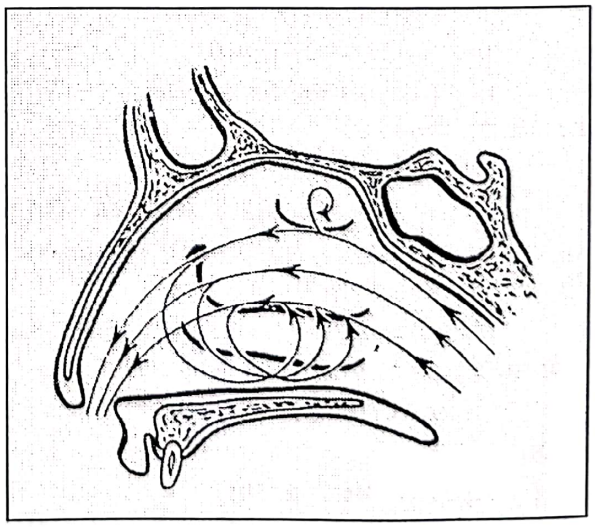

Fig. 2.2 Coloana de aer în expir

Scanned with OKEN Scanner

b. Umidifierea aerului

În timpul inspirului saturarea aerului cu vapori de apă este direct proporțională cu creşterea temperaturii. Atât încălzirea aerului cât şi căldura latentă de evaporare necesită consum energetic (cca 2700kJ/zi la adult). Aceste funcții sunt extrem de ineficiente la om, mai mult din 10% din căldura corpului pierzându-se la nivelul mucoasei nazale, însă temperatura aerului coanal este de cca 35°C iar saturația în vapori d apă de aproximativ 95%.

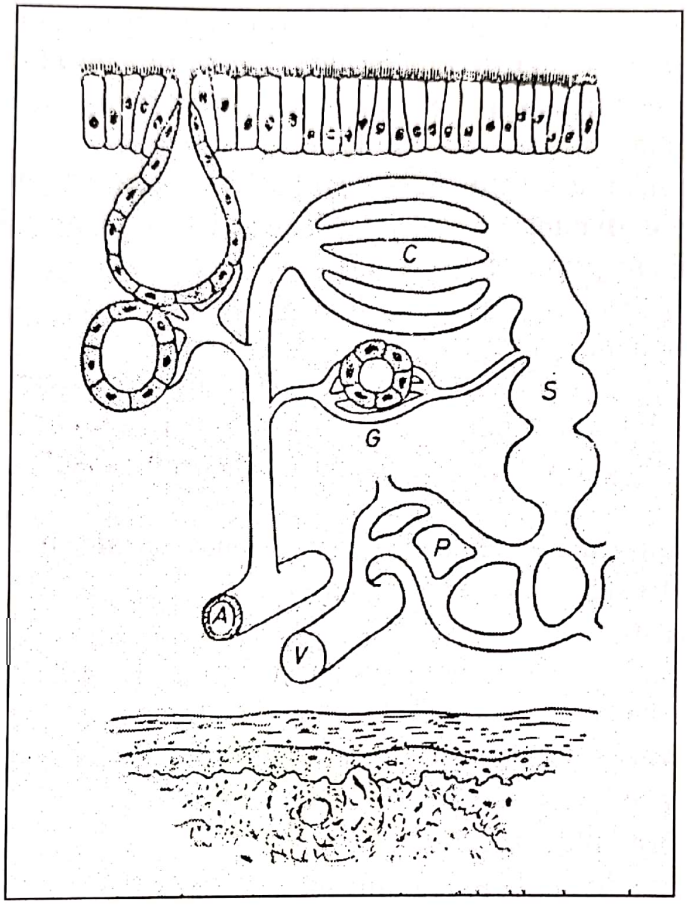

Fig. 2.3 Dispoziția vaselor sanguine în mucoasa nazală (după Brown)

În timpul expirului, temperatura aerului coanal este uşor inferioară temperaturii centrale a corpului , iar saturația în vapori de apă este maximă.

Odată cu scăderea temperaturii aerului la parcurgerea foselor nazale, vaporii de apă condensează la nivelul mucoasei. La sfârşitul expirului temperatura aerului va fi de cca 32°C. Apa rezultată din condensare la suprafața mucoasei va fi reutilizată la umectarea aerului inspirat.

Sursele de apă necesare umidifierii aerului inspirat sunt multiple. Până de curând s-a considerat că cea mai mare cantitate de apă provine din transsudatul de la nivelul capilar. Studii recente au arătat ca această sursă este valabilă predominant în cazul inflamațiilor acute. În rest, cea mai mare cantitate de apă provine din *glandele seroase* de la nivelul mucoasei. Alte surse: apa rezultă din condensarea vaporilor din aerul expirat şi din lacrimi.

Scanned with OKEN Scanner

c. Filtrarea aerului (funcţia de protecţie mecanică a tractului respirator inferior)

Prezenţa vibrizelor firelor de păr la nivel vestibulului narinar are rolul de a îndepărta particulele mai mari.

Mult mai importantă este însă îndepărtarea particulelor prin precipitarea turbulentă.

Traversând fosele nazale, fluxul de aer întâlneşte cornetele, septul nazal şi peretele faringian, obstacole ce au rolul de a încetini viteza aerului şi de a-i schimba direcţia de deplasare. Particulele suspendate în aer nu îşi pot schimba direcţia de deplasare tot atât de repede, lovindu-se de suprafeţele obstacolelor. Ele sunt încorporate în stratul de mucus şi transportate prin mişcările cililor spre faringe, de unde vor fi apoi înghiţite.

Acest mecanism al turbulenţei nazale este extrem de eficient astfel încât nici o particulă cu diametrul peste 4-6 microni nu poate pătrunde în căile respiratorii inferioare prin fosele nazale.

Rezistenţa nazală. Ciclul nazal

Rezistenţa întâmpinată de fluxul de aer la trecerea prin cavitatea nazală reprezintă cca ½ din rezistenţa totală a sistemului respirator.

Rezistenţa este variabilă la nivelul fiecăreia dintre fosele nazale ca rezultat al ciclului nazal.

Structurile implicate în determinarea rezistenţei nazale sunt reprezentate de:

- Scheletul osteo-cartilaginos şi muscular
- Mucoasa nazală.

Zona cea mai îngustă de la nivelul foselor nazale unde apar turbulenţe la trecerea coloanei de aer este *valva nazală*.

Anatomic, valva nazală este reprezentată de:

- Marginea inferioară a cartilajelor triunghiulare
- Capul cornetului inferior
- Porţiunea adiacentă a septului nazal.

În timpul inspirului, fluxul de aer trece superior şi posterior de valva nazală, apoi se împarte în 2 coloane de aer deasupra în valva nazală, în timpul cornetului mijlociu.

Viteza fluxului de aer la intrarea în valva nazală, în timpul inspirului liniştit este de 12-15 m/s, iar curgerea este de tip laminar (măsurată prin rinomanometrie).

În timpul expirului fluxul de aer este turbulent datorită modificărilor de calibru şi prezenţei obstacolelor de pe peretele lateral al foselor nazale.

Importanţa rezistenţei nazale în timpul expirului este dată de transmiterea presiunii pozitive alveolelor pulmonare şi menţinerea lor în inflaţie.

Ciclul nazal

Atât fluxul nazal cât şi rezistenţa nazală pot fi modificate prin variaţiile activităţii vasculare de la nivelul mucoasei. Ciclul nazal constă în obstrucţia nazală alternativă, ciclică (la intervale de 4-12 ore), demonstrabilă prin termografie şi rinomanometrie.

Scanned with OKEN Scanner

Ciclicitatea este constantă pentru fiecare individ în parte. Semnificația fiziologică nu este încă bine cunoscută dar s-a observat că în timpul ciclului nazal apar modificări concomitente ale secrețiilor nazale.

Ciclul nazal şi, implicit, rezistența nazală sunt controlate de sistemul nervos vegetativ şi influențate de diverşi alți factori.

Sistemul nervos vegetativ controlează reflexele vasculare; căile aferente şi eferente ale acestor reflexe sunt reprezentate de fibre ale nervului trigemen prin ramurile etmoidale şi sfenopalatină.

a) Căile aferente (senzitive)

Fosele nazale prezintă o mare densitate de receptori tactili, termici şi dureroşi, motiv pentru care sunt considerate adevărate zone reflexogene.

- Termoreceptorii sunt localizați predominant la nivelul vestibulului nazal. Ei detectează fluxul de aer rece împreună cu receptorii tactili
- Proprioceptorii nu par să fie reprezentați la acest nivel
- S-au determinat receptori de tip H_1 conectați cu fibre senzitive

Fibrele aferente cu originea în ganglionul Gasser merg prin ramurile oftalimică şi maxilară ale nervului trigemen şi se termină în nucleul tractului spinal al nervului V şi în nucleul principal pontin al nervului V.

De la aceşti nuclei pornesc neuroni ai căror axoni formează tracturile trigeminotalamice anterior şi posterior care fac sinapsă cu al treilea neuron al căii în nucleii talamici posteriori.

Proiecția corticală a acestor neuroni se face în girusul postcentral din lobul parietal, ariile 3, 1, 2 Brodmann, în zona de proiecție somestezică a capului.

De la nucleii pontini pornesc colaterale la nucleii substanței reticulate a trunchiului cerebral (controlul respirației – centrul pneumotaxic, controlul cardiovasomotor).

b) Căile eferente (simpatice şi parasimpatice)

Inervația simpatică

- Originea fibrelor preganglionare se găseşte la nivelul metamerelor T1-T2. Axonii părăsesc măduva prin rădăcinile anterioare ale nervilor spinali şi urcă în lanțul simpatic, făcând sinapsă în ganglionul cervical superior.
- Fibrele postganglionare formează plexuri nervoase perivasculare – în jurul arterei carotide intrând ulterior în componența nervilor vidian şi petros profund ajungând la ganglionul sfenopalatin. De la acest nivel se distribuie cavității nazale prin plexurile periarteriale.
- Controlul superior asupra inervației simpatice se exercită de către centrii hipotalamici (ai regiunii posterioare) şi centrii corticali (aria prefrontală).

Inervația parasimpatică

- Originea fibrelor preganglionare este în nucleul salivar superior pontin. Ele iau calea intermediarului Wrisberg, pătrund în canalul facialului şi

Scanned with OKEN Scanner

traversează ganglionul geniculat. Aceste fibre merg pe calea nervului petros superficial, nervului pietros profund apoi nervului canalului pterigoidian şi fac sinapsă în ganglionul sfenopalatin.

- Fibrele postganglionare din ganglionul sfenopalatin se distribuie mucoasei nazale.

Mediatorii chimici

Efectele simpatice şi parasimpatice asupra vascularizaţiei şi epiteliului glandular nazal se datorează mediatorilor chimici eliberaţi la nivel sinaptic.

Pe lângă acetilcolină şi noradrenalină, studiile bazate pe imunofluorescenţă au demonstrat existenţa altor neurotransmiţători atât în fibrele simpatice şi parasimpatice cât şi în cele senzitivo-senzoriale.

- VIP (vasointestinal polypeptide) – acţionează în acelaşi sens cu acetilcolina, determinând vasodilataţia dar nu şi stimularea secreţiei seromucoase. Acest lucru explică de ce la administrarea de atropină vasodilataţia nu este complet abolită.
- Noradrenalina este mediatorul chimic postsinaptic principal al fibrelor simpatice.

Recent au fost izolate alte 2 structuri cu rol de neurotransmiţător:

- Neuropeptida Y (NYP) determină doar vasoconstricţia în sistemul arteriolar (nu şi în cel venos ca noradrenalina)
- Neuropeptida pancreatică – Substanţa P a fost demonstrată în anumiţi neuroni senzitivi şi determină vasodilataţie. Totodată s-a observat că substanţa P este mediatorul reflexelor de axon iniţiate de iritaţia mecanică sau eliberarea de histamină din mastocite la nivelul mucoasei nazale. De asemenea, se pare că substanţa P este capabilă să elibereze histamina din mastocite.

Factorii implicaţi în modularea rezistenţei nazale şi a ciclului nazal

Rezistenţa nazală poate varia datorită modificării necesităţilor metabolice individuale. Exerciţiul fizic, stresul, frica determină creşterea tonusului simpatic şi vasoconstricţia la nivelul mucoasei nazale. Aceste reacţii sunt blocate de administrarea de simpatolitice sau în cazul lezării ganglionului cervical superior.

Creşterea CO_2 în sistemul arterial, ca şi hipoxia, determină vasoconstricţie nazală, în timp ce hiperventilaţia (cu scăderea CO_2 arterial) induce congestia nazală.

Rolul hormonilor în reglarea rezistenţei nazale.

- Estrogenii – când prezintă nivele serice crescute asociază congestia pituitarei şi rinoree. Aceste modificări sunt mai evidente în timpul sarcinii, menstruaţiei şi pubertăţii.
- Corticosteroizii – sunt stabilizatori ai membranelor celulare. Scad permeabilitatea pereţilor capilari şi împiedică degranularea mastocitară.
- Tiroxina. Hipotiroidismul determină obstrucţia nazală prin depunerea de mucopolizaharide în spaţiul extracelular din submucoasă (mecanismul formării mixedemului).

Scanned with OKEN Scanner

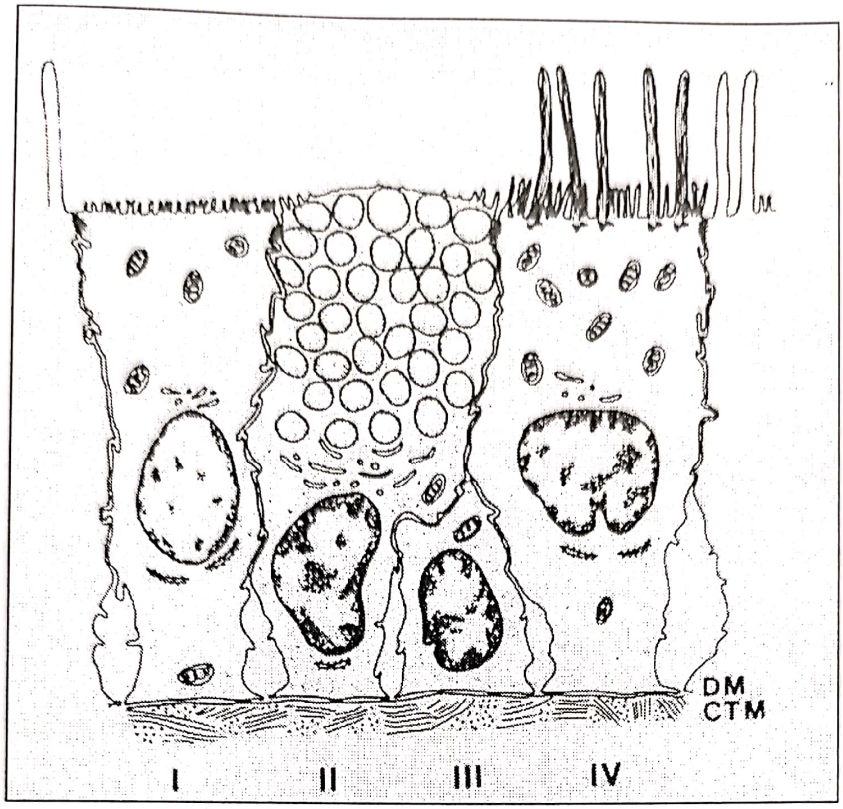

Fig. 2.4 Schemă reprezentând tipurile de celule din epiteliul respirator – microscopie electronică

2.1.2 Funcția reflexă a foselor nazale

Stimuli ca modificarea temperaturii aerului inhalat, iritația chimică sau mecanică a mucoasei nazale, pot declanșa efecte respiratorii și cardiovasculare de amplitudine variabilă, de la strănut la stop cardiorespirator.

Reflexul de strănut – reflex de protecție a căilor respiratorii inferioare împotriva substanțelor iritante. Constă în declanșarea unui inspir prelungit urmat de un expir forțat prin fosele nazale, însoțit de lăcrimare și rinoree apoasă, congestia mucoasei nazale. Calea eferentă este simpatică.

Reflexul tusigen. Excitarea tactilă a mucoasei nazale produce atât pe cale vagală cât și pe cale simpatică declanșarea unor chinte de tuse (expirație activă, sonoră, sacadată la trecerea aerului prin orificiul glotic).

Reflexul nazo-laringian. S-a observat că în special iritația chimică a mucoasei nazale poate produce pe cale vagală un spasm glotic de protecție a căilor respiratorii inferioare, cu durata de până la 1 min.

Reflexele nazo-pulmonare. Creșterea fluxului de aer la nivelul uneia dintre fosele nazale se asociază cu hiperventilația plămânului de aceeași parte. Acest reflex pare să urmeze ciclul nazal. De asemenea, stimularea iritativă a mucoasei nazale poate declanșa pe cale aferentă trigeminală, prin conexiunile cu centrul respirator din podeaua ventriculului IV și apoi prin eferențe vagale un reflex bronhoconstrictor.

Reflexele nazo-cardiace – sunt mediate simpatic prin conexiunile existente între fibrele cu destinație către pituitară și nervii cardiaci, la nivelul ganglionului simpatic cervical superior.

Scanned with OKEN Scanner

Iritarea mecanică frecventă a mucoasei nazale determină o rărire a frecvenței cardiace, fapt observat în cazul trecerii sondei de intubație prin fosa nazală.

2.1.3. Funcția fonatorie a foselor nazale

Vocea apare ca urmare a intrării rezonatorului laringian în vibrație la trecerea coloanei de aer în timpul expirului.

Vibrațiile laringelui determină înălțimea vocii şi emisia vocalelor. Sunetele cu frecvență înaltă şi consoanele se formează prin participarea faringelui, limbii, buzelor şi dinților.

Fosele nazale joacă şi ele un rol în „îmbunătățirea" emisiei sonore permițând unei cantități de aer „să scape" la nivelul nasului. Ca şi cavitatea bucală, fosele nazale au un rol de cavitate de rezonanță putând modifica oarecum calitatea vocii.

Eficiența foselor nazale este evidentă mai ales pentru sunetele cu frecvență joasă (300-500 Hz).

Argumentele care susțin aceste afirmații au la bază modificările calității vocii în cursul unor afecțiuni nazale.

- În cazul obstrucției nazale, coloana de aer care străbate fosele nazale este redusă – emisia sonoră are caracterele unei rinolalii închise. Aceasta se constată în rinita alergică, rinitele acute, polipoza nazală.
- Dacă prin fosele nazale trece o coloană de aer mult prea mare, atunci apare rinolalia deschisă.

2.1.4. Funcția de protecție

- Realizează protecția bacteriologică, mecanică şi imunologică.
- Protecția bacteriologică se realizează prin lizozim, prezent în fosele nazale din lacrimile drenate prin canalul lacrimo-nazal.
- Protecția imunologică se realizează prin imunoglobulinele tip A secretor prezente la suprafața mucoasei. Detalii referitoare la această funcție vor fi discutate pe parcursul acestui capitol.
- Protecția mecanică se realizează prin reflexul de strănut.

2.1.5 Funcția estetică

- Este o funcție „socială" importantă pentru integrarea socială a individului. Existența unei dismorfii nazale poate induce probleme psihice şi sociale importante. Corectarea dismorfiilor nazale trebuie făcută doar după o discuție amplă şi pe deplin lămuritoare şi eventual trebuie inclusă într-un program de intervenții chirurgicale estetice care au drept scop reabilitarea facială. Recomand mare atenție la pacienții cu probleme psihice!

Scanned with OKEN Scanner

2.2 Fiziologia sinusurilor paranazale

Rolul fiziologic al sinusurilor paranazale este incomplet elucidat. Ele continuă cavitatea nazală şi sunt căptuşite tot cu mucoasă de tip respirator. Importanţa lor devine evidentă mai ales în stările patologice.

Dezvoltarea sinusurilor paranazale se întinde pe o durată de 25 de ani. Celulele etmoidale şi sinusurile maxilare la naştere sunt rudimentare; sinusurile frontale se dezvoltă după vârsta de 6 ani dar pot şi lipsi în totalitate; gradul de dezvoltare a sinusurilor sfenoidale este variabil.

Mucoasa sinusală o continuă pe cea de la nivelul foselor nazale şi este de tip respirator. Ca particularităţi:

- Celulele ciliate şi cele caliciforme sunt în număr mai redus frecvenţa lor mărindu-se pe măsură ce ne apropiem de ostii
- Vascularizaţia este mai redusă şi nu prezintă aspecte cavernoase
- Inervaţia este mai săracă, fapt susţinut de răspunsul vasomotor slab şi secreţia redusă de mucus la stimularea parasimpatică.

Clearance-ul mucociliar

- Dezvoltarea mucusului se face în sens spiral, antigravitaţional, la nivelul sinusului maxilar, spre ostiumul natural.
- Drenajul sinusurilor frontale, sfenoidale şi al celulelor etmoidale se realizează în sens gravitaţional, inferior.
- Mişcarea ciliară se menţine normală atât timp cât vascularizaţia sinusurilor este normală. Ischemia duce la reducerea mişcărilor ciliare însoţită de staza secreţiilor la nivel sinusal.
- În situaţia blocării orificiilor de drenaj ale sinusurilor apar reducerea ventilaţiei şi staza secreţiilor la acest nivel. Dacă diametrul ostiumului maxilar scade sub 2,5 mm există posibilitatea afectării sinusale.

Modificările presionale

Când fosele nazale sunt libere, variaţia de presiune la nivelul sinusului maxilar în timpul respiraţiei liniştite este de ±4mm H_2O; ea creşte în timpul efortului fizic la 15-20 mm H_2O. Variaţiile presionale sunt mai accentuate în cazul obstrucţiei nazale.

Barotrauma, frecventă mai ales la ureche, a fost descriă şi la nivelul sinusului maxilar, în timpul scufundărilor.

Funcţiile sinusurilor paranazale sunt:

- Condiţionarea aerului
- Reducerea greutăţii craniului
- Uşurarea înaintării craniului în apă
- Rigiditatea mecanică
- Creşterea ariei olfactive
- Cavităţi de rezonanţă în timpul fonaţiei.

Se pare totuşi că participarea sinusurilor paranazale la realizarea acestor funcţii este discutabilă. Câteva argumente în acest sens se referă la:

Scanned with OKEN Scanner

- Volumul redus al sinusurilor face ca acestea să aibă un rol redus în condiționarea aerului
- Reducerea greutății craniului este foarte mică în raport cu greutatea craniului, iar ușurarea înaintării în apă nu are mare importanță.
- S-a susținut în trecut că dezvoltarea sinusurilor este importantă pentru creşterea ariei olfactive. Cercetările actuale au demonstrat că mirosul este aproape complet dezvoltat la scurt timp după naştere atât la om cât şi la animale, în timp ce sinusurile paranazale abia încep să se dezvolte.

2.3. Secreţiile nazale

Sunt constituite din două elemente:*glicoproteinele şi apa cu ionii şi proteinele sale.*

Majoritatea informațiilor referitoare la natura şi la acțiunea mucusului au fost obținute din eşantioane recoltate din tractul respirator inferior.

Glicoproteinele sunt produse de glandele mucoase iar serul şi ionii, de glandele seroase şi de asemenea,indirect,prin transsudatie.

Mucusul nazal este dispus în două straturi-unul superior vâscos şi celălalt inferior mai lax în care cilii se pot mişca liber.

Glandele mucoase şi celulele caliciforme conțin granule secretorii mari care pot fi evidențiate ca arii translucide la microscopia electronică şi conțin glicoproteine acide (Lamb şi Reid 1980).

Celulele seroase conțin granule discret electrodense. Aceste granule conțin glicoproteine neutre, enzime-lizom şi lactoferină-ca şi imunoglobine de tip A.

Compoziția mucusului

Structura bistratificată a mucusului (descrisă anterior) poate fi resistematizată astfel:un strat de *sol* şi un strat de *gel.* Desicația datorată fluxului de aer uscat inspirat ajută la dezvoltarea unui strat de gel mai vâscos. Stratul de gel conține majoritatea glicoproteinelor din care derivă proprietățile mucusului.

Glicoproteinele reprezintă 80% din greutatea uscată a mucusului (Masson 1973).

Hidroxiaminoacizii formează până la 70% din aminoacizii mucusului, serina fiind cea mai abundentă.

Glicoproteinele sunt clasificate în acide şi neutre. Cele acide sunt sialomucinele şi sulfomucinele. Cele neutre conțin fucoza (fucomucine).

Reologia mucusului

Glicoproteinele conferă mucusului cele două proprietăți cardinale - vâscozitatea şi elasticitatea.

Rolul mucusului în protecția mucoasei nazale şi activitatea ciliară depinde de proprietățile sale elastice dat fiind faptul că frecvența mişcărilor ciliare este de 10-20 Hz.

Scanned with OKEN Scanner

Vâscozitatea şi elasticitatea sunt mai uşor de măsurat dar adezivitatea şi fluiditatea sunt proprietăţi mai importante.

Vâscozitatea mucusului este micşorată de reducerea conţinutului ionic. Temperatura din fosa nazală este aproximativ constantă astfel că nu influenţează semnificativ clearence-ul mucociliar.

Celelalte componente - imunoglobulinele şi albuminele - nu influenţează caracteristicile mucociliare.

Proteinele - provin din două surse:
- Circulaţia sanguină generală;
- Produse la nivel local de către celulele de suprafaţă.

Majoritatea proteinelor sunt implicate în răspunsul imunologic local.

Lactoferina - nu este prezentă în ser:
- Este produsă de epiteliul glandular în special de celulele seroase;
- Prin legăturile bivalente cu ionii metalici previne creşterea locală a bacteriilor (în special stafilococul şi pseudomonas);

Lizozimul:
- Este produs de glandele seroase nazale dar provine şi din lacrimi (via canalul lacrimo-nazal);
- Acţiunea sa este nespecifică şi depinde de absenţa peretelui bacterian;

Antiproteazele:
- S-au descoperit numeroase antiproteaze la nivelul mucoasei nazale;
- Numărul lor creşte în statusul infecţios;
- Include alfa 1-antichimotripsina, alfa-antitripsina şi alfa 2-macroglobulina;

Complementul:
- S-au identificat toate fracţiunile complementului;
- C3 este produs şi local de macrofage;
- Este activat de răspunsuri imunologice specifice şi nespecifice;

Lipidele:
- Fosfolipidele şi trigliceridele sunt descrise dar funcţia lor exactă este necunoscută.

Cilii mucoasei nazale
- Sunt studiaţi prin electronomicroscopie;
- Mişcările lor conduc mucusul spre rinofaringe;
- Sunt scurţi (5 microni) şi sunt prezenţi cca 200/celulă;
- Ultrastructural posedă o membrană de suprafaţă care acoperă 9 perechi de microtubuli de suprafată ce înglobează o singură pereche de microtubuli interni;
- Perechile externe de microtubuli sunt legate prin nexină între ele şi, de asemenea, de microtubulii interni;

Scanned with OKEN Scanner

- Perechile externe au braţe (intern şi extern) de dyneina care sunt constituite din ATP-ază;
- La baza cililor, microtubulii se implantează în corpul celular.

Se poate conchide că în linii mari sinusurile paranazale îndeplinesc două funcţii fiziologice :

- Funcţie extrinsecă
- Funcţie intrinsecă

Funcţia extrinsecă

Este exercitată în cadrul complexului cranio-facial. Studiile de anatomie comparată şi studiile de antropologie au stabilit că sinusurile îndeplinesc următoarele roluri :

- Uşurarea greutăţii craniului fiind cavităţi divestriculare pline cu aer.
- Protecţia mecanică a structurilor nervoase cranio-faciale.
- Rol de rezonator. Caracterele sinusurilor, dimensiunile lor, au un rol important în stabilirea proprietăţilor vocii. Acest lucru este deosebit de important la profesioniştii vocali, la care o serie de sunete armonice ale vocii au rezonanţă sau se amplifică la nivelul sinusurilor paranazale (tenori).
- Rol de reglator termo-higrometric pentru aerul inspirat

Funcţia intrinsecă:

Sunt :

- De ventilaţie
- De drenaj

Aceste două funcţii sunt fundamentale pentru fiziologia nasului, sinusurilor şi a respiraţiei în general.

Atât ventilaţia cât şi drenajul sunt funcţii dependente de *ostium* – ostiumurile sunt la rândul lor tributare caracterelor structurale ale mucoasei endosinuzale.

Mucoasa sinuzală este un epiteliu ciliat bogat în celule care secretă mucus şi având la suprafaţă cili. Aparatul muco-ciliar reprezintă structura fundamentală de apărare a mucoasei sinusale. Direcţia mişcării ciliare se face dinspre cavitatea sinusală spre ostium, asigurându-se astfel *drenajul*. Sinusurile maxilare drenează în meatul mijlociu, sinusurile frontale drenează în meatul inferior prin canalul *fronto-nazal.*

În structura mucoasei sinuzale sunt incluse şi o serie de celule – macrofag, limfocite, mastocite –, cu rol în funcţia imunitară a mucoasei căilor respiratorii superioare.

Ventilarea sinusurilor se face tot prin intermediul *ostiumurilor.* Pătrunderea aerului respirator în sinus permite efectuarea unor schimburi gazoase transmucoase.

Amploarea acestora depinde de volumul ostiumului care în general urmează dimensiunile sinusului, de permeabilitatea lui, de volumul sinusului şi de starea fiziologică a mucoasei acestuia.

Scanned with OKEN Scanner

2.1.3. Funcția imunologică a nasului

Este dependentă de:

- Structura mucoasei foselor nazale.
- Epiteliul olfactiv
- Epiteliul pseudostratificat ciliat columnar

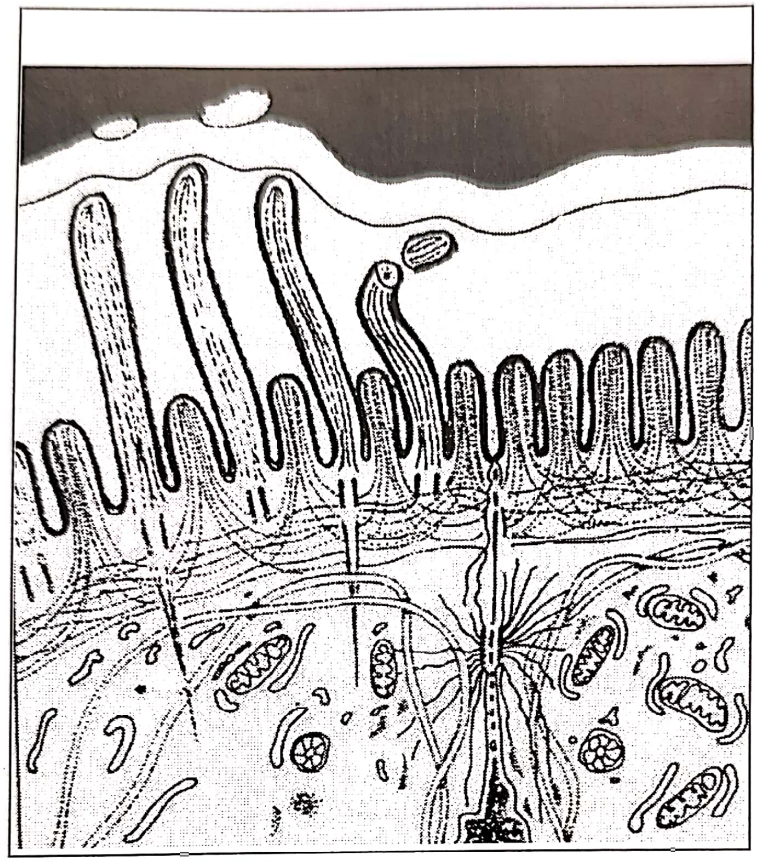

Fig. 2.5 Structura mucoasei nazale cu evidențierea celulelor ciliate şi neciliate

- Epiteliul scuamos – vestibular

Epiteliul pseudostratificat ciliat columnar, este constituit la rândul său din:

- membrană bazală
- țesutul situat deasupra membranei bazale ce cuprinde : celule bazale, celule ciliate, celule nonciliate, celule intermediare.
- țesutul submucos constituit din glanda care secretă mucus include şi celule imunocompetente caracteristice epiteliului respirator – descrise de Jeffrei şi Coriu în 1984 şi Brain în 1989.
- sistemul imunocompetent submucos nazal cuprinde Limfocitul T şi Limfocitul B, neutrofile macrofage şi celule Nast.

După Graema şi Igarashi (1993) celulele Nast sunt compuse din triptază sau din combinația triptază-chinază.

Beutley în 1992 a demonstrat că triptaza este dominantă în stratul submucos al subiecților atopici predispuşi la alergii sezoniere.

Scanned with OKEN Scanner

SCHEMA RĂSPUNSULUI IMUNITAR ÎN INFECȚIA RINOFARINGIANĂ

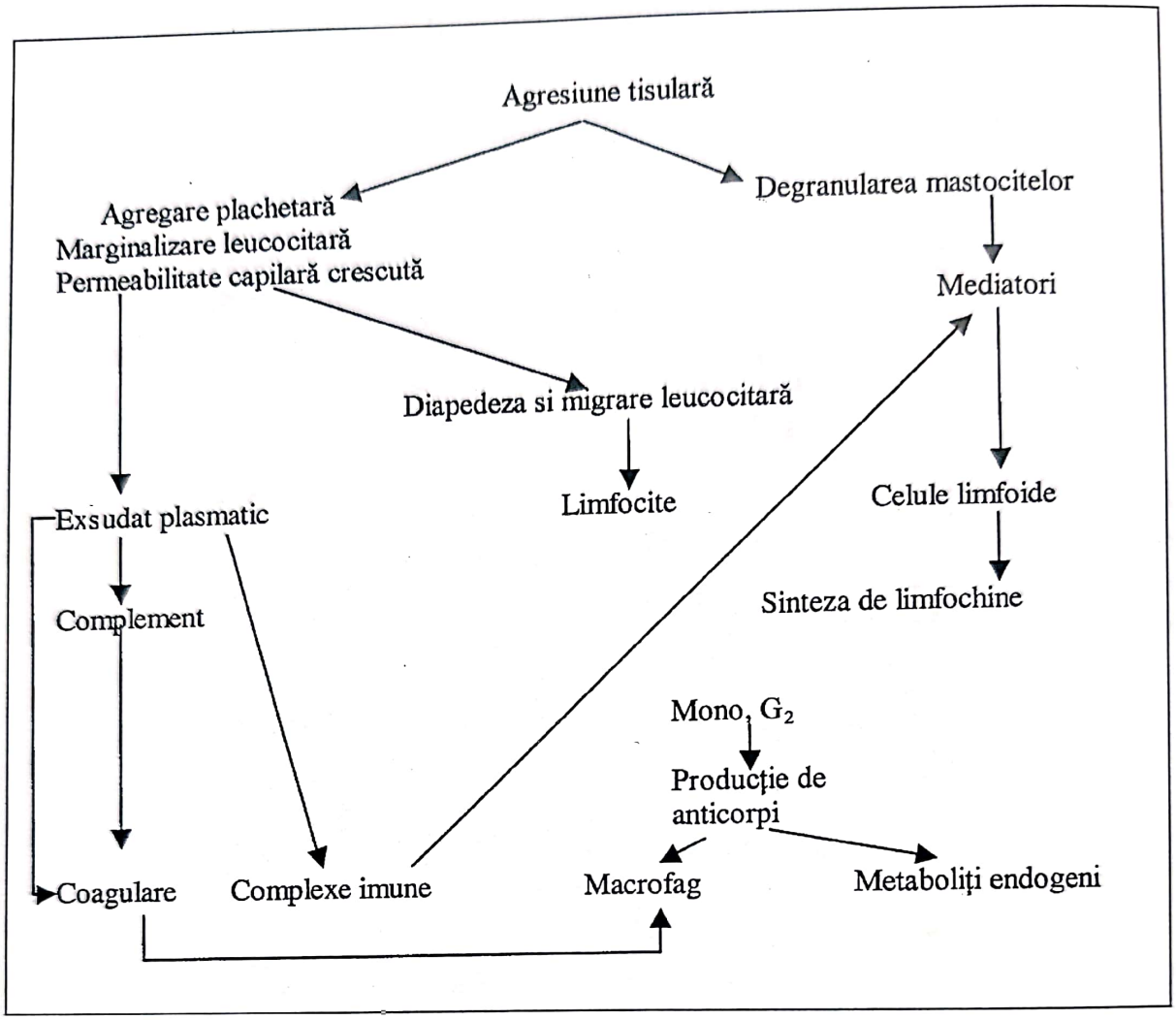

• Structurile mucoasei nazale sunt implicate în imunitatea nespecifică şi imunitatea specifică.

Imunitatea nespecifică

La realizarea ei contribuie:

1) cilii
2) mucusul
3) enzimele (Lizozim - Lactoferina)
4) complementul
5) sistemul celular secretor de: citochine, chemochine, mediatori ai inflamației
6) neutrofilul
7) macrofagul

1) Cilii

• Prin mişcările lor în stratul de mucus realizează o activitate de filtru pentru particulele ce depăşesc 5μ.

Scanned with OKEN Scanner

- Reduc posibilitatea colonizării bacteriologice prin stagnarea mucusului.
- Constituie o barieră fiziologică pentru substanțe toxice, iritante, alergizante prin realizarea transportului muco-ciliar către partea posterioară a foselor nazale de unde mucusul încărcat cu factori nocivi se elimină spre faringe.
- Perturbări ale transportului mucociliar prin deficiențe structurale se întâlnesc în sindromul Kartagener caracterizat prin: sinuzită – bronșită – situs inversus.
- Perturbări secundare ale transportului muco-ciliar sunt determinate de :
- infecțiile căilor respiratorii superioare
- toxinele produse de pseudomonas și de haemophilus influenzae.

2) Mucusul

- Efectul optim al clearance-lui muco-ciliar se realizează atunci când elasticitatea mucusului este maximă și vâscozitatea minimă.
- Modificări primare ale mucusului se întâlnesc în fibroza chistică în sindromul Young (infertilitate masculină, infecții repetate respiratorii, vâscozitate anormală a mucusului) a cărui cauză este necunoscută.

3) Factori enzimatici

- Lizozimul – prezent în mucusul nazal este toxic pentru bacteriile neîncapsulate gram pozitive și gram negative. Lizozimul este produs de macrofagele prezente în secreția lacrimală, secreția nazală și secreția salivară.
- Lactoferina – produsă de glandele epiteliului nazal și de neutrofil - inhibă virulența bacteriană, în special pentru speciile pseudomonas și stafilococ.

4) Complementul

- Cuprinde peste 30 glicoproteine cu rol defensiv față de bacterii și fungi.
- Sistemul glico-proteic al complementului poate fi activat prin contactul direct cu bacteriile sau fungii, sau prin anticorpi.
- Consecința activării complementului este: liză celulară, opsanizare, activare celulară cu fagocitoză.
- Anticorpii – conțin factori chemotactici pentru leucocite, bazofile și celulele mastocitare. Ei induc vasodilatație, creșterea permeabilității vasculare și punerea în libertate de mediatori pentru bazofile și granulocite.

5) Sistemul celular

- Sistemul celular al imunității nespecifice este constituit din: celule epiteliale, macrofage, monocite, neutrofile, eozinofile, bazofile și celule endoteliale.

Scanned with OKEN Scanner

- Celulele endoteliale reprezintă sursa cytokinelor şi a chemokinelor, precum şi a mediatorilor inflamației - RANTES.
- Procesul imunologic nespecific constă în adeziune, chemotaxis, diapedeză, migrația celulară şi fixare pe suprafața epitelială a elementelor celulare menționate.
- Acțiunea este controlată de cytokine diferite. Grupul acestor cytokine include interleùkina 4 (IL4); interleukina 13 (IL13); interleukina 1 (IL1), TNF (tumor-necrosis factor) şi interferon gama.
- IL1 şi IL4 au rolul cel mai important în selectarea cu regularitate a VCAM (vasculo- cell-Adhesion-Molecule).

6) Neutrofilele

- Neutrofilul reprezintă prima linie de apărare în cazul infecțiilor
- Microorganismul determină creşterea permeabilității vasculare şi acumularea la locul injuriei a neutrofilelor.
- Acumularea şi maturarea eozinofilelor este reglată de interleukina 3 (IL3) şi IL 8.
- Neutrofilele sunt prezente şi în secreția nazală normală. Cresc însă rapid în cazul agresiunilor alergice şi infecțioase.

7) Macrofagele

- Macrofagele derivă din monocitele sângelui periferic.
- Macrofagul este important în prezentarea antigenului limfocitului T. Odată cu această acțiune, macrofagul secretă o serie de enzime destructive şi citokyne implicate în procesul inflamator.

Imunitatea specifică

- Este o imunitate câştigată.
- Ea se formează (se câştigă) în urma agresiunilor repetate ale factorilor externi asupra mucoasei respiratorii. Calitatea de a recunoaşte şi de a fixa în memoria imunologică a factorilor agresori o au limfocitele de tip CD_{4+} şi CD_{8+}. De asemenea, în producerea imunoglobulinelor de către limfocitele B intervine celula T helper care activează granulocitele de pe suprafața mucoasei respiratorii.
- Limfocitul B recunoaşte antigenul prin intermediul imunoglobulinelor produse de anticorpii de pe suprafața mucoaselor. Anticorpii sunt glicoproteine prezente în plasmă şi în țesuturile fluide. Ei au o structură de lanț polipeptidic cu două molecule uşoare şi două molecule grele. Imunoglobulinele sunt o familie care cuprinde toți anticorpii şi câteva celule receptoare.
- Imunoglobulina G (Ig G) este prezentă în ser. Ea reprezintă 75% din totalul imunoglobulinelor serice.
- În funcție de compoziția de aminoacizi din structura ei, Ig G cuprinde 4 subclase: IgG_1, IgG_2, IgG_3, IgG_4

Scanned with OKEN Scanner

- Răspunsul imun este deficitar dacă una din subclase este alterată. De exemplu: Haemophilus influenzae şi streptococus pneumoniae – sunt inhibaţi de subclasa IgG_2. Deficitul de IgG_2 predispune la infecţii cu aceşti germeni.
- Imunoglobulina M IgM – se dezvoltă rapid în cursul evoluţiei unei infecţii. Ea reprezintă 10% din totalul imunoglobulinelor. Are o structură pentamerică- asemănătoare cu a IgA. Se găseşte intravascular şi este extrem de eficientă în fixarea complementului.
- Imunoglobulina A, IgA este factorul esenţial în asigurarea imunităţii mucoasei respiratorii. Reprezintă 20% din totalul imunoglobulinelor. IgA serică are o structură monomerică, în timp ce IgAs (secretor) are o structură dimerică. Spre deosebire de IgG şi IgM, imunoglobulina A nu activează complementul.
- Imunoglobulina D, IgD este prezentă pe suprafaţa limfocitelor B circulante şi reprezintă 1 % din totalul imunoglobulinelor circulante. Se găseşte în concentraţii crescute în amigdalele palatine unde există o abundenţă de limfocite B diferenţiate.
- Imunoglobulina E IgE – creşte rapid în inflamaţia de tip alergic, fiind caracterizată printr-o foarte mare afinitate pentru receptorii de suprafaţă ai *mastocitelor,* bazofilelor, macrofagului, eozinofilelor şi ai celulelor dendritice.
- În general rolul imunoglobulinelor (anticorpilor) constă în neutralizarea şi opsonizarea antigenilor în vederea fagocitozei. Ele sensibilizează de asemenea suprafaţa celulelor agresoare pregătindu-le pentru a fi distruse de citotoxicitatea celulară sau prin intermediul complementului.
- Imunoglobulina E este principalul anticorp şi imunoprotector în alergiile respiratorii şi în helmintiaze, în timp ce imunoglobulina A secretată de mucoasa nazală este implicată în imunitatea locală şi are rol major în excluderea antigenilor şi alergenilor de pe mucoasa respiratorie.
- Factorii care perturbă imunitatea rinofaringiană sunt:

- Vârsta:
  - cele două extreme ale vieţii se caracterizează prin deficit imunitar
- Factorii genetici:
  - predispoziţii genetice la anumite infecţii
  - rezistenţă naturală la anumiţi germeni
- Factorii nutriţionali:
  - carenţe vitaminice B şi C
  - carenţe în aminoacizi esenţiali
- Factorii iatrogeni:
  - chimioterapia
  - radioterapia
  - medicamente imunosupresive

Scanned with OKEN Scanner

Scanned with OKEN Scanner

- ◆ vasoconstrictoare locale
- Hemopatiile maligne şi neoplaziile
  - ◆ afectează în special imunitatea celulară
- Bolile autoimune
  - ◆ afectează în mod special limfocitele T
- Virale:
  - ◆ adenovirus, herpes virus, virusul varicelei, herpes zoster, virusul Epstein-Barr, mixovirusurile, virusurile parainfluenzae, virusul gripal
  - ◆ diminua atât imunitatea celulară, cât şi imunitatea umorală

- Tulburările metabolice
  - ◆ diabetul zaharat
  - ◆ ciroza etilică
  - ◆ insuficiența renală
  - ◆ enteropatiile
  - ◆ sindromul nefrotic, afectează ambele tipuri de imunitate (umorală şi celulară)
- Deficit imunitar secundar
  - ◆ sarcoidoza
  - ◆ drepanocitoza
  - ◆ carența de fier
  - ◆ anemii
  - ◆ deficit de Ig A la BPOC şi în enteropatii cronice
- Factori locali
  - ➢ mucus – mucoviscidoza
  - ➢ anomalii celulare
  - ➢ inhalații de produşi toxici
  - ➢ alergia

2.4. Mirosul

2.4.1. Fiziologia mirosului

Fiziologia mirosului este strâns legată de suportul anatomo-histologic al sistemului olfactiv. Pentru a putea fi înțeleasă corect este necesară o recapitulare a structurilor amintite.

- Mirosul, împreună cu gustul sunt simțuri chimice.
- Procesele fiziologice care se succed din momentul în care particula odorantă atinge pragul narinar, până la procesul de identificare corticală sunt cuprinse în 4 etape:

a) aeroportajul
b) evenimentele perireceptoare
c) transducția
d) analiza centrală
e) codarea informației olfactive

a) Aeroportajul

- Molecula odorantă volatilă ajunge la epiteliul olfactiv pe calea aerului inspirat, la NOP (neuronii olfactivi primari).
- Amplitudinea olfacției depinde de: numărul moleculelor olfactive, volumul inspirului, durata inspirului.
- În cursul unei inspirații normale, fluxul aerian nazal este evaluat la 100 ml/sec, cu o viteză de 1m/s.
- Mişcările de adulmecare permit mărirea debitului şi a vitezei aerului care se îndreaptă spre zona olfactivă.
- Inflamațiile şi edemele mucoasei (sarcină, deviațiile de sept, concha bulosa, cornetul inferior hipertrofiat) sunt factori care pot mări rezistența inspiratorie şi olfactivă. Cornetul inferior cu vascularizația lui de tip burete joacă un rol important de „pupilă olfactivă"
- Valva nazală poate scădea viteza fluxului inspirator atunci când este afectată.

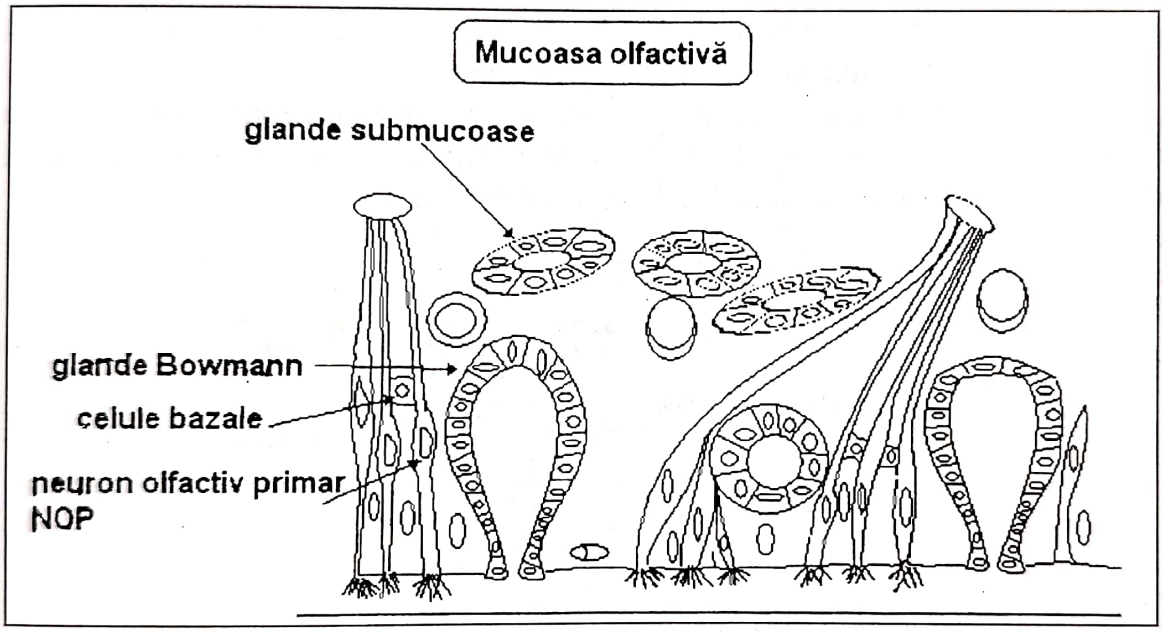

Fig. 2.6 Structura mucoasei olfactive

- Particulele odorante pot ajunge la foseta olfactivă pe cale posterioară retro-nazală în timpul deglutiției.
- Moleculele odorante, pentru a putea fi percepute trebuie să realizeze o concentrație suficientă în aerul inspirat.
- Eficacitatea aeroportajului este influențată de capacitatea de umidificare şi de încălzire de către mucoasa nazală a aerului inspirat. Acest fenomen se realizează în etajul inferior al fosei nazale.
- Mozzel a imaginat şi introdus în practică un model matematic pentru măsurarea mirosului. Modelul experimental al lui Mozzel permite înțelegerea interacțiunilor între diferiții parametri ai stimulării olfactive. Modelul ia în considerare procesele, fizice, chimice şi mecanice ale fluidelor care determină un răspuns la nivelul neuro-epiteliului olfactiv. Sunt două variabile ale calității olfactive a aerului inspirat.

Scanned with OKEN Scanner

n = număr de molecule odorante

f = amplitudinea debitului aerian care determină un răspuns neurofiziologic olfactiv.

Rolul amplitudinii debitului aerian inspirator – invocat de Mozzel – este contestat teoretic de către Tucker şi Rahu.

b) Evenimentele peri-receptoare

- Rolul mucusului este esenţial
- Acesta protejează structurile delicate neurosenzoriale.
- Menţine o atmosferă fluidă cu o compoziţie constantă în jurul receptorilor membranari.
- Procesul de transducţie făcut prin intermediul mucusului necesită:
  - presiune osmotică constantă
  - concentraţie ionică stabilă
  - variaţiile concentraţiei de Ca^{2+} şi K^{+} din mucus pot produce tulburări de miros chiar în condiţiile în care toţi ceilalţi factori care influenţează olfacţia sunt normali.
- Transferul moleculelor odorante din aer în mucus este prima etapă a semnalului olfactiv. Semnalul olfactiv se amplifică prin concentrarea în mucusul din zona petei olfactive a moleculelor odorivectoare.

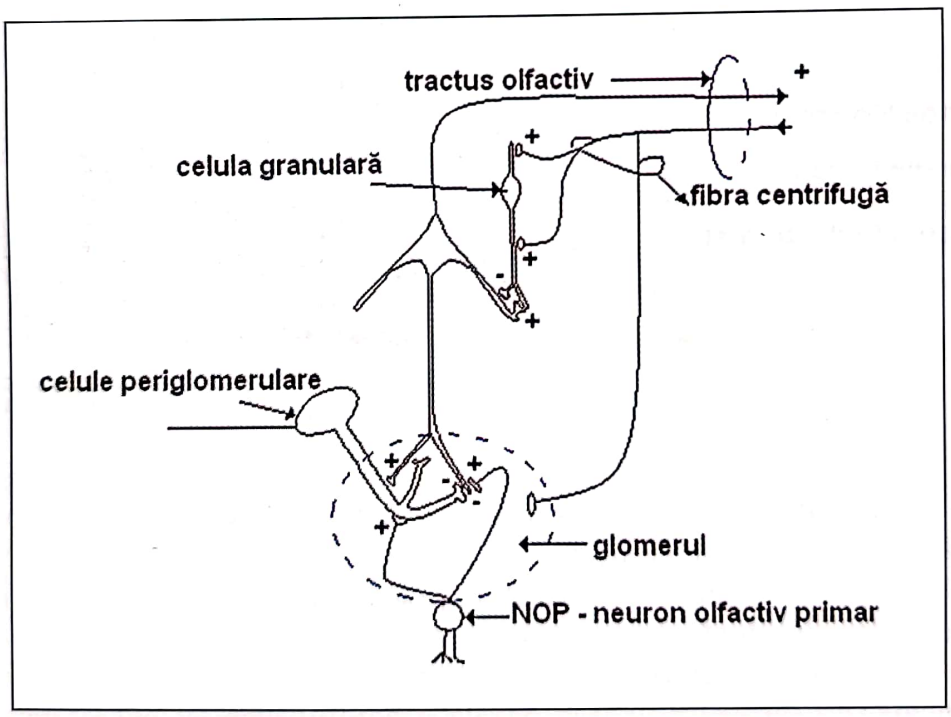

Fig. 2.7 Interacţiunea sinaptică între neuronii olfactivi primari şi bulb

- Un al doilea mecanism de amplificare a concentraţiei moleculelor odorante la nivelul epiteliului olfactiv se realizează prin aşa numita „olfactory binding protein" (O.B.P). Este o proteină din compoziţia mucusului de care se leagă moleculele odorante. O.B.P. este o fracţiune proteică de tip 2 isobutil – 3-metoxipirazină cu o greutate moleculară de 20kDa. Această proteină este

Scanned with OKEN Scanner

produsă de glandele mucoasei nazale în special de glandele Bowman. Acuitatea mirosului este în concordanță cu cantitatea de O.B.P. secretată de glandele mucoasei nazale. În prezența O.B.P. se realizează o creştere a feromonilor hidrofobi la nivelul terminațiilor dendritice ale neuronilor olfactivi.

- Un rol important al mucusului este acela de *îndepărtare şi eliminare* a moleculelor odorante după realizarea fenomenului de transducție.
- Persistența moleculelor odorante la nivelul epiteliului senzorial olfactiv după realizarea transducției poate deveni periculoasă printr-un fenomen de interferență cu codajul temporal al informației olfactive, inducând un fenomen de deteriorare a fragilelor celule senzoriale din macula olfactivă.
- Fenomenul de eliminare se realizează prin două mecanisme:
  - fluxul mucusului care „spală" zona senzorială
  - enzimele de detoxificare care neutralizează moleculele odorante.
- Enzimele de detoxificare sunt de tip citocrom P – 450 – mono – oxigenază cu spectru larg. Produsul acțiunii lor asupra moleculelor odorante este în continuare eliminat cu ajutorul enzimelor de tip NDP – glucoronosol transferaza şi deglutation –S-transferaza.
- Sub influența acestui mecanism enzimatic molecule odorante foarte puternice pot fi transformate în molecule odorante slabe sau moderate – suportabile de către celulele senzoriale ale mucoasei olfactive.
- Din punct de vedere fiziopatologic se constată că inflamația mucoasei nazale are efecte importante asupra percepției olfactive. Ea provoacă o proliferare şi o hipertrofie a glandelor submucoase. Rezultă o alterare cantitativă şi calitativă a stratului de mucus. Se produce o creştere a hidrofiliei mucusului, care perturbă disoluția moleculelor odorante care sunt esențialmente hidrofobe. Creşterea cantității de mucus indusă de inflamație determină scăderea concentrației de molecule odorante şi diminuarea activității OBP.

c) Rolul inervației senzitive

- Inervația senzitivă a mucoasei nazale este asigurată de trigemen prin terminații libere. Fibrele trigeminale libere sunt excitate de stimuli chimici. Stimularea chimică induce fenomene cu rol de apărare şi protecție.:
  - diminuarea frecvenței respiratorii
  - mărirea rezistenței nazale (la nivelul valvei)
  - creşterea volumului secreției nazale
  - închiderea reflexă a glotei
- Mecanismul reflex trigeminal interferă cu olfacția prin 3 mecanisme.

1) Moleculele odorante pot stimula direct fibrele senzitive libere trigeminale din mucoasa nazală, ca şi unele molecule chimice care pot stimula şi ele direct terminațiile senzoriale olfactive.

Înregistrările electrofiziologice ale trigemenului au demonstrat că față de acelaşi stimul chimic, pragul de stimulare al trigemenului este de două ori mai mare decât pragul olfactiv.

2) Pragul olfactiv creşte imediat ce mucoasa nazală ia contact cu o substanță iritantă. Mecanismul se realizează prin intermediul neuronilor peptidergici, care prin intermediul neuropeptidelor modulează activitatea

Scanned with OKEN Scanner

receptorilor olfactivi şi a celulelor de susţinere, stimulează secreţia glandulară, modifică diferenţierea şi multiplicarea celulelor bazale, modulează tonusul parasimpaticului şi a bulbilor olfactivi.

3) Proiecţia centrală comună trigemino-olfactivă. Interacţiunile centrale trigemino-olfactive au fost puse în evidenţă astfel: stimularea electivă a nervului naso-ciliar (V), produce în nucleul dorso-median al talamusuluui şi în aria hipotalamică laterală diferenţe de potenţial.

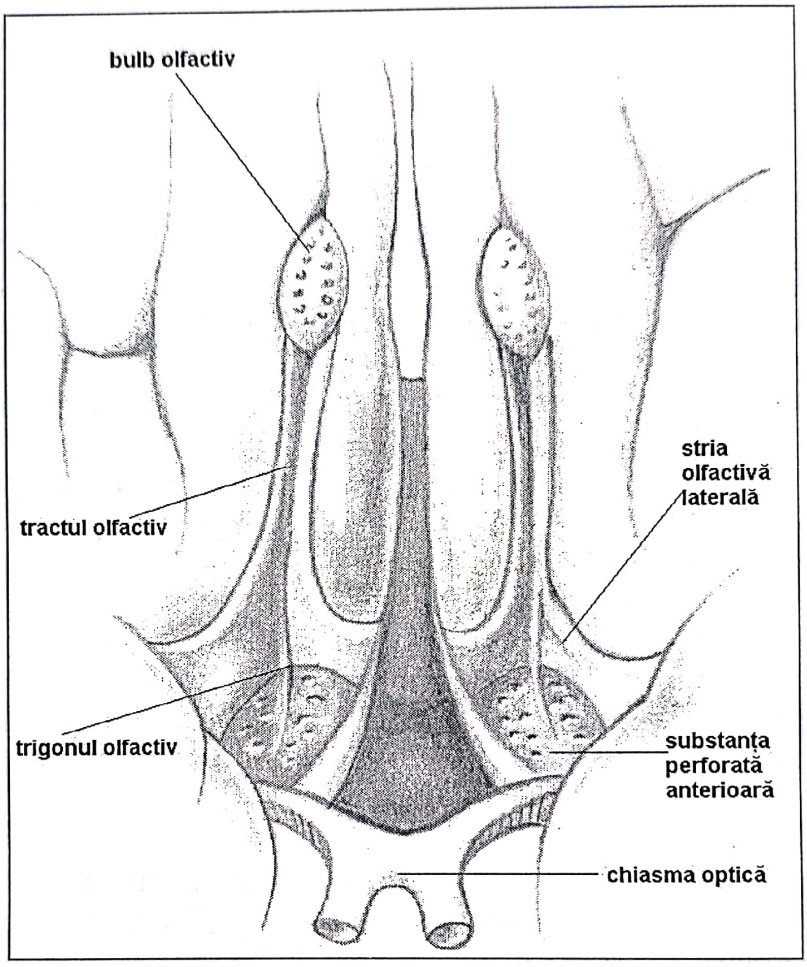

Fig. 2.8 Căile olfactive centrale

S-a constatat că nucleul talamic dorso-median poate fi stimulat atât de excitanţi chimici trigeminali, cât şi de excitanţi olfactivi.

Inhibiţia fibrelor trigeminale cu procaină scade pragul de excitaţie a neuronilor din nucleul dorso-median la stimulii olfactivi.

Cunoaşterea acestor mecanisme de interacţiune trigemino-olfactive impune reconsiderarea testelor olfactive clasice şi alegerea cu mai mult discernământ a substanţelor odorante necesare efectuării acestor teste.

d) Transducţia olfactivă

- Se realizează la nivelul NOP (neuron olfactiv primar) între molecula odorantă şi receptorul olfactiv.

Scanned with OKEN Scanner

• Buck şi Axel în 1991 au pus în evidenţă prin studii electrofiziologice şi de biologie moleculară o familie de câteva mii de gene care codifică proteinele receptoare ale moleculelor odorante. În timp ce pentru vedere, auz şi echilibru intră în acţiune maximum 3-4 tipuri de receptori – mirosul este susţinut de un număr foarte mare de receptori periferici diferiţi.

• Studiile de electrofiziologie olfactivă au scos în evidenţă câteva aspecte relevante ale mecanismului de transducţie:

1) Există o latenţă între aplicarea moleculei odorante pe mucoasă şi variaţia de potenţial în NOP. Ea se exprimă în câteva milisecunde pe electro-olfactogramă.

2) Există o cartografie specifică pentru fiecare odorant.

3) Puterea de selecţie a NOP este foarte redusă.

4) Prin tehnica patch-clamp s-a stabilit ca NOP sunt extrem de sensibili la curenţii foarte slabi ca cei produşi d deschiderea unui singur canal ionic. Aceşti curenţi pot produce o depolarizare rapidă a NOP. Fixarea pe mucoasa olfactivă a unui număr mic de molecule odorante este suficientă pentru a declanşa un potenţial de acţiune olfactivă.

5) Firestein şi Werblin – 1989-au demonstrat prin tehnica patch-clamp următoarele: curentul declanşat de moleculele odorante poate fi cationic, dar şi anionic Cl^-Ca^{2+} (calciu). Moleculele odorante deschid în cascadă canalele de Ca^{++}, K^+, Cl^-.

• Studii de farmacologie, biofizică, biochimie şi biologie moleculară au demonstrat că transducţia se realizează prin 3 componente membranare:

- receptorul proteic al NOP
- un complex de proteine G (Goef)
- o cascadă de mesaje secundare

• Se cunosc două proteine care intervin în mecanismul transducţiei:

- ANPC – care declanşează deschiderea canalelor cationice
- IP_3 – inositol-trifosfat- care antrenează o creştere a calciului, calciu care la rândul său activează canalele potasice-cationic neselective dependente de calciu.

• Deschiderea canalelor de calciu pare a fi reglată de prezenţa CO (monoxid de carbon).

• Multitudinea mecanismelor de transducţie olfactivă este controlată de un sistem de codaj olfactiv. Codajul olfactiv poate fi cantitativ şi calitativ. Codajul cantitativ se produce atunci când în NOP funcţionează un singur tip de receptori. Ei nu fac altceva decât să declanşeze potenţialele de acţiune, fără să participe la informaţia şi selecţia calitativă a mirosului. În schimb, când în NOP funcţionează două tipuri de neuroni printr-un mecanism reflex de depolarizare, aceşti receptori participă la selecţia calitativă a mirosului.

• Pentru a evita fenomenul de saturaţie neuronală, celulele senzoriale din pata olfactivă dispun de un mecanism automat de adaptare.

• Acest mecanism a fost demonstrat în 1998 de Kurahashi şi Menini şi constă în activarea unui mecanism ionic activat de ANP_c. Ca^{2+}care traversează canalele ionice diminuă afinitatea celulelor neuronale pentru ANCB – reglând astfel amplitudinea sensibilităţii răspunsului celular.

Scanned with OKEN Scanner

e) Codarea informației olfactive

- Structura codării este constituită din aşezarea topografică a receptorilor neuronali senzoriali şi proiecția lor axonică.
- Sistemul are o extraordinară diversitate de receptori periferici. Axonii se regrupează în structuri glomerulare care sunt grupate în zone cartografice de activitate a căror proiecție temporală permite o discriminare fină a mirosului.
- Conform acestei aşezări structurale se admite că glomerulul este unitatea funcțională esențială care constituie aşa numita"proto-coloana" primară a mirosului formată din NOP convergente, din celule mitrale, celule cu coşuleț şi din interneuronii corespunzători acestora.
- Cu alte cuvinte se poate afirma că glomerulul este unitatea funcțională a percepției olfactive a creierului.

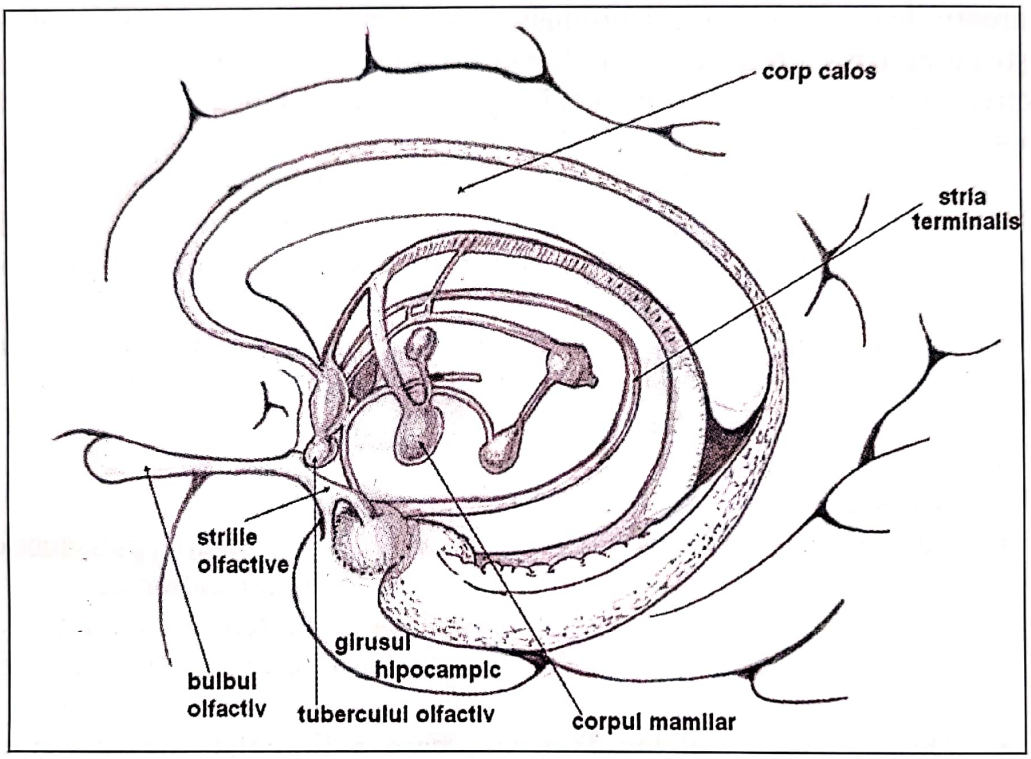

Fig. 2.9 Detaliu reprezentând proiecția centrală a olfacției

- Friedrich şi Korsching în 1997 au demonstrat că activitatea glomerulilor este declanşată şi stimulată de cantitatea şi intensitatea particulelor odorante. Se activează la început receptorii glomerulari cei mai specifici stimulului olfactiv respectiv urmând apoi, în funcție de intensitatea stimulilor, recrutarea unor receptori cu activitate specifică mai redusă. În felul acesta începe să se realizeze un codaj atât calitativ cât şi cantitativ. Urmează nivelul de organizare a codului olfactiv la nivelul bulbului olfactiv. Aici există o ierarhizare a codului în funcție de importanța fiziologică a mirosurilor.
- O parte din structurile bulbului olfactiv sunt apte să recepționeze mirosuri ale căror molecule odorante sunt legate de acizii aminați. Se demonstrează astfel că există o chimiotopie la nivel bulbar, a NOP, a celulelor mitrale şi a celulelor periglomerulare.

Scanned with OKEN Scanner

- Între aceste elemente există interacțiuni – excitatoare sau inhibitoare mediate de neurotransmițători specifici: glutamat şi GABA.
- Glutamatul exercită o acțiune activatoare asupra NOP la nivelul celulelor periglomerulare în timp ce GABA exercită un efect inhibitor. Din jocul inhibiție-excitație rezultă un mecanism adaptativ bulbar al mirosului.
- Proiecția corticală a mirosului are o organizare precisă caracteristică. Aceasta a fost stabilită pe baza oscilațiilor de potențial de membrană a neuronilor corticali. Aceştia au o bandă de frecvență gamma între 35-85Hz. Mesajul olfactiv are un efect dublu la nivelul scoarței cerebrale: cognitiv – cu sediul la nivelul neocortexului frontal, afectiv – situat la nivelul lobului limbic care este capabil să recunoască situații odorante deja trăite; hipotalamusul declanşează reacții emoționale – la anumite mirosuri.

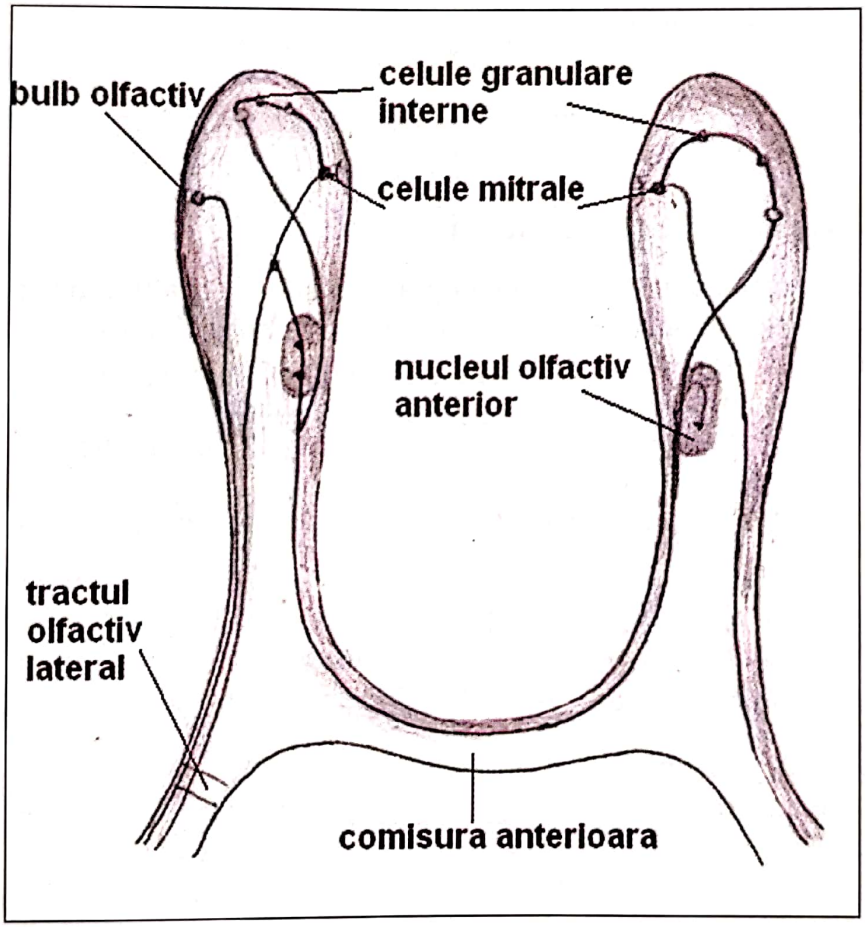

Fig. 2.10 Detaliu reprezentând anatomia microscopică a bulbului olfactiv

- Educarea mirosului poate fi realizată sub controlul constant al cortexului şi implică modificări funcționale importante la nivelul structurilor neuro-chimico-olfactive din bulb. Aceste reorganizări funcționale vizează în principal neuro-transmisia inhibatoare.
- Aceste recente cunoştințe despre fiziologia mirosului constituie punctele principale de pornire pentru tratamentul, recuperarea şi reeducarea tulburărilor olfactiv.

Scanned with OKEN Scanner

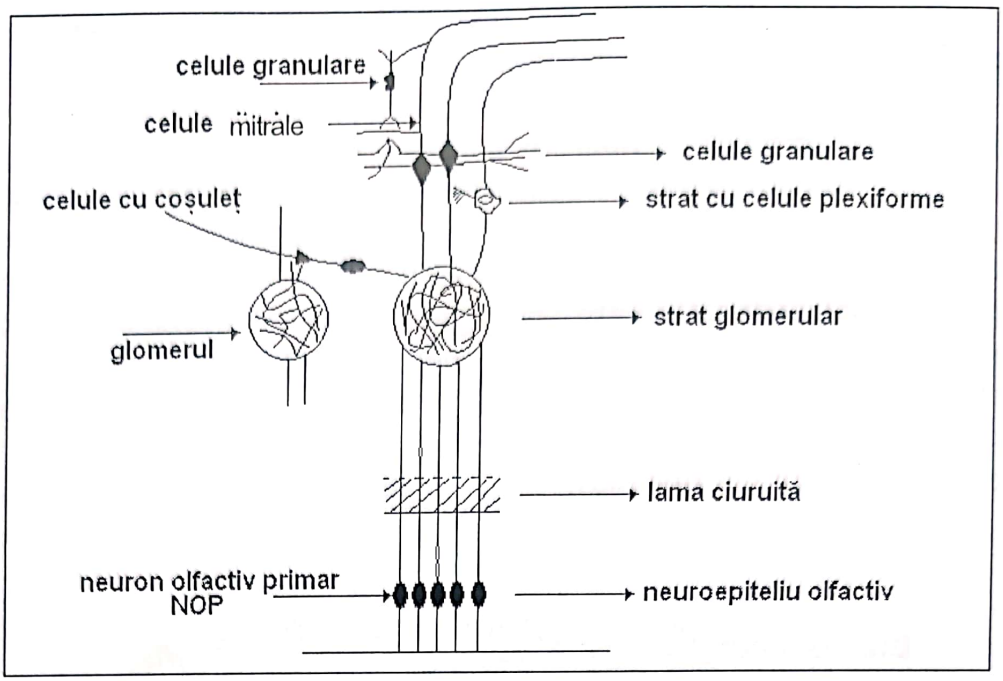

Fig. 2.11 Microstructura bulbului olfactiv

2.5. Explorarea mirosului

• Este dificilă, însă importantă practic pentru că ea trebuie să stabilească obiectiv suferința invocată de bolnav, durata tulburării olfactive, să-i descopere pe simulanți, să răspundă la anumite necesități medico-legale.

• Examinarea mirosului trebuie să înceapă cu explorarea clinică, radiologică şi a funcției respiratorii a foselor nazale pentru a se elimina eventualele obstacole patologice.

• Evaluarea propriu-zisă a mirosului se face prin două categorii de investigație:

1) Metode psiho-fizice – subiective
2) Metode semi-obiective
3) Metode obiective

1) Metode de explorare subiectivă

• Are ca principiu relatările pacientului privitor la senzațiile sale olfactive, la perceperea mirosurilor, la distorsiunile de miros.

• Determinarea pragului olfactiv. Concentrația cea mai slabă a unei molecule olfactive care poate fi percepută reprezintă pragul olfactiv.

• Stabilirea pragului se poate face prin 3 metode psihofiziologice:

a) metoda stimulării constante
b) metoda limitelor
c) metoda „ascendent-descendent"

a) Metoda stimulării constante

• Se dă pacientului să miroasă stimuli odoranți clasați între imperceptibil şi perceptibil

• Pragul olfactiv este considerat nivelul de 75% răspunsuri corecte.

• Metoda este considerată foarte precisă şi utilă, practic însă are dezavantajul de a fi lungă, laborioasă şi obositoare pentru bolnav.

Scanned with OKEN Scanner

b) Metoda limitelor

• Se dau bolnavului să miroasă stimuli olfactivi în concentrații crescânde. În faza crescătoare ne oprim la concentrația care determină perceperea unui miros. Acesta este socotit pragul olfactiv. În faza descrescătoare ne oprim la concentrația odorantă care nu mai determină miros.

c) Metoda „ascendent-descendent"

• Este o variantă a metodei precedente. A fost imaginată de Deems şi Doty şi se efectuează astfel:

- Se dă bolnavului să miroasă alternativ două flacoane, un flacon conținând un ulei mineral cu miros de trandafiri, iar al doilea numai ulei mineral simplu. Stabilirea pragului olfactiv se face printr-un calcul logaritmic al răspunsurilor bolnavului. Acest test se efectuează cu ajutorul olfactometrului Trotier care foloseşte 5 categorii de factori odoranți asemănători cu cei naturali.

P.E.A.	1	Beta phenyletyl	Miros de flori
U.N.D.	2	Gamma indecalatine	Miros de fructe
I.V.A.	3	Acid izorolaric	Miros de brânză
S.K.A.	4	Scatol	Miros de grajd

2) Metode de explorare semi-obiective

• Metodele semiobiective testează anumite reflexe:

- reflexul olfacto-pupilar care costă în apariția unui miozis cu durata de ½ secundă în momentul perceperii unui miros.
- Reflexul olfacto-respirator care constă în blocarea respirației la inhalarea unei pulverizații de pyridină. Reflexul olfacto-respirator poate fi înregistrat grafic cu ajutorul unui spirometru cuplat cu un rinoreometru.

• Factorii care influențează rezultatele explorării subiective a mirosului sunt: vârsta, sexul, tabagismul, mediul ambiental, alcoolul, drogurile, mirosurile corporale, halena.

3) Metodele de explorare obiectivă

• Obiectivitatea acestor metode se apreciază comparativ cu cele subiective descrise şi constă în aprecierea răspunsului olfactiv în funcție de specificitatea stimulării înregistrate de aparate speciale.

• Metodele sunt complicate şi foarte scumpe, motiv pentru care nu au fost introduse încă pe scară largă în practica curentă.

- Electroolfactograma EOG
- Potențialele evocate olfactive P.E.O.
- Contingentul de variație negativă C.N.V.

Electroolfactograma EOG

• Metoda constă în aplicarea unui electrod pe mucoasa olfactivă şi înregistrarea grafică a răspunsului la un stimul olfactiv. Având în vedere dificultatea tehnică, această metodă a fost înlocuită cu P.E.O.

Scanned with OKEN Scanner

Potențialele evocate olfactive

- Metodă neinvazivă.
- Ca şi pentru măsurarea potențialelor evocate auditive, electrozii sunt aplicați pe vertex, pe mastoide şi pe frunte.
- Stimularea olfactivă este realizată de fluxul aerian inspirator sau de introducerea în nas a unui gaz odorant cu o regularitate controlată.
- O mascare auditivă este necesară pentru a se evita participarea structurilor auditive.
- Înregistrarea P.E.O. permite obținerea de grafice comparative între intervalele de stimulare olfactivă şi intervalul de repaos.
- Participarea pacientului este importantă.
- P.E.O. permit diagnosticul cert de HIPOSMIE prin diminuarea amplitudinii curbelor, însă nu pot diferenția o hiposmie importantă de o anosmie. De asemenea, nu au nici o valoare în aprecierea parosmiilor.

Contingentul variațiilor negative C.N.V.

- Metoda Auffermann
- Este un test electrofiziologic pentru depistarea parosmiilor.
- Metoda înregistrează potențialele negative prin discriminare între două substanțe odorante
- Metoda permite diagnosticul de parosmie şi diferențierea parosmiei de hiposmie.

Metode de perspectivă

- Sunt metode imuno-histo-chimice
- Utilizează markeri pentru celulele epiteliului glandelor Bowman şi a NOP – studiate apoi la microscopul electronic după efectuarea unei biopsii din mucoasa olfactivă.
- Metoda are un interes etiologic şi prognostic major, permițând aprecierea fenomenelor de regenerare epitelială şi axonală.

2.4.2. Tulburările de miros

- Sunt cantitative şi calitative
- Cantitative:
  - anosmia
  - hiposmia
  - hiperosmia
  - parosmia
  - halucinațiile olfactive

- Anosmia:
  - pierderea totală a mirosului însoțită şi de o pierdere a gustului.
  - poate fi şi o anosmie parțială, privind numai anumite mirosuri
  - poate fi genetică pentru lipsa de percepere a mirosului, pentru una sau două substanțe odorante, situație în care nu este considerată patologică.

Scanned with OKEN Scanner

- Hiposmia:
- diminuarea mirosului
- poate fi intermitentă sau permanentă
- poate fi urmată de anosmie

- Hiperosmia:
- perceperea exagerată a unui miros

- Parosmia:
- modificarea calității mirosului
- distorsiunea sau perceperea eronată a mirosurilor
- confuzii olfactive
- ating stadii dezagreabile de tip cacosmie – subiectivă sau obiectivă

- Halucinația olfactivă:
- pacientul percepe un miros fără să existe un stimul olfactiv
- survine brutal
- au origine centrală
- sunt însoțite de regulă şi de alte halucinații senzoriale

- Toate tulburările mirosului se includ în categoria clinică a DISOSMIILOR.
- Disosmiile sunt de două categorii:
- disosmii de transmisie
- disosmii de percepție
- În disosmiile de transmisie stimulul olfactiv nu poate ajunge la mucoasa olfactivă din cauza unui obstacol sau inflamației.
- În disosmiile de percepție – sediul leziunii este pe căile sau centrii olfactivi sau pot fi congenitale.

Disosmiile de transmisie

- Anamnestic – relevantă noțiunea de obstrucție nazală.
- Examenul clinic şi imagistic stabilesc natura, sediul, uni sau bilateralitatea leziunii.
- Cauze:
- deviații septale înalte
- fracturi nazale şi sechelele acestora
- sechele postchirurgicale (rinoplastii)
- corpi străini
- polipi
- tumori ale foselor nazale (benigne sau maligne)
- inflamații :
§ rinite acute
§ rinite cronice
§ rinite alergice
§ rinite vasomotorii

Scanned with OKEN Scanner

§ rinita ozenoasă
§ sinuzita
§ hipertrofii de cornete
- sarcoidoza
- mucoviscidoza
- îmbătrânirea sistemului olfactiv

Disosmiile de percepţie:
• Se pot clasifica după sediul leziunii în următoarele 6 categorii:
1. atingerea neuroepiteliului olfactiv
2. atingerea nervului olfactiv
3. atingerea căilor olfactive
4. atingerea centrală
5. congenitale
6. cauze diverse

1. Leziunile neuro-epiteliului olfactiv
• Pot fi toxice, virale, alergice
- Gripa ?leziuni neuroepiteliale ireversibile
- Solvenţi
- Tutun
- Cocaină
- Metale
- Gudron
- Aminoside în aplicaţie locală şi generală
- Vasoconstrictoare
- Anestezice

2. Leziunile nervului olfactiv
• Traumatisme directe
• Traumatisme frontale
• Traumatisme occipitale cu interesarea lamei ciuruite - 8% din totalul traumatismelor craniene
• Hiperostoza frontală din boala Paget

3. Leziunile căilor olfactive:
• Traumatisme
• Tumori ale:
- bulbului olfactiv
- bandeletelor olfactive
- meningioame ale lamei ciuruite
- tumori ale sfenoidului
- tumori hipofizare
- glioame frontale
- tumori ale planşeului ventriculului 3.

Scanned with OKEN Scanner

4. Leziuni centrale:

- epilepsia
- tumorile frontale
- tumorile temporale
- tumorile aripii mici a sfenoidului
- traumatismele temporo-parietal
- Boala Parkinson şi Alzheimer

• Disosmiile din această categorie se asociază cu sindroame confuzionale, psihoze halucinogene cronice sau schizofrenie.

5. Congenitale

- Parţială pentru unul sau două mirosuri
- Totale

• Se produc prin lipsa de dezvoltare parţială sau totală a mucoasei olfactive.

6. Alte cauze ale disosmiilor

• Endocrine:
- hipogonadism primar
- retard staturo-ponderal, boala Kellmann – De Morsian
- Adenom hipofizar

• Diabet
• Insuficienţă renală
• Dializă
• Metabolice:
- avitaminoză
- malnutriţie

• Ciroza etilică
• Chirurgicale
- chirurgia rinosinuziană 1%
- chirurgia etajului anterior al bazei craniului
- velochirurgie
- chirurgie laringiană (laringectomie, traheotomie)

Îmbătrânirea sistemului olfactiv

• Cu vârsta – toate componentele sistemului olfactiv suferă degradări.
• Sunt perturbate:
- pragul olfacţiei
- scade intensitatea stimulării olfactive
- dispare capacitatea de identificare a mirosurilor şi memoria olfactivă

• Îmbătrânirea sistemului olfactiv poate fi normală sau patologică (boala Alzheimer, sindroame neuro-endocrine)

• Fiziopatologia îmbătrânirii olfacţiei cuprinde (interesează): mucoasa nazală, neuroepiteliul olfactiv, lama ciuruită a etmoidului, bulbul olfactiv.

• Consecinţele îmbătrânirii olfactive sunt importante pentru calitatea vieţii, securitatea vârstnicului, alimentaţie, psihologia vârstnicului.

• Îmbătrânirea reprezintă statistic prima cauză etiologică a tulburărilor de miros.

Scanned with OKEN Scanner

Scanned with OKEN Scanner

CAPITOLUL 3

Metode de explorare paraclinică şi funcţională utilizate în suferinţele rino-sinusale

Dr. Codruţ SARAFOLEANU

Diagnosticul paraclinic s-a dezvoltat continuu în ultimile decenii datorită perfecţionarii aparaturii folosite şi a permanentelor căutari ale echipelor de cercetare, firmelor producătoare şi nu în ultimul rînd al medicilor.

Varietatea de metode de investigaţii folosite în prezent reuşeşte să identifice atât modificările morfologice din patologia nazo-sinusală dar şi pe cele funcţionale. Evident că în funcţie de entitatea patologică pe care o suspicionăm după efectuarea anamnezei şi examenului clinic,investigatiile paraclinice trebuie să fie centrate şi corect indicate pentru un diagnostic de precizie. Ele trebuie recomandate gradual iar efectuarea unui număr mai mare de explorări nu ne va ajuta obligatoriu la stabilirea unui diagnostic mai precis. În plus, pentru serviciile care nu beneficiază de dotări deosebite, va fi important să se aleagă, în funcţie de incidenţa şi frecvenţa patologiei cotidiene, fie o dotare minimală, fie colaborări interdisciplinare orientate în acest sens.

În cele ce urmează voi încerca să prezint succint cele mai importante mijloace de diagnostic paraclinic folosite.

Tabelul 3.1

Metode de diagnostic paraclinic

- *A. Examenul endoscopic nazal*
  - optici rigide (Hopkins)-0^0,30^0,70^0
  - optica flexibila (fibroscop)
  - sinuscopia sinusului maxilar

- *B. Imagistica (va fi prezentată în cap. 4)*
  - examenul radiologic clasic -radiografii
  - tomografii
  - examen computertomografic
  - examen R.M.N.
  - angiografia

- *C. Evaluarea permeabilității nazale*
  - rinometria şi rinomanometria
  - rezistența la „flux"

- *D. Explorarea olfacției*
  - olfactometria
  - potențialele evocate olfactive

- *E. Explorarea muco-ciliară*
  - clearance-ul mucociliar
  - frecvența mişcării ciliare
  - microscopia electronică

- *F. Examene calitative ale secrețiilor nazale şi sinusale*
  - examen citologic nazal (pe lamă)
  - examen bacteriologic

- *G. Examenul histopatologic şi imunohistochimic (vezi cap. 5)*

- *H. Alte explorări (ultrasonografia, teste biochimice, etc.)*

3.1. Examenul endoscopic al nasului şi sinusurilor paranazale

3.1.1. Endoscopie nazală

În ultimi ani endoscopia nazală a devenit parte integrantă a algoritmului diagnostic al bolilor inflamatorii nazo-sinusale. Endoscopia diagnostică nazo-sinuzală a fost folosită inițial de Hirschmann în 1903. De-a lungul anilor, odată cu dezvoltarea tehnicii, metoda s-a perfecționat, iar din anii 60, odată cu introducerea opticilor Hopkins a căpătat noi valențe. În plus, odată cu descrierea anatomiei endoscopice nazo-sinusale posibilitățile diagnostice şi chirurgicale au sporit datorita eforturilor lui Messerklinger 1972, Draf 1973, continuate de Wigand, Stamberger, Kennedy şi alții.

Indicațiile endoscopiei nazale sunt :

- Sinuzitele cronice recidivante;
- Cefaleea de origine nazală şi facială;
- Epistaxisul recidivant de cauză locală;

Scanned with OKEN Scanner

- Epifora;
- Faringo-laringitele cronice;
- Epifaringitele;
- Otita medie cronică;
- Hiposmia/anosmia;
- Rinolicvoreea (topodiagnostic);
- Tumori nazo-sinusale.

Obiectivul endoscopiei nazale este de a folosi endoscopul pentru a decela semne discrete ale bolilor inflamatorii ale infundibulului etmoidal, de a localiza căile de drenaj ale mucusului şi/sau variantele anatomice cu semnificaţie patogenică pentu sinuzitele cronice recidivante. Examenul endoscopic serveşte şi la diagnosticul precoce al leziunilor tumorale benigne, al eventualelor anomalii vasculare sau la evaluarea extensiilor tumorale din regiuni învecinate.

Corpii străini nazali sau sinusali, fazele precoce ale polipozelor şi în general orice modificari patologice din zone „ascunse" imposibil de examinat prin alte metode reprezintă tot atâtea motive pentru a practica o endoscopie nazo-sinuzală în scop diagnostic.

Tehnica endoscopiei nazale

Examenul endoscopic se efectuează fără o premedicatie prealabilă.

Pacientul este poziţionat în decubit dorsal, dar poate fi aşezat şi pe scaun. Iniţial se aplică un spray nazal cu un vasoconstrictor (3-5 min.anterior examinării). Fosele nazale se pot decongestiona şi prin aplicarea de meşe cu efedrină 2% sau amestec de xilină 4%+ adrenalină sau efedrină 1%sau 5%.

Endoscoapele ideale pentru examenul foselor nazale sunt:

- Telescopul de 30^0 cu grosimea de 4 mm;
- Telescopul de70^0 cu grosimea de 2,7 mm.

Telescopul de 30^0 oferă o imagine suficientă astfel încât să poată fi introdus în fosele nazale fără a leza mucoasa.

Rotind telescoapele în jurul axei longitudinale se pot examina şi alte regiuni dificil de explorat (ex : întregul nazo-faringe printr-o singură fosă nazală).

Există 3 stadii standard pentru o investigaţie endoscopica sistematică a foselor nazale şi peretelui lateral al fosei nazale .

Primul pas îl reprezintă trecerea endoscopului de 30^0 până la nivelul orificiului coanal. Calea cea mai accesibilă este de-a lungul podelei fosei nazale, medial de cornetul nazal inferior. Odată ajuns la coană, telescopul examinează ostiumul trompei Eustachio, recesul Rosenmuller şi alte structuri relevante. În meatul inferior sinusul maxilar poate fi explorat dacă există ferestre de meatotomie inferioară practicate anterior.

Al doilea pas trece endoscopul de-a lungul marginii inferioare a cornetului nazal mijlociu spre recesul sfeno-etmoidal. Aici pot fi explorate cornetele superior, eventual suprem şi meatul superior. În cazuri speciale se poate identifica ostiumul sfenoidal.

Scanned with OKEN Scanner

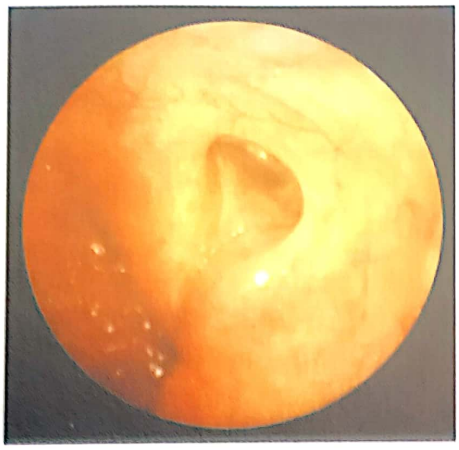

Fig 3.1. Imagine endoscopică a ostiumului tubar

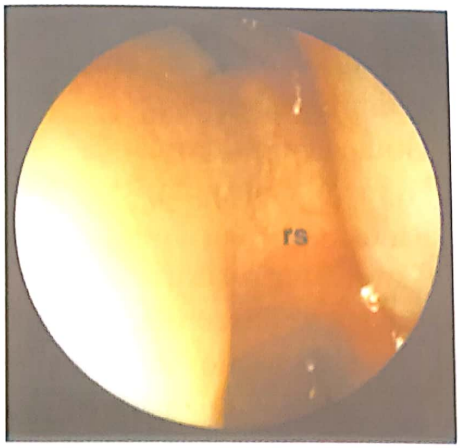

Fig.3.2. Recesul sfenoetmoidal

Al treilea pas conduce telescopul în meatul mijlociu. Pentru aceasta uneori este necesară împingerea atentă, grijulie a cornetului mijlociu spre median fără a-l fractura. În funcție de situația anatomică și de afecțiunile nazo-sinuzale anterioare se pot identifica procesul uncinat, bula etmoidală, hiatusul semilunar și șanțurile pre- și retrobulare.

Anterior și superior recesul frontal poate fi identificat și complicatele sale relații anatomice pot fi studiate.Ostiumul natural al maxilarului este bine ascuns în infundibulum și nu poate fi identificat cu optica de 30^0. Frecvent se pot identifica ostiumuri accesorii în fontanela posterioară pe unde se poate examina mucoasa sinusului maxilar.

Endoscopul de 0^0

Imaginea este focalizată pe baza nasului iar endoscopul progresează lent spre epifaringe. Se examinează atent cornetul nazal, acordând atenție sporită hipertrofiilor de mucoasa localizate la capul sau la coada cornetului nazal inferior.

Endoscopul avansează apoi la nivelul coanei și se efectuează examenul rinofaringelui. Fața de reperele descrise anterior trebuie adăugată efectuarea câtorva manevre de deglutiție care permit evaluarea motilității și etanșeității velare și mecanismul de închidere a ostiumului tubar.

Endoscopul este introdus apoi în meatul nazal mijlociu.

Meatul nazal mijlociu este situat între zona de inserție a cornetului mijlociu și cornetul nazal inferior.Cornetul mijlociu este parte a etmoidului și este atașat anterolateral de lama ciuruită a etmoidului. Posterior se inseră pe peretele lateral nazal. Lamela sa bazala reprezintă granița dintre etmoidul anterior și cel posterior.Cornetul mijlociu poate fi pneumatizat ca și întreg labirintul etmoidal, realizând aspectul de concha bulosa ce poate fi cauza unei sinuzite cronice recidivante.

Medializând cornetul mijlociu se poate examina procesul uncinat lateral și postero-medial de el bula etmoidală. Conturul procesului uncinat se poate recunoaște pe fața anterioara a bulei.

Scanned with OKEN Scanner

Endoscopul de 30^0

Acest endoscop este potrivit pentru examinarea ostiumului nazal al ductului nazo-lacrimal. Pentru aceasta endoscopul trebuie introdus în meatul inferior sub cornetul inferior (2,7 mm.este potrivit). Ostiumul este localizat la câțiva mm posterior de inserția cornetului inferior, având forma ovalară.

Zonele profunde ale fosei nazale pot fi examinate de asemenea.

Orificiul coanal şi recesul sfeno-etmoidal pot fi identificate.

Endoscopul de 70^0

Folosind acest endoscop care are unghiul de explorare superior, este posibil sa examinăm fosa nazală de jos în sus. O evaluare a etmoidului anterior şi/sau posterior poate fi efectuată introducând endoscopul în zona fantei olfactive pentru a exclude de exemplu o anosmie respiratorie sau o hiposmie. Acest endoscop este valoros în stabilirea topodiagnosticului rinolicvoreei. Administrarea lombară de fluoresceină ajută la descoperirea fistulei de LCR prin examenul endoscopic ce localizează scurgerea lichidului colorat.

Voi prezenta în continuare succint noțiunile esențiale ale anatomiei endoscopice a fosei nazale, elemente ce trebuie urmărite în demersul diagnostic şi ale căror modificări patologice necesită o interpretare corecta necesară actului chirurgical.

Disecând fosa nazală dinspre medial spre lateral, prima structură ce merită luată în discuție este peretele medial al nasului - *septul nazal*. Septul nazal este o structură relativ simplă care are impact în etiopatogenia sinuzitelor doar când este deviat semnificativ. Un sept nazal drept (ideal) nu există. Aceasta deoarece practic septul nazal este constituit din opt bucăți şi poate fi comparat cu un mozaic. În plus elementele constitutive ale mozaicului nu sunt alcătuite din acelaşi material se găsesc structuri cartilaginoase, osoase şi țesutul fibros. În plus fiecare din aceste structuri nu au doar caracteristici fizice intrinseci (elasticitate, rezistență la forțele de tracțiune şi presiune), ci de asemenea caracteristici biologice ca: osificarea, creşterea, remodelarea. Practic fiecare din cele opt elemente constitutive ale septului au autonomie biologică şi septul nazal nu poate fi considerat o structură unică, omogenă.

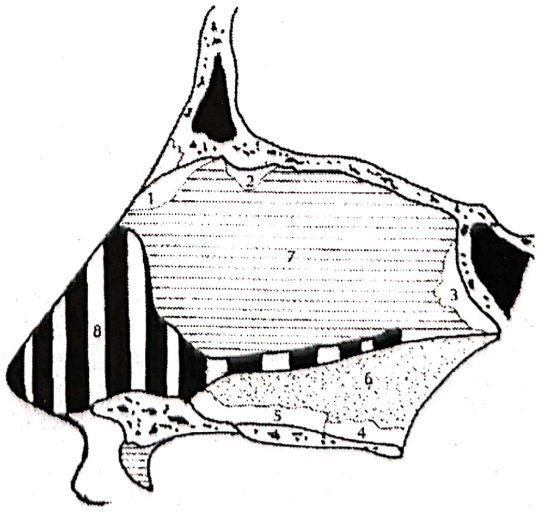

Fig. 3.3. Schema anatomiei septale

Scanned with OKEN Scanner

Vom reda clasificarea deviațiilor septului propusa de R. Mladina şi acceptată de E.R.S. Există şapte tipuri de laterodeviații septale. Primele patru se referă la crestele septale perpendiculare, tipurile 5 şi 6 la deformații paralele cu palatul dur, iar tipul 7 reprezintă combinații ale precedentelor şi este variabil.

Tipul I - Caracterizat prin deviație verticală în zona valvei nazale. Nu interferă neapărat cu funcționarea normală a valvei

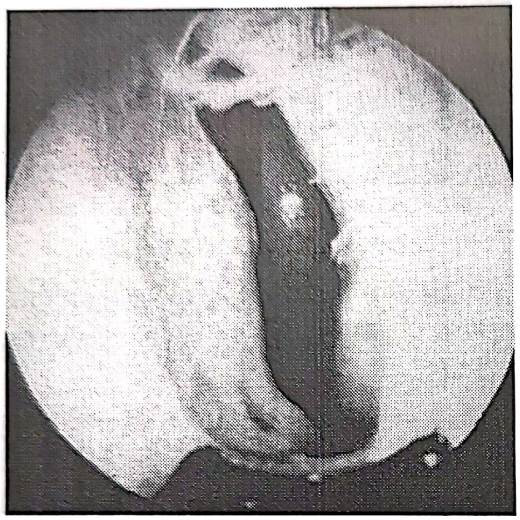

Fig. 3.4. Deviație septală tip I

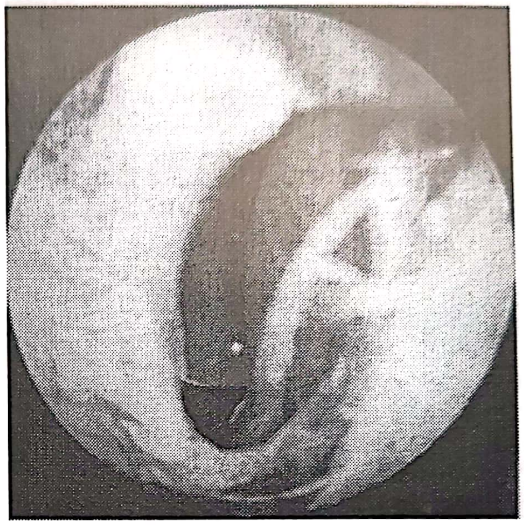

Fig. 3.5. Deviație septală tip II

Tipul II - Caracterizat prin deviație verticală în aria valvei nazale ce interferă cu funcția acesteia.

Tipul III - Deviație septală verticală în imediata apropiere a capului cornetului mijlociu.

Tipul IV - Caracterizat prin două deflexiuni verticale, una în zona valvei nazale de o parte, cealaltă în vecinătatea capului cornetului mijlociu de partea opusă.

Tipul V - Caracterizat de o creastă septală bazală unilaterală (care se aseamănă cu un iatagan turcesc). Este tipic aspectul plat în fosa nazală contralaterală

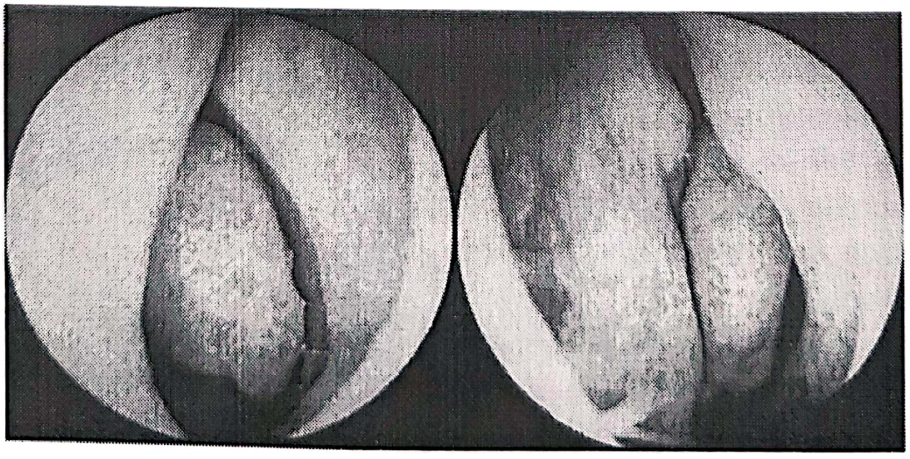

Fig. 3.6. Deviație septală tip IV

Scanned with OKEN Scanner

Tipul VI - Este caracterizat de proeminențe orizontale, unilateral în porțiunea anterioară și bazală a septului. «Scobitura» este plasată între creasta septală palatinală și aripa hipertrofică a osului intermaxilar. Pe partea opusa la locul de corespondență cu «scobitura» se remarcă o creastă..Nivelul podelei nazale în cele două fose este diferit.

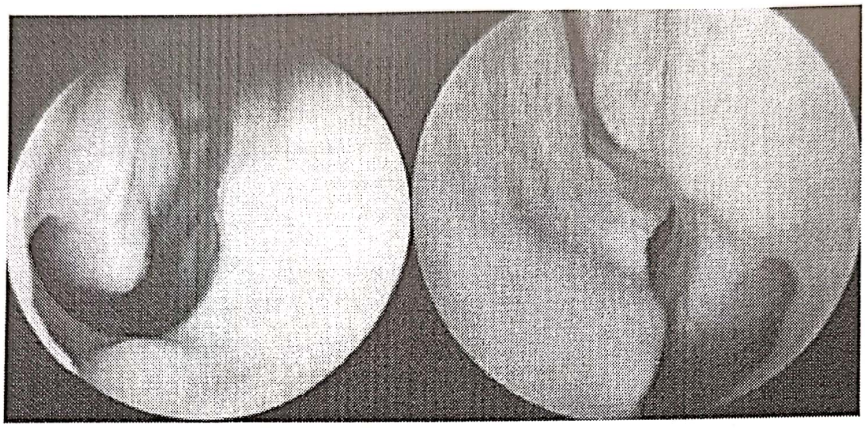

Fig. 3.7. Deviație septală tip V

Tipul VII- Este foarte variabil. Constă în diverse combinații ale tipurilor precedente.

Cornetele nazale

Peretele lateral al fosei nazale este o structură complexă care este implicat în etiologia afecțiunilor sinusale. Cele mai proeminente structuri ale peretelui lateral sunt cornetele.

De obicei sunt trei (3), uneori chiar patru, fiind alcătuite dintr-un suport osos acoperit de epiteliu columnar ciliat. Uneori o proeminență se poate observa în zona anterioară a inserției cornetului mijlociu pe peretele lateral. Aceasta este variabilă și depinde de gradul de pneumatizare a etmoidului anterior.

Proeminența înconjoară agger nasi anterior de recesul nasofrontal și se crede că este un relicvat al unui cornet adițional de la animale. Celula agger nasi înconjoară parțial sacul lacrimal și este separată de aceasta printr-un strat fin de țesut osos.

Drenajul nazo-lacrimal și sinusal

Dacă rezecăm cornetele inferior și mijlociu de la inserția lor laterală, se poate observa drenajul sinusal și nazolacrimal.

Deschiderea ductului lacrimonazal este vizibilă în 1/3 anterioară a meatului inferior. Traseul ductului de la sacul lacrimal situat sub agger nasi până la deschiderea din meatul inferior, se poate observa ca o proeminență în peretele lateral. Sistemul de drenaj al sinusurilor anterioare (frontal, maxilar, etmoid anterior) se găsește în 1/3 mijlocie a peretelui lateral în meatul mijlociu.

Scanned with OKEN Scanner

Procesul uncinat, o structură în formă de bumerang formează limita anterioară a acestui sistem. Procesul uncinat se ataşează anterior de marginea posterioară a osului lacrimal şi inferior de marginea superioară a cornetului inferior. Superior se poate ataşa de lamina papiracee, tavanul etmoidului sau cornetul mijlociu.

Sistemul sinusurilor anterioare drenează într-un «canal» denumit *infundibulum*. Acesta este mărginit anterior de procesul uncinat, posterior de bula etmoidală şi lateral de lamina papiracee.

Infundibulul este deschis medial, zonă cunoscută drept hiatus semilunaris. Secreţiile din sinusurile anterioare sunt dirijate de fluxul mucociliar spre nazofaringe prin şanţul format de faţa superioară a cornetului inferior şi sub proeminenţa lui torus tubaris.

Lamela bazală (de asemenea cunoscută drept ground lamela - reper chirurgical extrem de important), formează graniţa dintre sistemul de drenaj al sinusurilor anterioare şi al celor posterioare. Reprezintă deci limita de separare dintre etmoidul anterior şi posterior. Astfel etmoidul posterior drenează în meatul superior, iar sfenoidul prin ostiumul sau natural în recesul sfenoetmoidal.

Ambele sinusuri posterioare drenează deasupra nivelului lui torus tubaris. Inserţia antero-superioară a cornetului mijlociu este adiacentă crestei etmoidale a maxilarului, unde determină o proeminenţă anterioară denumită agger nasi. Partea posterioară a cornetului mijlociu se ataşează crestei etmoidale a lamei perpendiculare a osului palatin.

Zona chirurgicală a inserţiei cornetului mijlociu pe peretele lateral poate fi împărţită în trei părţi. Partea anterioară a cornetului mijlociu este în întregime verticală şi se inseră direct pe baza craniului la marginea laterală a laminei cribrosa. De aici linia de inserţie se curbează lateral şi ajunge la lamina papiracee. Privind din medial putem observa doar segmentul liber, vertical al cornetului mijlociu. Lama osoasa a lamelei bazale, localizată aproape în întregime în planul frontal constă din inserţia cornetului mijlociu pe lamina papiracee şi poate fi observată după o disecţie corectă. În 1/3 posterioară a inserţiei sale, lamela bazală a cornetului mijlociu, ia o formă uşor identificabilă curbată în sus şi orizontal. Această parte orizontală a lamelei bazale formează tavanul 1/3 posterioare a meatului mijlociu.

Partea medială, liberă a cornetului mijlociu urcă gradual spre coada cornetului. Această inserţie, de-a lungul diferitelor planuri - vertical, frontal şi orizontal, contribuie semnificativ la stabilitatea cornetului mijlociu.

Complexul ostiomeatal (C.O.M.)

Chirurgii rinologi folosesc termenul de complex ostiomeatal spre a descrie aria mărginită de cornetul mijlociu medial, lamina papiracee lateral şi lamela bazală superior şi posterior.

Acest spaţiu conţine celula agger nasi, recesul fronto-nazal, infundibulum, bula etmoidală şi celulele etmoidale anterioare.

Scanned with OKEN Scanner

Unii endoscopişti (Levine) sugerează ca regiunii descrise mai sus să i se spună complexul ostiomeatal anterior iar regiunii situate posterior de lamela bazală şi care conţine etmoidul posterior sa i se atribuie denumirea de complex ostiomeatal posterior. Astfel i se atribuie lamelei bazale rolul de reper anatomic important în separarea sistemelor de drenaj anterior şi posterior. Separarea căilor de drenaj este importantă în fiziopatologia afecţiunilor sinusale şi implicit în tratamentul chirurgical.

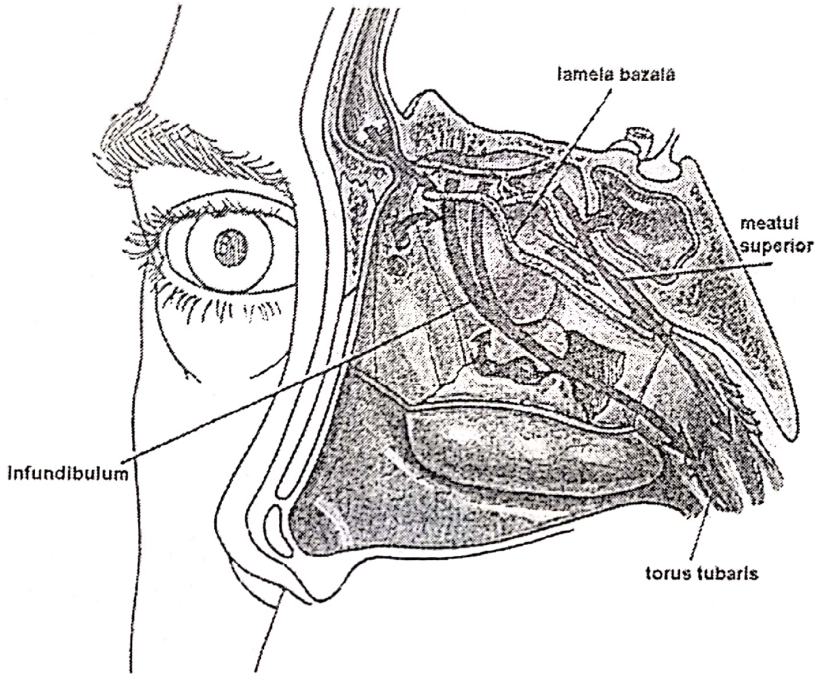

Fig. 3.8. Complexul ostiomeatal

Astfel când afecţiunea este limitată la compartimentul anterior al C.O.M., se deschide etmoidul anterior şi se videază până la lamela bazală. În aceste cazuri dacă nu se rezecă lamela bazală,se evită riscul penetrării tavanului etmoidal şi implicit fistulele LCR.

Structuri anatomice situate lateral de procesul uncinat

Infundibulul etmoidal situat lateral de procesul uncinat, poate fi examinat facil după ablaţia unciformei. Când infundibulul se extinde anterior şi superior spre recesul fronto-nazal, poate fi considerat deja infundibul frontal.

Dacă se termină orb, ca în cazul în care sinusul frontal drenează între cornetul mijlociu şi procesul uncinat, acest «fund de sac» este denumit «*sinus terminalis*».

Bula etmoidală formează partea posterioară a infundibulului. Această bulă - partea cea mai proeminentă a etmoidului anterior este pneumatizată în 60-70% din cazuri.

Superior şi posterior de bula etmoidală, o mică depresiune - sinus lateralis - apare la anumiţi subiecţi. Sinus lateralis separă bula etmoidală de lamela bazală.

Scanned with OKEN Scanner

Sinusul maxilar

Ostiumul maxilar, membranos este format la confluența mucoasei sinusului maxilar cu mucoasa ce tapetează infundibulul.

Acest ostium, ascuns vederii directe de un proces uncinat intact, este găsit de obicei la joncțiunea zonelor anterosuperioară și posterosuperioară ale infundibulului.

Van Alyea, pe un studiu de 169 de cazuri, a găsit sediul cel mai frecvent al ostiumului natural maxilar în 1/3 posterioară a infundibulului (72%). În 16% din cazuri ostiumul era situat anterior, iar în 12% din cazuri era situat la partea posterioară extremă a infundibulului.

Localizarea ostiumului și relația sa cu orbita sunt de maximă importanță pentru endoscopist. În mod particular ne interesează configurația ostiumului văzut cu endoscopul de 0^0 și raporturile cu orbita, procesul uncinat, bula etmoidală și ostiumurile accesorii. La disecție ostiumul maxilar are o formă de elipsa sau lacrimă cu axa cea mai lungă orientată orizontal sau oblic.

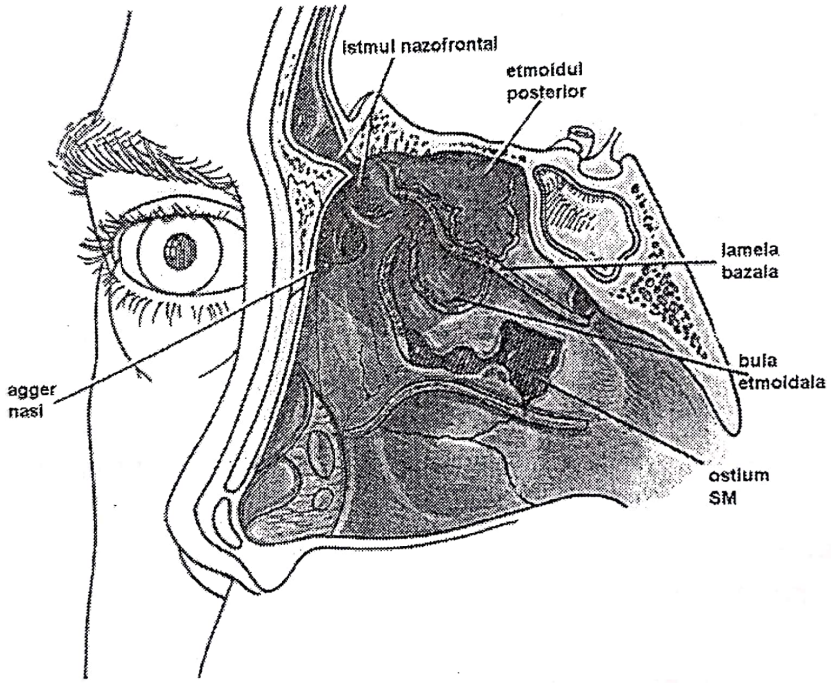

Fig. 3.9. Vedere oblică a peretelui lateral nazal

Acest ostium a fost constant descoperit chiar inferior de joncțiunea peretelui medial al sinusului maxilar cu lama orbitală a maxilarului (podeaua orbitei). Imaginea ostială obținută cu endoscoape cu angulații mari, este diferită. Ostiumul are aceeași formă dar axa sa cea mai lungă pare fi rotată cu 45^0 în direcția opusa acelor de ceasornic.

Aceste modificări în modul de observare a ostiumului au implicații practice majore în antrostomii, sau unirea ostiumului accesoriu cu cel natural. Modificarea în felul de prezentare a ostiumului și pierderea profunzimii câmpului pot conduce la greșeli care sa lezeze podeaua orbitei.

Scanned with OKEN Scanner

O altă problemă a endoscopistului este de a face diferența între ostiumul natural şi un ostium accesor. Aceste ostiumuri diferă ca localizare şi configurație, *ostiumurile accesorii* fiind situate în fontanela posterioară şi având formă rotundă. În plus fluxul mucociliar nu este direcționat prin ele, ci în jurul lor sau/şi spre ostiumul natural.

Imaginea endoscopică a ostiumului accesoriu apare inferior de ostiumul natural, datorită efectului optic descris anterior, dar este totdeauna localizată posterior de ostiumul natural.

Când chirurgii încep sa efectueze proceduri de chirurgie endoscopică, pot avea o incidență mai mare a complicațiilor orbitare decât media, deoarece identificarea ostiumului natural al maxilarului poate fi mult mai dificilă decât ceea ce s-a efectuat pe piesele anatomice.

Pentru a scădea riscul complicațiilor orbitare, chirurgii trebuie sa evite verificarea oarbă sau ablația la întâmplare a unor țesuturi în această zonă.

Fontanela

Posterior de ostiumul natural maxilar şi inferior de lamina papiraceea se găseşte un perete membranos - fontanela- care separă sinusul maxilar de cavitatea nazală.

Această fontanelă este mărginită inferior de marginea superioară a cornetului inferior şi posterior de lama verticală a osului palatin.

Fontanela poate fi împărțită în două segmente - anterior şi posterior - de către procesul uncinat. Fontanela anterioară, mai mică, este porțiunea ce acoperă dehiscența osoasă dintre marginea inferioară a procesului uncinat şi inserția sa la cornetul inferior.

Fontanela posterioară se găseşte deasupra marginii posterosuperioară a procesului uncinat.

Ostiumul accesor

Conform numeroaselor studii efectuate, ostiumul accesor este prezent în partea posterioară a fontanelei între 1-50% din cazuri. Nu se ştie dacă aceste ostiumuri sunt congenitale sau apar secundar. Un mecanism posibil pentru apariția lor secundară ar fi obstrucția ostiumului natural secundară patologiei infecțioase sinusale şi perforarea fontanelei datorită presiunii secrețiilor acumulate. Chirurgii trebuie sa diferențieze atent şi exact cele două ostiumuri deoarece fluxul mucociliar şi drenajul sinusal se fac prin ostiumul natural.

Limita laterală a complexului etnoidal şi bulei este formată de lamina papiracee care este mai lată anterior şi se îngustează posterior. După ablația cornetului mijlociu, inserția sa laterală pe lamina papiraceea - lamela bazală - poate fi vizualizată.

Sinusul frontal

Sinusul frontal, istmul nazofrontal şi recesul nazofrontal sunt comparate (ca formă) cu o clepsidră. În legătură cu drenajul sinusului frontal au fost

Scanned with OKEN Scanner

descrise diverse caracteristici. Van Alyea a descris două tipuri majore de drenaj frontal depinzând de eliberarea secreţiilor în infundibul, sau nu. În 86% din cazuri Van Alyea a observat drenajul frontal anterior, superior sau posterior de infundibulum.

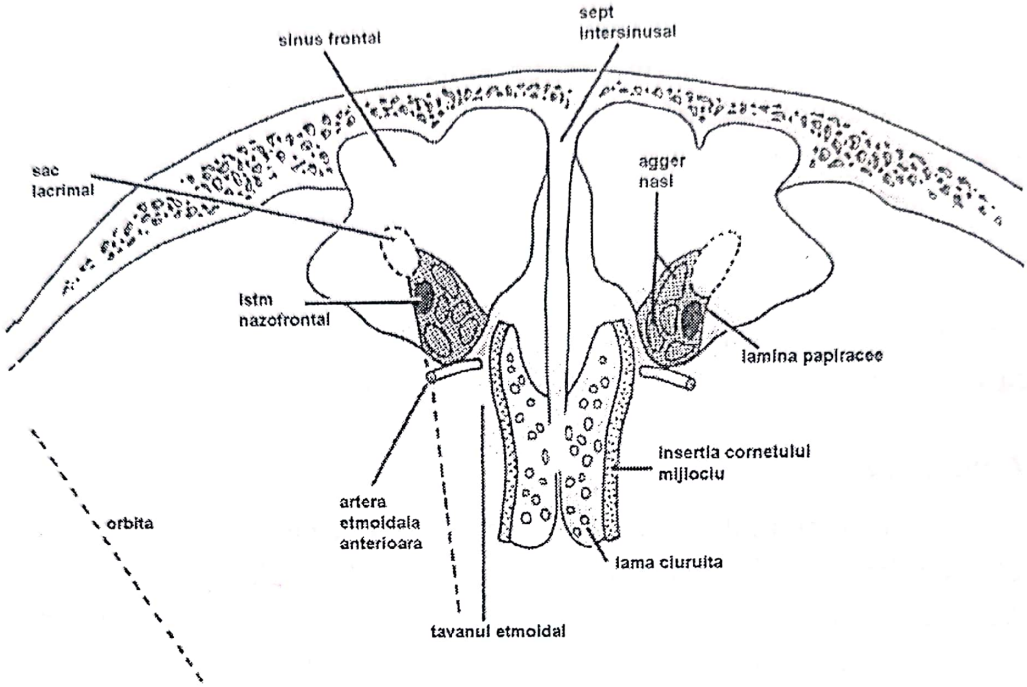

Fig. 3.10. Vedere superioară, axială a etmoidului anterior şi recesului frontal

Când sinusul frontal drenează medial de infundibulum, procesul uncinat este de obicei inserat pe lama orbitară şi infundibulul se termină superior ca - sinus terminalis. În astfel de cazuri recesul nasofrontal drenează într-un spaţiu situat între unciformă şi peretele lateral al cornetului mijlociu.

În altele 14% din cazuri frontalul drenează direct în infundibulum. În aceste situaţii procesul uncinat este inserat pe tavanul etmoidal.

După Kasper în 34% din piesele disecate la cadavru, sinusul frontal ia naştere din şi drenează în infundibulul etmoidal. În alte 4% din cazuri sinusul frontal era în continuitate directă cu infundibulul. Privit dinspre sinusul frontal în plan axial, istmul frontonazal pare a fi înconjurat medial şi anterior de celula agger nasi. Sacul nazolacrimal se găseşte la 1-2 mm anterior de istmul frontonazal.

Artera etmoidală anterioară

Ramură din artera oftalmică, se găseşte în tavanul etmoidal , posterior de recesul frontonazal. Artera este în acelaşi plan coronal cu faţa anterioară a bulei etmoidale, şi, după ce părăseşte orbita prin foramen etmoidalis anterior, trece printre celulele etmoidale şi intră în zona proeminenţei olfactive. Apoi trece prin zona crista galli şi se întoarce prin lamina papiracee pentru a intra în cavitatea nazală.

Scanned with OKEN Scanner

Celulele Agger Nasi

Sunt situate în acelaşi plan coronal cu recesul nazofrontal şi ductul nasolacrimal. Relaţia dintre agger nasi şi sinusul frontal este variabilă şi poate afecta drenajul frontal. Recesul nazofrontal este mărginit de agger nasi anterior şi de faţa anterosuperioară a bulei etmoidale posterior.

O cauză a obstrucţiei frontale este o *bulă a sinusului frontal*, care apare când celula agger nasi proemină superior în podeaua sinusului frontal. O altă cauză a apariţiei unei bule frontale a reprezintă un sinus controlateral pneumatizat excesiv, ce bombează în sinusul frontal ipsilateral.

Alte cauze de obstrucţie frontală le reprezintă un cornet mijlociu hipertrofiat sau convex lateral precum şi anomalii de poziţie şi pneumatizare ale celulei agger nasi..

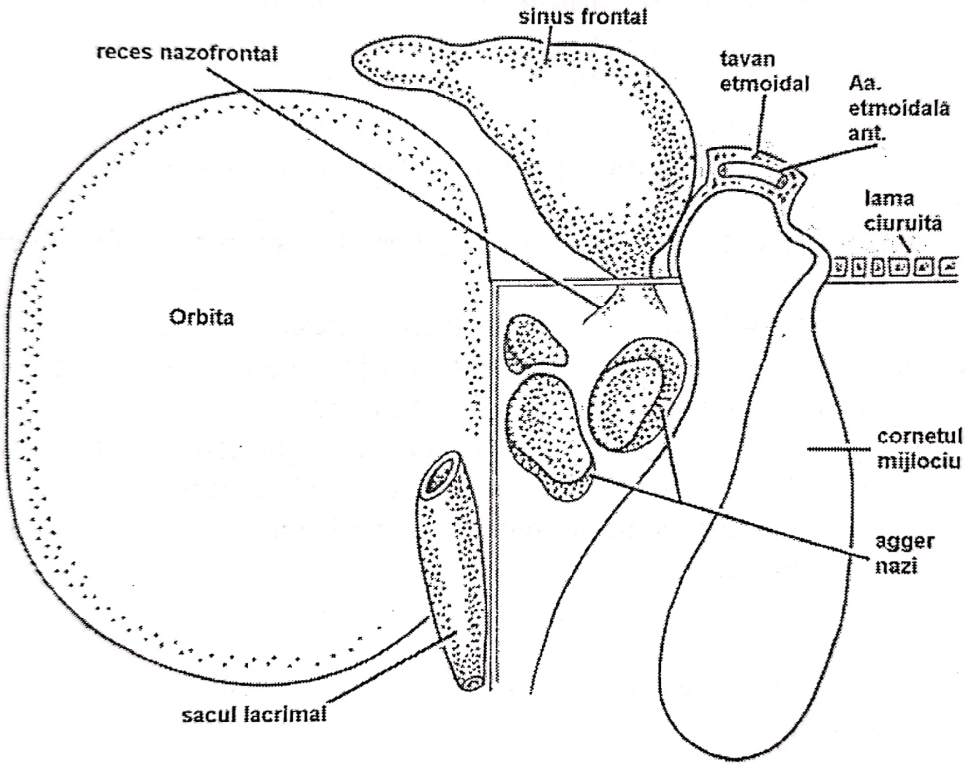

Fig. 3.11. Secţiune coronală ce evidenţiază istmul nazofrontal şi etmoidul

Sinusul sfenoidal

Este cea mai variabilă cavitate bilaterală a corpului omenesc. De obicei este conţinut în întregime în corpul sfenoidului, dar alteori prin pneumatizare excesivă se extinde în aripa mare a sfenoidului sau în procesul pterigoid. Deoarece deschiderea sa în recesul sfenoetmoidal se face la cca. 1,5 cm deasupra podelei sinusale, este necesar un drenaj activ prin fluxul mucociliar. Structurile şi spaţiile aflate în continuitatea sinusului sfenoidal sunt de o mare importanţă pentru endoscopist. Acestea sunt glanda hipofiză superior, nervul optic şi artera carotidă internă lateral.

Scanned with OKEN Scanner

Când sinusul este pneumatizat excesiv multe structuri din vecinătate pot «deforma» pereții sinusali. De exemplu dacă sinusul sfenoidal pneumatizează şi procesele clinoide anterioare şi posterioare, şaua turcească poate bomba în tavanul sfenoidal.

Artera carotidă internă proemină în peretele posterolateral sfenoidal în 65% din cazuri, iar în 3-25% din cazuri peretele sinusal era dehiscent în zona arterei. În alte cazuri (7-78% după diverşi autori) canalul optic poate să proemine în sfenoid. În 4% din cazuri după Fujii teaca nervului optic era separată de cavitatea sinusală doar de mucoasa. În sfârşit nervul maxilar poate indenta peretele sfenoidal lateral.

Etmoidul şi zonele chirurgicale

Sinusul etmoidal este constituit dintr-o cavitate asemănătoare unui «fagure de miere», cu celule mici care variază ca număr de la individ la individ. Această cavitate este închisă într-o «cutie» de dimensiuni variabile. «Cutia» este îngustă anterior (0,5 cm) şi se lărgeşte (la cca 1,5 cm) posterior spre fața anterioară a sfenoidului. Are o lungime de 4-5 cm şi o înălțime de 2,5-3 cm. Tavanul etmoidal este relativ neted, ca şi lamina papiracea care formează peretele lateral al etmoidului.

Peretele medial al sinusului etmoidal, format de cornetul mijlociu este mai puțin neted.

Labirintul etmoidal poate fi împărțit în 3 zone:

A. Complexul ostiomeatal anterior de la inserția antero-superioară la cea posterolaterală a cornetului mijlociu.

B. Complexul ostiomeatal posterior de la inserția posterolaterală a cornetului mijlociu la fața anterioară a sfenoidului.

C. De la fața anterioară a sfenoidului incluzând cavitatea sfenoidală şi structurile vecine.

Zona A

În această zonă regăsim: recesul frontonazal, celula agger nasi, artera etmoidală anterioară, lamina papiraceea, procesul uncinat, infundibulum, ostiumul

Fig 3.12. Imagine de disecție a etmoidului anterior

Scanned with OKEN Scanner

natural al sinusului maxilar şi bula etmoidală.Este o zonă îngustă, cu pereți subțiri mai ales în partea sa anterioară.

Tavanul zonei A este tavanul etmoidal. Lama osoasa separă etmoidul de fosa cerebrală anterioară iar zonele ei anterosuperioară şi medială sunt extrem de subțiri. Osul în această zonă este de 10 ori mai subțire decât zonele învecinate ale tavanului etmoidal. Drept urmare fosa cerebrală anterioară este foarte vulnerabilă în timpul manevrelor chirurgicale.

Alt factor de risc îl reprezintă structura etajată între tavanul etmoidal şi lamina cribrosa. Distanța dintre ele variază între 3 şi 16 mm .Structurile situate lateral de etmoid în zona A: orbita şi ductul lacrimo-nazal sunt de asemenea vulnerabile.

Zona B

Începe de la inserția orizontal oblică a cornetului mijlociu, chiar posterior de bula etmoidală şi sinus lateralis. Un reper important în această zonă este lamela bazală, ce separă etmoidul anterior de cel posterior şi trebuie penetrată în timpul intervențiilor chirurgicale care vizează cura etmoidului posterior.

Tavanul etmoidal poate fi confundat intra-operator cu lamela bazală, iar penetrarea sa conduce la fistulă LCR. De aceea chirurgul trebuie sa identifice clar lamela bazală în această zonă înainte de a perfora vreun perete osos.

Lamela bazală este ataşată anterior de lamina papiracea, în apropiere de tavanul etmoidal, dar pe măsură ce lamela bazală se extinde oblic posterior, distanța dintre ea şi tavanul etmoidal se măreşte. Penetrarea lamelei bazale posterior asigură aşadar abordul de maximă siguranță al etmoidului posterior.

Zona C

Deoarece zona C conține nervul optic şi artera carotidă, distrugerea sau abordul intempestiv al peretelui sfenoidal în această zonă conduce la pierderea vederii sau hemoragii masive şi chiar exitus. De aceea operațiile în această zonă trebuie făcute cu maximum de precauții.

Limita anterioară a zonei C este fața anterioară a sfenoidului care este situată la 6-7 cm de spina nazală anterioară şi la un unghi de 25-35^0 de planul podelei nazale.

În plus trebuie avute în vedere celulele Onodi situate postero-lateral de sfenoid, în raport cu canalul nervului optic şi carotida internă, atât din punct de vedere al eventualei patologii restante cât şi al riscurilor majore în abordarea lor.

Dacă în timpul unui act chirurgical este necesară deschiderea peretelui anterior sfenoidal pe calea etmoidului posterior este imperios necesar a lucra cât se poate de medial şi inferior. După perforarea lamelei bazale nu trebuie făcută greşeala de a diseca postero-lateral de-a lungul laminei papiracea pentru abordul sfenoidal în spatele celulelor Onodi. Aici este exact locul unde nervul optic este mai vulnerabil şi poate fi lezat. În procedurile endoscopice celulele Onodi apar ca «excrescențe» piramidale ale etmoidului posterior în direcție postero-laterală

Scanned with OKEN Scanner

sau superioară, cu vârful piramidei situat posterior. Sunt explorate ideal cu optica de 0^0.

Lamina papiracea poate prezenta în zona etmoidului posterior numeroase dehiscențe prin care să prolabeze conținutul orbitar. Podeaua sinusului sfenoidal

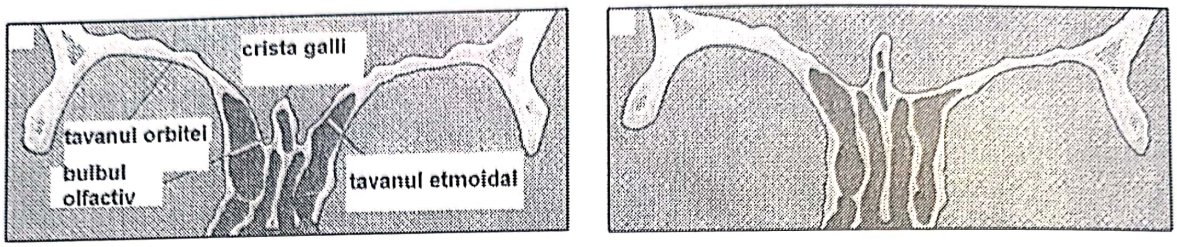

Fig. 3.13. Localizarea variabilă a tavanului etmoidal în raport cu lama ciuruită

poate fi ocazional constituită din creste ce acoperă nervul vidian. Uneori există septuri osoase suplimentare în interiorul sinusului sfenoidal care devine astfel septat şi mai dificil de abordat.

3.1.2. Endoscopia sinusală

Cel mai frecvent practicată este endoscopia sinusului maxilar. El este cel mai frecvent afectat şi foarte accesibil. Endoscopia sinusului frontal şi sfenoidal constituie încă manevre de excepție.

Endoscopia sinusului maxilar oferă o vedere panoramică sferică, diferită față de vederea normală directă.

Endoscopia sinusului trebuie să facă inventarul complet al leziunilor pornind de la următoarele repere:

- Peretele orbitar;
- Plafonul sinusului cu relieful nervului suborbitar;
- Prelungirea zigomatică;
- Planşeul sinusului cu rădăcinile dentare;
- Foseta Vilar-Fiol mărginită de o cornişă în fundul căreia se deschide ostiumul sinusal.

Pereții sinusului pot fi studiați cu optica de 30,70 şi 45 de grade.

Sinusoscopia pe calea fosei canine este recomandată de Helkich, Kennedy, Messerklinger şi Draff. Această cale oferă o vedere completă şi directă asupra sinusului maxilar.

Indicațiile sinusoscopiei

1. Evaluarea endosinusală pentru un diagnostic şi o stadializare corectă.
2. Evaluarea ostiumului natural (transsinusal) atunci când afectarea complexului ostiomeatal este discutabilă.

Scanned with OKEN Scanner

3. Biopsia sau excizia chistelor sau polipilor sau chiar a unor tumori benigne endosinuzale atunci când COM este liber pe examenul CT.

4. În combinație cu antrostomia pentru rezecția completă a zonelor afectate.

Contraindicații relative

1. Sinus maxilar hipoplazic.
2. Sinus maxilar îngustat inferior.
3. La copii (excepția o fac polipii sinuso-coanali, la care porțiunea sinusală se rezolvă via fosa canină). Oricum nu se efectuează sinusoscopia pe calea fosei canine până la 9-10 ani, spre a evita lezarea germenilor dentari.

Instrumentar

- Instrumentarul necesar nu este foarte numeros
- Cel mai important este *trocarul* și *acul* său. Trocarul are diametrul exterior de 5 mm și lumenul prin care trec endoscoapele de 4 mm.
- Catetere de polietilen pentru puncționarea și aspirarea conținutului chistic.
- Sonde de aspirație drepte.
- Seringă.
- Pense de biopsie, suficient de subțiri sa poată trece prin trocar. Sunt folosite la prelevarea de biopsii, sau ablația unor formațiuni chistice sau polipoide izolate. De asemenea pot fi folosite pentru palparea endosinusală, determinarea consistenței mucoasei, reperarea zonelor de destrucție osoasa în cazurile de neoplasm etc.
- Endoscoape de 4 mm - 0^0, 30^0, 70^0. Cel mai folositor este endoscopul de 30^0 care asigură o vizualizare clară a majorității zonelor sinusale.

Tehnica sinusoscopiei

Calea fosei canine

Intervenția se practică sub anestezie locală. Pacientul este poziționat în decubit dorsal, cu corpul rotat la 45^0 spre chirurg pentru sinusoscopia sinusului maxilar stâng și la 45^0 spre stânga pentru sinusul drept.

Fosa canină se găsește superior și lateral de caninul omolateral. Mucoasa regiunii este anesteziată prin infiltrație cu xilină 1% și adrenalină 1:100.000.

Este foarte importantă tehnica de ținere a trocarului. Baza acestuia se sprijină pe eminența tenară a mâinii drepte iar indexul drept se sprijină de-a lungul trocarului. Această poziție permite un control mai bun al penetrării transosoase. Trocarul este introdus prin zona cu mucoasa cea mai subțire din șanțul gingivobucal.

Scanned with OKEN Scanner

Este direcționat la 45^0 în sus și odată ce a ajuns la os, orientarea sa se schimbă pentru a pătrunde perpendicular pe peretele maxilar anterior. Această manevră asigură pătrunderea în sinusul maxilar.

Indexul stâng rămâne în zona găurii infraorbitare iar policele stâng se sprijină pe peretele anterior al maxilarului ce va fi puncționat. Această manevră protejează pachetul vasculonervos infraorbitar, rabate buza superioară și asigură stabilitatea sistemului de pârghii.

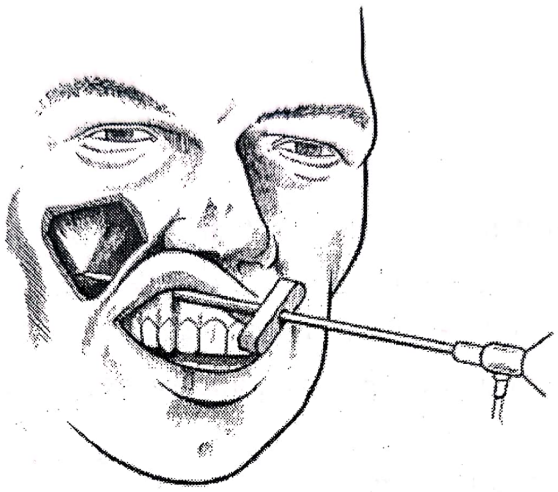

Fig. 3.14. Sinusoscopia pe calea fosei canine

Trocarul progresează în sinus printr-o mișcare de rotație. Odată ce s-a pătruns în sinus, canula trocarului este împinsă mai mult în interior și apoi trocarul este retras. Canula rămasă în sinus trebuie menținută pe loc fie de către ajutor fie de chirurg cu mâna stângă.

Se introduc apoi endoscoapele pentru examenul endosinusal, se aspiră conținutul sinusal. Menționez necesitatea folosirii endoscopul de 70^0, deoarece examinarea podelei și tavanului ostiumului sunt deficitare fără acesta.

Pentru evaluarea fluxului mucociliar și a drenajului sinusal, se poate instila albastru de metilen în sinus și apoi se observă fluxul de mucus colorat.

Accidente și incidente intraoperatorii

a. Sincopa

b. Imposibilitatea pătrunderii în sinus
- tehnică inadecvată
- perete osos de grosime foarte mare (rar)

c. Lezarea peretelui nervos infraorbitar. Gaura infraorbitară este localizată la 6-8 mm sub arcada infraorbitară. Dacă trocarul penetrează medial sau superior poate să lezeze zona descrisă.

d. Lezarea mucoasei și sângerarea. Apar dacă odată pătrunsă în sinus canula este balansată excesiv.

e. Disestezia sau iritația nervului infraorbitar (temporar).

Scanned with OKEN Scanner

f. Hipoestezia buzei superioare care de obicei dispare în câteva zile.

g. Emfizemul țesuturilor moi - mai ales dacă pacienții şi-au suflat nasul în primele ore de la sinusoscopie. Emfizemul se resoarbe în câteva zile cu condiția ca pacienții să nu-şi sufle nasul în aceste câteva zile.

h. Infecția țesuturilor moi - mai ales dacă nu s-au respectat normele de asepsie sau dacă sinusoscopia s-a efectuat în faza acută a unei sinuzite.

i. Abces sublabial - poate apare însamânțarea retrogradă a țesuturilor moi odată cu extragerea trocarului dintr-un sinus infectat.

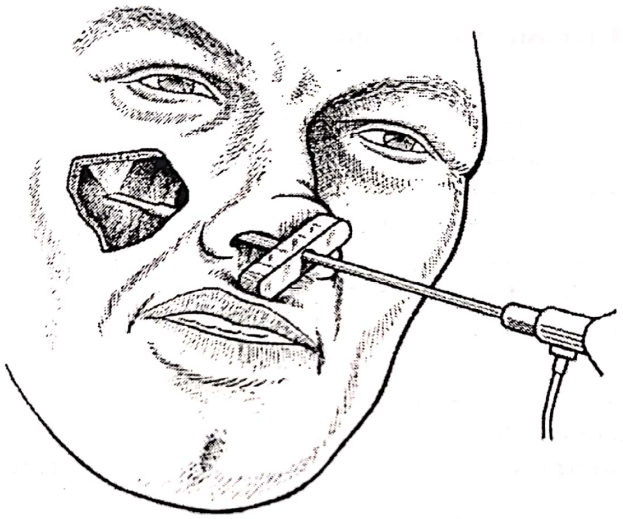

Fig 3.15. Sinusoscopia diameatică

j. Lezarea rădăcinilor dentarea în special caninul şi premolarul 1.

k. Lezarea peretelui posterior al maxilarului urmat de complicațiile clasice, cunoscute de la puncția sinusului maxilar.

Calea diameatică

În statisticile autorilor străini este mai puțin folosită deoarece nu oferă posibilități de explorare completă a sinusului. Personal în primii ani de experiență în chirurgia endoscopică am folosit-o în 80% din cazuri, momentan procentul tinde să se inverseze.

Tehnica sinusoscopiei diameatice este identică cu a punctiei sinusale , iar accidentele şi incidentele sunt similare. Avantajul principal al tehnicii prin fosa canină îl constituie gradul mai mare de mobilitate al trocarului. Acesta poate fi rotat şi astfel toate recesurile sinusale pot fi explorate.

Acest avantaj trebuie exploatat în executarea manevrelor chirurgicale deoarece orice punct în care ajunge canula poate fi abordat şi cu instrumente chirurgicale. În ceea ce priveşte abordul diameatic, pentru începător este facil deoarece este obişnuit cu tehnica punctiei sinusale.

Scanned with OKEN Scanner

După experiența personală, în evaluarea rinosinuzitelor cronice prin sinusoscopie, putem întâlni mai multe aspecte de transformare ale mucoasei sinusale.Acestea sunt semne importante după care ne putem ghida tratamentul.

Astfel:

Tipul 0 - mucoasa normală, transparentă , fără secreții, cu desenul vascular în limite normale.În acest caz funcția mucociliară şi ostială sunt normale.

Indicatiile, tehnica şi obiectivele endoscopiei sinusului maxilar

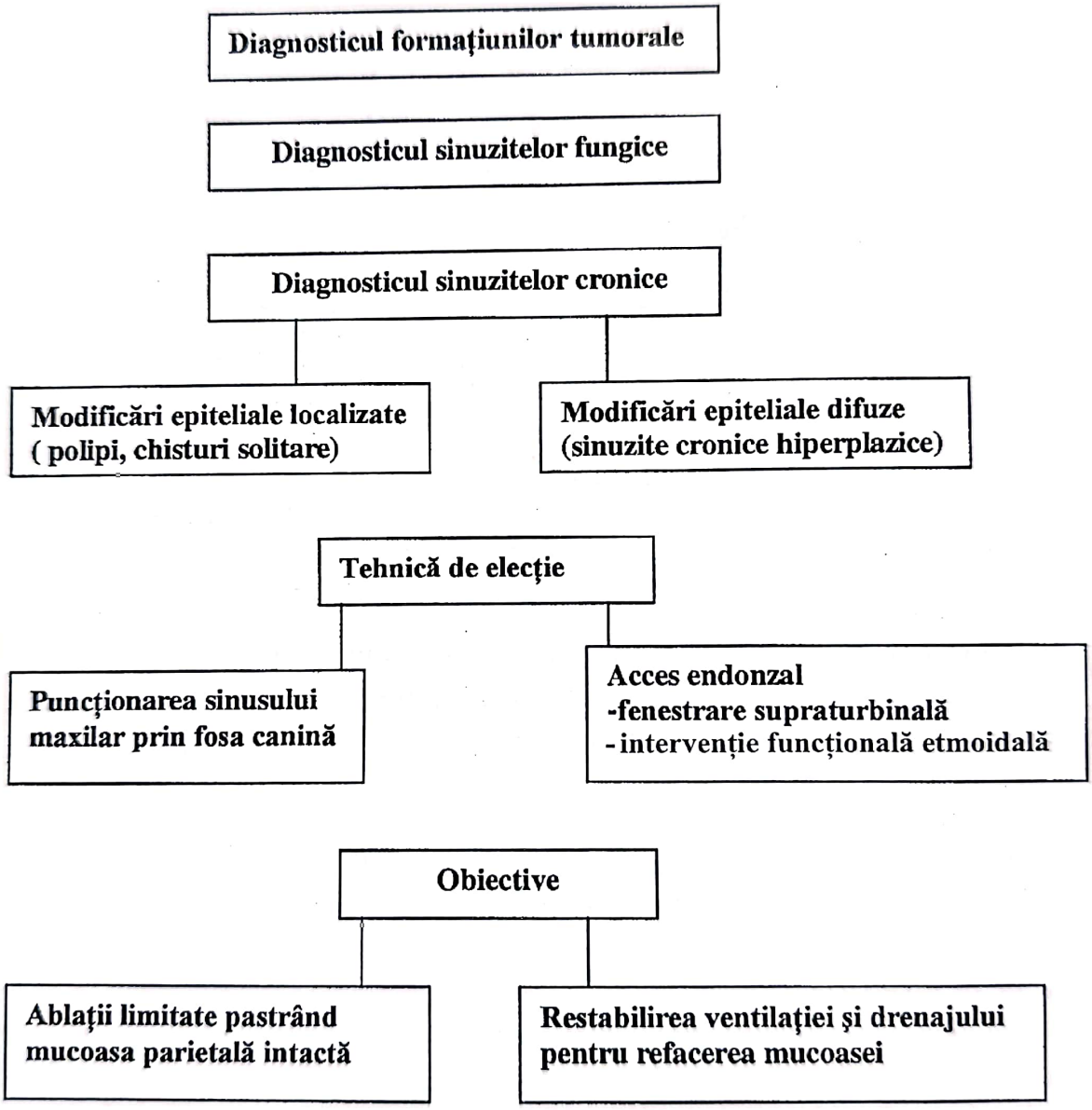

Tipul I - mucoasa cu desen vascular accentuat, usor mai,,mată»şi eventual cu secreții seroase. Necesită tratament medicamentos de restabilire a funcției mucociliare şi a celei ostiale.

Tipul II - mucoasa îngrosată, cu secreții mai consistente, desen vascular intens accentuat, dilatații chistice ale glandelor

Scanned with OKEN Scanner

submucoase şi modificări în corion. Aceste modificări răspund la tratament medicamentos sau intervenţii endoscopice minime care au drept scop repermeabilizarea zonelor tranziţionale ostiale.

Tipul III - modificări importante ale mucoasei, polipi, chiste, secreţii mucopurulente. Este tipul care cedează doar la tratament chirurgical endoscopic de tip meatatomie medie, etmoidectomie anterioară sau posterioară, etc.

Tipul IV - hiperplazii mucoase şi metăplazii, polipi organizaţi fongozităţi şi cazeum.

Rar cedează la tratament endoscopic„lărgit», radical şi relativ frecvent se ajunge la intervenţii chirurgicale clasice de tip Caldwell-Luc.

3.1.3. Examenul endoscopic al rinofaringelui

În O.R.L.-ul modern, endoscopia diagnostică nazo-sinusală şi/sau faringo-laringiana face parte din examenul de rutină efectuat de specialist.

Principii tehnice

Pentru tehnica de examinare transorală a cavumului sunt necesare endoscoape angulate (30^0, 120^0). Acestea se introduc în cavitatea bucală usor lateral stânga faţă de linia mediană tracţionând limba cu o compresa. Endoscopul depăşeşte uvula apropiindu-se cât mai mult de peretele posterior al faringelui. Prin protruzia limbii şi tracţionarea sa, spaţiul dintre palatul moale şi peretele posterior al faringelui se măreşte. În condiţii anatomice favorabile procedura este uşor de efectuat prin apăsarea limbii cu o spatulă. Anestezia locală faringiană nu este necesară în examinările de rutină, dar trebuie efectuată când se prelevează biopsii sau pentru efectuarea fotografiilor.

Pentru tehnica de examinare transnazală endoscoapele nazale obişnuite (0^0, 30^0) parcurg fosele nazale cât mai aproape de planul podelei cavităţilor nazale până la nivelul coanelor. Totdeauna este necesara anestezia locală (de contact) şi anemierea mucoasei.

Abordul transoral postrinoscopic permite obţinerea unei imagini globale a epifaringelui în timp ce abordul transnazal ajută la examinarea detaliilor (exemplu: regiunea tubară, fosetele Rosenmüller etc.).

Importanţa clinică

Endoscopia rinofaringiană diagnostică ajută la diagnosticul precoce al formaţiunilor tumorale (eventual maligne) ale regiunii.

De asemenea prezintă o valoare deosebită în evaluarea postterapeutică în timpul sau după intervenţiile chirurgicale sau pentru detectarea recidivelor tumorale.

Scanned with OKEN Scanner

Gama largă de endoscoape cu angulații diferite (30^0, 70^0, 90^0 şi 120^0) reprezintă un factor determinant în corectitudinea diagnosticului pozitiv mai ales pentru zonele în care accesul vizual direct sau indirect este dificil.

În plus dezvoltarea metodelor foto-endoscopice a facut posibilă înregistrarea caracteristicilor afecțiunii rinofaringiene excluzând descrierile subiective.

Endoscoapele flexibile reprezintă o alternativă valoroasa la endoscoapele rigide în toate cazurile. Aceste instrumente sunt folosite universal atât pentru adulți cât şi pentru copii (cu condiția anemizării mucoasei şi a unei anestezii topice de bună calitate).

Pentru examinarea de rutina a rinofaringelui trebuie folosită combinarea căilor de abord, transnazal şi transoral. De reținut că endoscoapele de 90^0şi 120^0 oferă o bună imagine de ansamblu a cavumului

Pentru studierea detaliilor anatomice recomandăm calea transnazală cu endoscoape de 0^0sau 30^0.

Folosirea epifaringoscopului descris de Ward şi Lakatos permite ajustarea dimensiunilor transoral dar nu ofera o imagine globală de aceeaşi acuratețe cu cea oferită de endoscoapele de 90^0sau 120^0.

Ca regulă, evaluarea corectă a fosetei Rosenmuller se face transnazal.

În plus, în condiții anatomice particulare - spațiu insuficient între marginea liberă a vălului palatin şi peretele posterior faringian - se poate folosi postrinoscopul cu contractor de val palatin. Peretele anterior al nazofaringelui poate fi evaluat complet folosind tehnica transnazală şi rotind endoscoapele de 30^0sau 70^0.

Vegetațiile adenoide sunt frecvent întâlnite în special la copii preşcolari. Simptomele tipice sunt obstrucția nazală bilaterală, sforăitul, pierderea apetitului, infecții ale căilor aeriene inferioare extrem de recidivante şi otite medii repetate.

Obstrucția nazală conduce la rinolalie închisă. Prezența poliadenopatiei laterocervicale completeaza tabloul clinic. Examenul endoscopic al pacientului arată blocarea nazofaringelui cu mucus şi de asemenea existența secrețiilor purulente. Orientarea topografică este dificilă datorită obstrucției cvasitotale a cavumului. Resturile adenoide situate pe bolta cavumului nu produc de obicei manifestări clinice marcante.

Tumorile benigne ale rinofaringelui sunt rare. Pot apărea variante histopatologice de papilom, adenom, fibrom, polipi sau tumori neurogenice.Totuşi mai frecvent decât acestea este fibromul nazofaringian.

Tumorile maligne sunt mai frecvente la adulți, dar pot apare la orice vârstă. Atâta timp cât tumorile sunt de dimensiuni mici şi poziționate pe peretele lateral rinofaringian, pot scăpa examenului clinic. De aceea o importanță specială trebuie acordată diferențelor de simetrie a imaginilor reflectate din nazofaringe.

Deoarece diagnosticul de certitudine este stabilit histopatologic, la orice modificare a aspectului rinofaringian trebuie prelevată o biopsie (sub anestezie locală).

Scanned with OKEN Scanner

Din punct de vedere histologic cele mai frecvente tumori nazofaringiene sunt carcinoamele epiteliului scuamos (~20% din cazuri).

Mai puțin frecvente sunt adenocarcinoamele, carcinomul adenoid chistic și sarcoamele.

Aceste tumori se dezvoltă din mucoasa și submucoasa pereților lateral și/ sau posterior ai rinofaringelui, bolta cavumului, zona peritubară și foseta Rosenmüller. Tumorile cu dezvoltare submucoasa de obicei nu sunt diagnosticate precoce.

3.2. Explorarea permeabilității nazale

Definiție : Termenul de permeabilitate nazală reprezintă o măsură a gradului de deschidere nazală și nu este echivalent cu fluxul aerian transnazal sau cu rezistența la flux. Folosirea corectă a termenului cuprinde suprafețele de secțiune transversală ale cavității nazale sau volumele de aer dintr-o regiune sau din întreaga fosă nazală.

Conform acestei definiții voi prezenta în continuare modelele de măsurare a permeabilității nazale (A). Mulți autori includ metodele de investigare a fluxului transnazal (cu sau fără înregistrări simultane ale presiunii) în cadrul metodelor de testare ale permeabilității nazale.

Valva nazală

Termenul de valvă nazală după Kern este delimitat astfel:

1. Lateral - limen nasi - relief mobil format de marginea inferioară a cartilajului triunghiular (plica vestibulului) și țesuturile moi din zona orificiului piriform;

2. Inferior - marginea inferioară a orificiului piriform;

3. Antero-medial - septul nazal la nivelul unei linii imaginare de proiecție perpendiculară a plicii vestibuli.

Unghiul sau superior - constituit între plica vestibuli și septul nazal este de 10 - 15^0

Funcțiile regiunii valvei nazale sunt:

- Determină direcția curenților aerieni;
- Constituie impreună cu valva septoturbinală un veritabil *reostat* nazal și intervine în reglarea rezistenței nazale

Explorarea regiunii valvei nazale

- Anamneza centrată pe traumatismele locale accidentale sau chirurgicale;
- Inspecția externă a nasului;
- Narinoscopia;
- Rinoscopia anterioară.

Scanned with OKEN Scanner

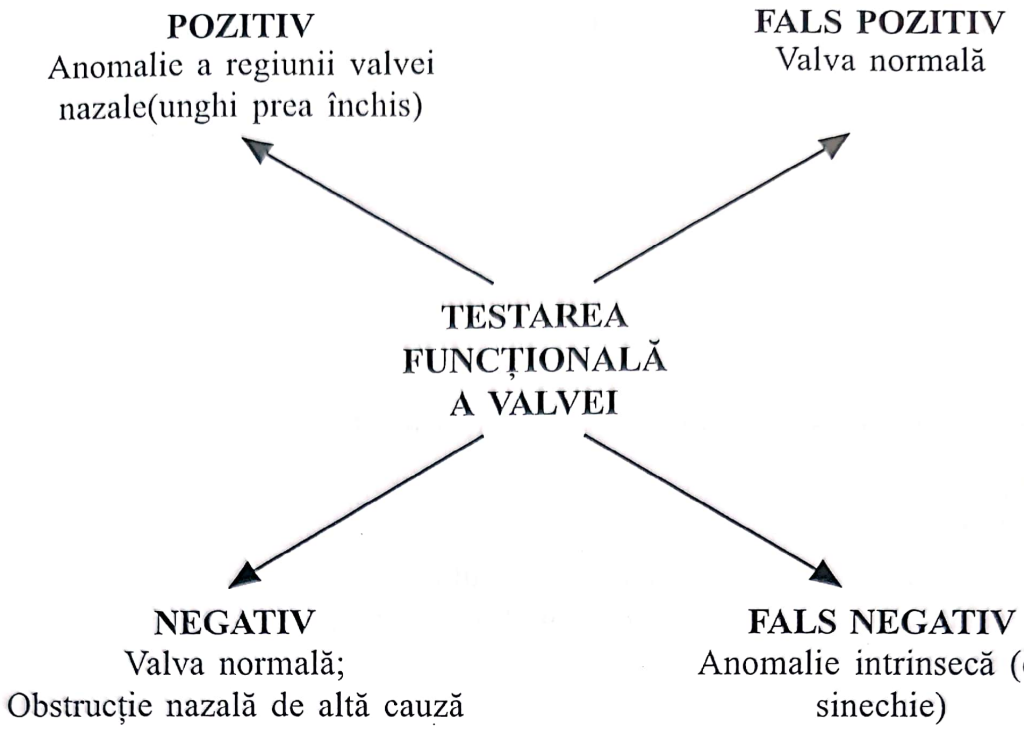

Examenul funcțional urmăreşte:

- Respirația nazală;
- Aspirarea pereților laterali (ai aripilor nazale) - uni/bilateral, cu/fără colaps alar asociat;
- Perturbarea jocului muscular - absența contracției, ritmul contracției, asincronismul ritmului respirator.

Tabelul 3.2

Metode de măsurare a permeabilității nazale şi a fluxului/rezistența la flux transnazal

A. Permeabilitatea nazală

- Tomografia computerizată;
- RMN;
- Volumetria
- Cavități închise;
- Balonaşe intranazale;
- Rinostereometria;
- Rinometria acustică.

B. Fluxul nazal sau rezistența la flux

- Rinomanometria
- Rinomanometrie anterioară activă (cavități separate);
- Rinomanometria pasivă anterioară (cavități separate);
- Nasal peak flow (debitul aerian maxim)
- Expirator;
- Inspirator;
- Alte metode.

Scanned with OKEN Scanner

Tomografia computerizată (CT) şi rezonanţa magnetică nucleara (RMN)

CT are o valoare deosebită în evaluarea preoperatorie a pacienţilor propuşi pentru chirurgie endoscopică nazo - sinusală. Atât CT cât şi RMN pot evalua foarte corect şi detaliat gradul de ocupare a foselor nazale, modificările lor de calibru,deci permeabilitatea nazală.

Volumetria

Prima descriere aparţine lui Tschalussow în 1913. Acesta a blocat orificiile anterior şi posterior ale foselor nazale şi a conectat «camera» închisă la echipamente de presiune care pot efectua înregistrări volumetrice.

Recent, o metodă similară dar mult mai sofisticată a fost pusă în practică pentru studii pe subiecţi umani.

Pentru a obţine închiderea cavităţii nazale posterior, pacientul trebuie să umfle manometrul până la 40 mbari presiune, pentru a ridica palatul moale în contact intim cu peretele faringian posterior.

Pentru experimentele pe animale, metoda devine simplă prin folosirea de balonaşe intranazale.

Rinostereometria

Este în principiu o metodă foarte simplă de investigare a modificarilor de grosime a mucoasei nazale. Echipamentul constă în microscopul chirurgical plasat pe o masa micrometrică. Pacientul este fixat ferm la microscop printr-un dispozitiv de plastic adaptat arcadei dentare.

Microscopul focalizează în suprafaţă şi, ajustându-l pe o imagine clară a feţei antero-mediale a cornetului inferior, modificările grosimii mucoasei nazale pot fi înregistrate pe o scala milimetrică.

Rinostereometria este o metodă performantă cu bună reproductibilitate pentru studiul reactivităţii nazale la histamina aplicată local intranazal.

Metoda a fost folosită în numeroase studii care au demonstrat apariţia hiperreactivităţii mucoasei nazale la voluntari sanătoşi după 4 saptămâni de tratament cu decongestionante nazale obişnuite.

Metoda nu pare a fi folositoare în studiul polipozei nazale «în situ». Dacă polipii sunt mari, probabil se mişcă prea mult, dacă sunt mici sunt poziţionaţi prea departe în cavitate. Metoda este folositoare în studiul reactivităţii cornetului inferior în cazuri de polipoză nazală.

Rinometria acustică

- Este un test static care calculează ariile de secţiune nazale şi volumele. Aceste măsurători se efectuează înainte şi după decongestie sau după tratament chirurgical

- Orice fosă nazală cu arie de secţiune mai mică de 0,05 cm^2 nu poate fi evaluată prin rinometrie acustică;

Scanned with OKEN Scanner

- O arie de secțiune mai mare de 0,15 cm^2 favorizează efectuarea rinometriei acustice. În aria 0,05 - 0,15 cm^2, ambele metode pot fi folosite.

Rinometrie		Rinometrie Acustica
< 0,05 -	0,05 cm^2-0,15cm^2	> 0,15 cm^2

Avantaje:
- asigură măsurători de o mare acuratețe
- screeningul este rapid și eficient
- se poate folosi imediat după examenul clinic de rutină
- se păstrează în bazele de date ale pacientului servind la comparații ulterioare.

Acest test este ideal pentru:
- efectuarea înregistrărilor de presiune dinamică
- explorarea consecințelor aerodinamice ale neoplasmelor, polipilor sau altor procese înlocuitoare de spațiu
- efectuarea investigațiilor pre și post operatorii
- evaluarea directă a funcției respiratorii nazale înainte și după decongestie

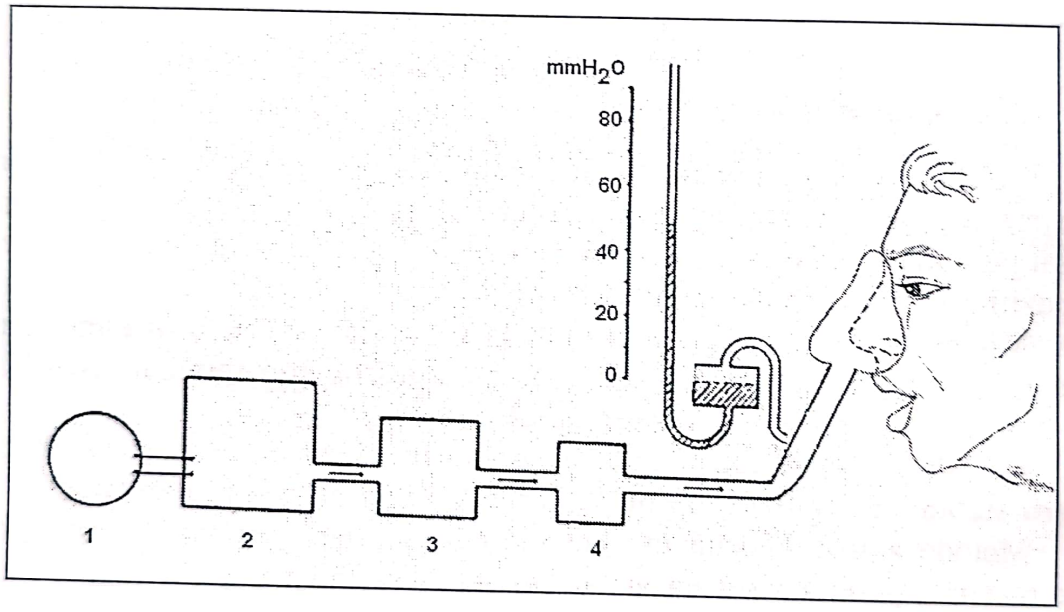

Fig 3.16. Tehnica rinomanometriei

Pentru studiul polipozei nazale, rinitelor alergice sau altor afecțiuni inflamatorii există alte mijloace mai performante. Metoda oferă un control obiectiv al chirurgiei cartilajelor și oaselor piramidei nazale. În plus, după descongestionarea adecvată a mucoasei, metoda ajută la selecția pacienților satisfăcuți de rezultatele intervenției chirurgicale funcționale în cazul deviațiilor de sept.

Majoritatea echipamentelor folosite constau dintr-o sursa de impulsuri acustice folosite pentru măsurători .Unda pulsatilă este transmisă de-a lungul tractului respirator, în special în cavitatea nazală și este reflectată înapoi datorită modificărilor ariei de secțiune transversală a cavității nazale.

Scanned with OKEN Scanner

Sunetul reflectat trece printr-un microfon într-un computer unde este procesat şi apoi prezentat ca un grafic suprafaţă/distanţă.

Fluxul de aer transnazal este de obicei măsurat cu debit aerian exprimat în litri/minut. Respiratia liniştită este studiată iniţial şi există un punct de referinţă standard la presiunea de 150 Pa.

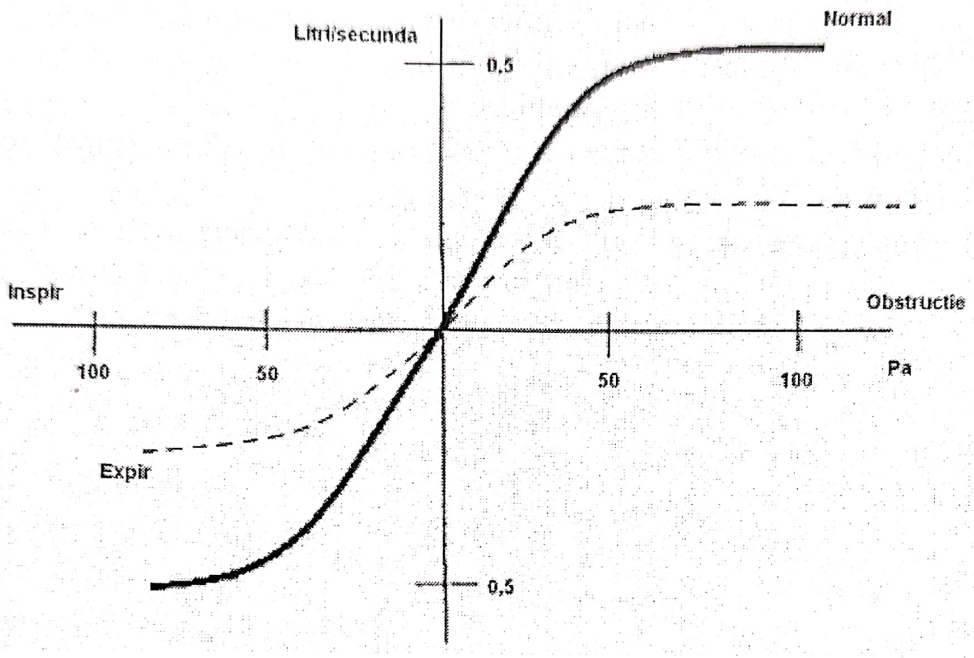

Fig 3.17. Caracteristicile respiraţiei nazale (l/sec) – după Brown

Evaluarea obstructiei nazale

Înaintea practicării rinometriei sau rinomanometriei, pacienţii vor fi solicitaţi să-şi autoevalueze gradul obstrucţiei nazale folosind o scală propusă de Kim şi Moon (VAS - visual analogue scale).

Când pacienţii nu descriu obstrucţie nazală, vor fi notaţi pe scală la «0».

Dacă pacienţii nu pot respira transnazal datorită obstrucţiei nazale complete vor fi notaţi la «10». Tuturor pacienţilor li se va solicita sa aleagă gradul obstrucţiei nazale pe această scală după 30 de minute de nebulizări cu soluţie 1% de fenilefrină (în ambele fose nazale). Diferenţele se vor calcula scăzând valorile obţinute după descongestionarea foselor din cele obţinute înainte de nebulizări.

Metoda oferă o evaluare reproductibilă, cuantificabilă a simptomelor pacienţilor, furnizând informaţii mai semnificative decât anamneza.

Primul rinomanometru acustic a fost produs şi folosit în Danemarca în 1989. Coeficientul de variabilitate în măsurători repetate saptămânal pentru mucoasa nazală descongestionată a fost de 4%. Toate studiile ulterioare au găsit diferite intervale de variabilitate în funcţie de unghiul dintre tubul producător de unde acustice şi capul pacientului.

Scanned with OKEN Scanner

Când interesul major este concentrat pe valva nazală (studierea deviațiilor septale) este foarte important ca adaptorul (piesa de legătură dintre narină şi tubul acustic) să nu deformeze zona. Ideală în astfel de cazuri este conectarea cu zona externă a narinei fără exercitarea presiunii la acest nivel.

Dacă se studiază modificările treimii posterioare a foselor nazale se va folosi un adaptor conectat cât mai aproape de zona examinată.

Sunt încă păreri contradictorii referitoare la modul cum trebuie sa respire pacientul în timpul examinării - pe nas sau pe gură - sau chiar dacă este necesară o apnee voluntară în timpul examenului.

Fauke şi Jackson au recomandat înregistrarea în timpul respirației orale la sfârşitul expirului.

Tomkinson şi Eccles au publicat o listă de erori determinate de folosirea diferitelor tehnici. Ei au găsit diferența între ariile de secțiune transversală minimă rezultate în diverşi timpi respiratori - apnee voluntară ,inspir, expir nazal

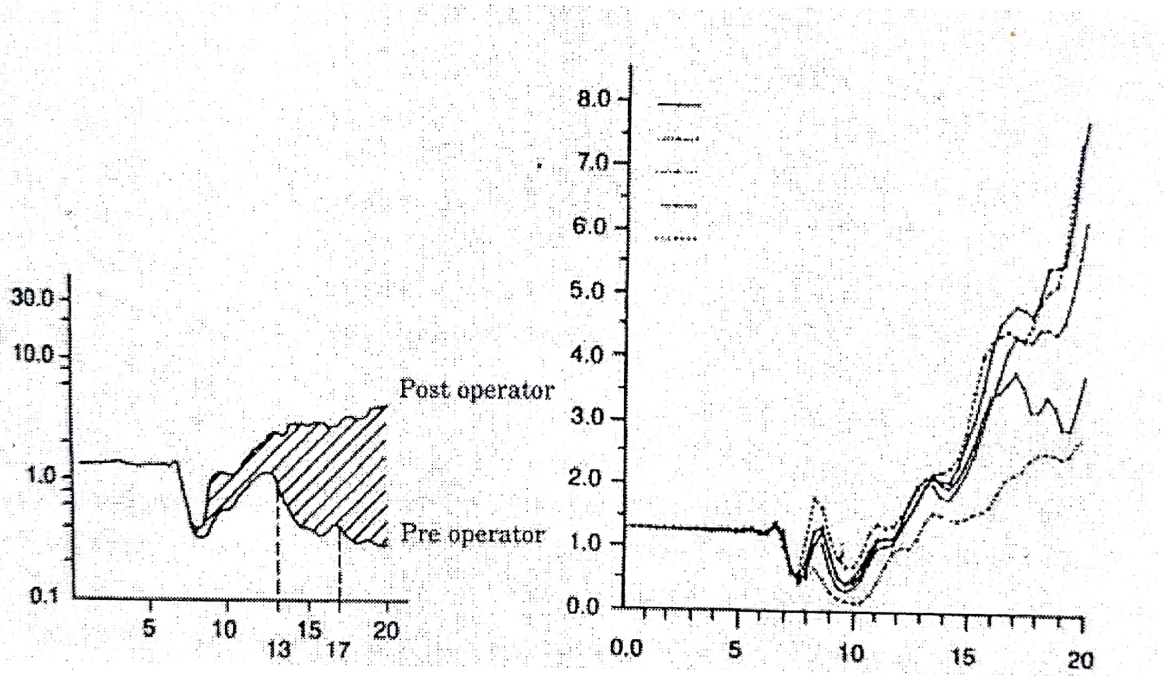

Fig 3.18. Rinomanometrie acustică – obstrucție adenoidiană şi efectul manevrelor respiratorii

Lenders a incercat sa descrie caracteristici speciale de rinometrie acustică pentru tumorile intranazale. Concluzia sa a fost că rinometria acustică nu aduce informatii suplimentare în acest caz comparativ cu cele furnizate de examenul CT sau endoscopic.

Folosirea determinărilor acustice în patologia nazo-faringiană este limitată.

În opinia majorității autorilor rinometria acustică este metoda de elecție în studiul polipozei nazale şi mai ales a rezultatelor terapeutice.

- Caracteristicile sale cele mai importante sunt rapiditatea, simplitatea şi natura neinvazivă.
- Măsurătorile se pot efectua şi la copii.Trebuie efectuate câte 3 măsurători consecutive la fiecare narină

Scanned with OKEN Scanner

Rinomanometria activă anterioară (cea mai folosită metodă rinomanometrică recomandată şi la comitetul de Standardizare al Societăţii Europene de Rinologie) înregistrează fluxul aerian transnazal şi diferenţele de presiune în respiraţia liniştită într-o fosă nazală într-un anumit moment. Mai mult de 80% din rezistenţa căii aeriene nazale este produsă în regiunea valvei nazale şi a capului cornetului nazal inferior. Aceasta este zona cea mai îngustă a fosei nazale sănătoase.

Chiar şi formaţiunile polipoide sau tumorale mari, situate posterior de aceasta regiune nu reduc aria de secţiune transversală mai puţin decât în aria valvei nazale. De aceea regiunea valvei nazale rămâne cea mai importantă şi cea mai corect examinată prin rinomanometria anterioară activă.

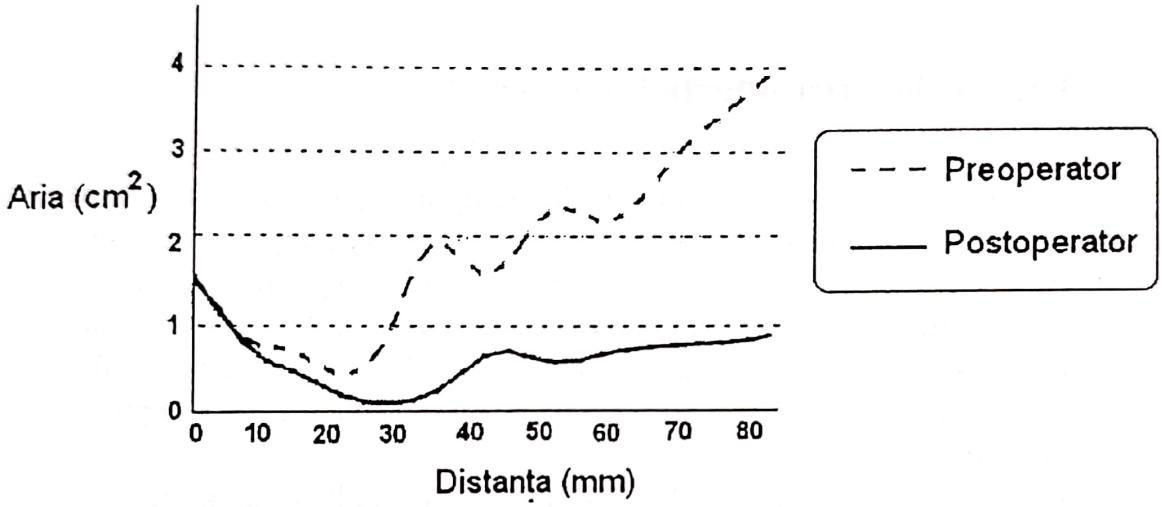

Fig. 3.19. Aspect comparativ al permeabilităţii nazale pre şi post operator (polipoza nazală)

Prin *rinomanometria posterioară*,diferenţele de flux aerian şi/sau presiune sunt înregistrate din ambele fose nazale (« total nose «- Mygind 1997) în acelaşi timp.

Rinometria anterioară pasivă (ex. când un volum de aer cunoscut este insuflat de la o sursa externă în fosele nazale şi rezistenţa la flux este înregistrată) poate fi, prin dilatarea ariei valvei nazale şi printr-un volum aerian superior celui dintr-o respiraţie obişnuită, mai folositoare decât metodele active.

Rinomanometria activă este recomandată în special urmăririi rezultatelor chirurgiei intranazale.

*Nasal Peack Flow**

Este o metodă mai atractivă decât rinomanometria deoarece este ieftină, rapidă şi uşor de executat chiar de către pacientul însuşi.

Este folositoare pentru examinări repetate iar rezultatele sunt comparabile cu rinomanometria.

---

* Din considerente de nomenclator internaţional nu voi încerca traducerea în limba română.

Scanned with OKEN Scanner

Tehnica inspiratorie este preferată celei expiratorii care produce acumulare de mucus în aparat.

Un inconvenient al tehnicii inspiratorii este colapsul vestibular. Acesta poate fi evitat instruind pacientul sa contracte activ muschii alari. Măsurătorile efectuate cu această tehnică arată că zona cea mai îngustă a foselor nazale are influență maximă asupra rezultatelor.

Alte metode

Pletismografia, oscilometria şi nasometria (măsurând «nasalanța») sunt metode descrise în literatură dar relativ puțin folosite şi foarte costisitoare comparativ cu indicațiile restrânse.

3.3. Explorarea olfacției

Funcționarea normală a analizatorului olfactiv şi gustativ joacă un rol important în nutriție şi selecția alimentelor şi de aceea este importantă pentru menținerea unei bune calități a vieții. Mirosul şi gustul se interconditionează, o tulburare a unuia dintre aceste simțuri determinând şi afectarea celuilalt.

Tulburarile olfactive sunt mai frecvente decât cele gustative datorită particularităților anatomice şi vulnerabilității morfologice a sistemului olfactiv. În plus se cunoaşte faptul că o scădere a activității olfactive este parte a procesului de îmbătrânire.

Substanțele odorante sunt absorbite în fracțiuni hidrosolubile de mucus şi reacționează cu stratul lipidic bilaminar al celulelor receptoare. Acestea determină eliberarea de K^+ şi Cl^- şi depolarizarea celulelor senzoriale (Takagi 1968).

Olfacția pare a fi mediată de proteina G care se cuplează pe receptorii din celule. Acestea interacționează cu o adenil - ciclaza specifică (tipul III) din neuroepiteliu (Bakalyar şi Reed 1990) .

S-a dovedit ca antagoniştii adrenergici şi muscarinici blochează anumite răspunsuri olfactive în neuronii receptori, în timp ce antagoniştii glutaminei nu au nici o influență.

La om olfacția are o deosebită importanță în alimentație şi sexualitate. În alimentație olfacția este importantă din două motive: recunoaşterea alimentelor şi inițierea digestiei.

Comportamentul sexual - feromonii au fost inițial descrişi la insecte iar termenul descrie substanțe chimice produse de anumite glande şi care determină atracția sexuală. Au fost descrise trei tipuri de feromoni. Nivelul de implicare în comportamentul uman este nesigur dar influența mirosului este probabil subestimată atâta vreme cât majoritatea activităților au loc la nivelul subconştientului.

Evaluarea unui pacient cu o suferință olfactivă trebuie să cuprindă următoarele investigații şi explorări:

Scanned with OKEN Scanner

1. Teste olfactive standardizate - ex.: UPSIT (University of Pensylvania Smell Identification Test).
2. Examenul clinic (anamneza + examen medical obiectiv complet).
3. Teste hematologice (hematocrit, hemograma, uree, creatinina, glicemie, VSH, cozinofilie sanguină, nivel deIgE).
4. Examen clinic ORL.
5. Examen neurologic.
6. Examen psihiatric.
7. Biopsie din mucoasa olfactivă.
8. Endoscopie nazală.
9. Investigarea funcției tiroidiene.
10. Imagistica cranio-facială
11. EEG
12. Determinarea tipului unor substanțe chimice, droguri sau medicamente în sânge.
13. Rinomanometria
14. Potențiale evocate olfactive
15. Olfactometria

Cauzele cele mai frecvente ale tulburărilor olfactive sunt:

- Infecțiile tractului respirator superior
- Administrarea unor medicamente toxice pentru mucoasa olfactivă- antidepresive, anticonvulsivante, antipsihotice, antihipertensive, antilipidice, antiparkinsoniene.
- Afecțiuni acute sau cronice rinosinuzale.
- Depresii.
- Hipotiroidism.
- Afectarea inflamatorie, tumorală sau traumatică a nervilor priferici ai olfacției.
- Deficiența de oligoelemente (Zn).

Senzațiile olfactive

Senzațiile olfactive constituie efectul acțiunii substanțelor odorante asupra organului olfactiv. În mecanismul senzației olfactive trebuie să discutăm rolurile: substanței odorante, al curentului de aer odoriferant, al mucusului olfactiv, precum și al centrilor de olfacție, iar în final despre senzațiile de miros ca rezultat al acțiunii pe diferiți receptori.

Rolul substanțelor odorante constă în a emite, la scara moleculară, particule olfactive prin iradiere. Difuziunea centrifugă este cu atât mai intensă, cu cât corpul odorant se volatilizează mai ușor, în funcție de: temperatura optimă de emisiune, starea higrometrică optimă, precum și de celelalte caracteristici fizice și chimice ale acestuia. Substanțele odorante ajung în legatură cu mucoasa olfactivă prin jetul inspirat sub formă de vapori, picături mici de apă sau praf.

Scanned with OKEN Scanner

În funcție de substanțele odorante, senzațiile olfactive sunt absolut diferite, așa de exemplu,dacă mirosul de lamâie sau cel de vanilină provoacă senzații olfactive pure, soluția de amoniac sau cea de formol prezintă în plus înțepături în nas, care se pot transforma într-o senzație dureroasa.

Rolul curentului de aer odoriferant este de a transporta particulele odorante la nivelul mucusului olfactiv şi al terminațiilor senzoriale ale organului olfactiv. Aerului odorant se recunosc două feluri de proprietăți:unele statice, dependente de temperatura ambiantă şi starea higrometrică, iar altele dinamice, care sunt datorate aspirației pulmonare. Fenomenul inspirator prezintă importanță în întregul său circuit, însă mai ales în regiunea olfactivă, unde apar fenomenele de conducție şi acomodare.

Aerul inspirat, ajuns pe capul cornetului inferior, este orientat fie către zona respiratorie, fie către cea olfactivă,care este organul colector al simțurilor.

Determinarea direcției de propagare a jetului de aer în cavitatea nazală s-a facut experimental, cu bucățele mici de hârtie de turnesol, care se lipesc în diferite zone ale foselor nazale, după care se inspiră vapori de amoniac. Albăstrirea hârtiilor de turnesol ne arată că jetul de aer ce conține vapori de amoniac a trecut prin zona respectivă. Aceste experiențe au scos în evidență faptul că la inhalarea aerului, acesta circulă până în partea superioară a foselor nazale.

Într-o respirație liniştită, aerul ajunge în zona olfactivă prin difuzie, pe când într-o inspirație forțată are loc, pe lângă strâmtorarea orificiilor nazale prin arpile nasului, crearea unor curenți de aer puternici, care modifică direcția jetului acestuia. În timpul unei inspirații, pătrund în nas 25 - 30 $cm.^3$ de aer din care numai o mică parte ajunge în partea- superioară a nasului, fapt caracterizat prin aceea că într-o respirație liniştită, senzațiile de miros sunt mai slabe decât în cazul mirosului direct.

Senzațiile olfactive apar în inspirație şi se termină în expirație, fiind intermitente. Dacă mirosul s-ar face numai prin difuziune,ar avea o apariție lentă, cu păstrarea mai mult timp a senzației.

În ceea ce priveşte substanțele odorante din alimentele ajunse în cavitatea bucală, acestea pătrund prin coane în partea superioară a foselor nazale, împreună cu aerul expirat. Actul reflex al deglutiției, care nu lasă hrana să pătrundă în căile respiratorii, creează cele mai bune condiții în acest sens. Îndată ce alimentele intră în esofag respirația se normalizează, apare o expirație energică, iar aerul împreună cu vaporii odoranți pătrunde din cavitatea bucală în cea nazală şi,atunci,se simte aroma mâncării sau băuturii. Totuşi, efectul substanței odorante în expirație este de 3-4 ori mai redus ca în inspirație (Gamaiunov). Autorul a facut experiențe pe câini, obişnuiți cu reflexe la tinctura de valeriană, nitrobenzen, camfor şi ulei de anis. Vaporii odoranți au fost introduşi în traheea animalului printr-o canulă, iar printr-un sistem de clape, se asigura pătrunderea vaporilor în nas, fie în inspirație, fie în expirație.

Scanned with OKEN Scanner

Rolul mucusului în producerea senzațiilor olfactive constă în sensibilizarea particulelor odorante, permițând reacții chimice în care intervin, esențial, fenomenele de oxido-reducere.

Aceste reacții specifice fiecărei substanțe odorante la nivelul mucoasei olfactive, vor influența celulele senzoriale, care devin producătoare de influx. Totodată, mucusul care este în legătură cu troficitatea mucoasei olfactive, intervine în solubilitatea substanțelor odorante fie direct cu ajutorul fenomenelor de absorbție fie prin combinații chimice. Acest principiu privind importanța solubilității este aplicat în tehnica farmaceutică, pentru a modifica intensitatea odorantului. Stimulul olfactiv apare ca rezultat al modificărilor fizice şi mai ales chimice de la nivelul mucusului şi al agregatelor miceliene dar şi al modificărilor de încărcătură electrică, fiind un fenomen particular complex, iar rezultatul este în legătură cu intensitatea stimulului. Aşa de exemplu, stimulii pot să nu excite nici un receptor sau să-l excite foarte slab şi atunci nu rezultă nici o senzație. Alteori când stimulii interesează receptorii într-un grad foarte mic, se ajunge la pragul de recunoaştere corespunzător unei impresii olfactive vagi, pe care o numim MoP sau minimum de olfacție perceptibil, studiat în probele mononarinare şi CoP sau coeficientul olfactiv perceptibil, studiat în probele binarinare. Diminuarea radicalilor sulfo-cianici în mucusul nazal, ce se produce după Hennebert în primii timpi ai senzației olfactive este legată în parte de apariția oboselii organului olfactiv. Elsberg a arătat în legătură cu examenul olfactometric că oboseala olfactivă permite punerea în evidență a leziunilor centrale ale tractului olfactiv sau ale organelor vecine. Oboseala olfactivă este specifică pentru fiecare substanță şi durează normal 20-25 sec după senzație, fapt ce impune ca măsurătorile succesive de acuitate să înceapă din momentul în care subiectul încearcă o senzație timp de 30 secunde.

Rolul centrilor olfactivi şi al cortexului

În integrarea senzației olfactive intervin numeroase fenomene reflexe şi/ sau psihice, în legătură printre altele cu educația subiectului, memoria lui olfactivă etc. Din acest fapt rezultă variațiile individuale observate în olfactometrie, care au relație evidentă cu centrii superiori olfactivi. În ceea ce priveşte probele de oboseală, acestea nu ne ajută să obținem decât câteva date insuficiente despre aceste structuri superioare

Senzațiile de miros ca rezultat al acțiunii pe diferiți receptori.

Problema dacă un element odorant poate provoca o senzație olfactivă pură sau mixtă se rezolvă prin cercetarea acestor senzații la persoane cu tulburări ale nervilor olfactivi, trigemeni şi gustativi.

Este semnalat de mai mulți ani că pragurile de excitare ale nervilor olfactiv, trigemen şi gustativi nu sunt identici. Aşa de exemplu, pentru o bună parte din substanțe, excitația asupra nervului olfactiv este cu mult mai slabă decât cea asupra nervilor trigemeni şi gustativi.

Scanned with OKEN Scanner

Limitele diferențierilor olfactive

Deşi nu există o scară a intensității mirosului totuşi putem vorbi de mirosuri puternice şi slabe. Aşa,de exemplu, mirosul uleiului de lamâie sau mirosul camforului în cazul saturației aerului cu vaporii lor pot fi caracterizați ca mirosuri puternice, pe când mirosul vaniliei în condiții identice este etichetat ca slab.

Intensitatea senzației olfactive se modifică la schimbarea concentrației vaporilor de substanță odorantă şi ea nu poate depăşi o anumită valoare.

Noțiunea de prag arată faptul că senzația apare deasupra unei limite care variază pentru fiecare substanță. Pragul olfactiv reprezintă limita eficienței mirosului corespunzătoare celei mai mici cantități de substanță odorantă capabilă să declanşeze un stimul perceptibil.

Cu ajutorul examenului olfactometric putem defini:

- pragul perceperii ce reprezintă suma milimetrilor la care se constată începutul unui miros fără să fie identificat;
- pragul identificării corespunzător sumei milimetrilor la care substanța odorantă este recunoscută;
- pragul distingerii care indică cu cât trebuie mărită puterea mirosului al doilea, astfel ca să fie posibilă distingerea celor două mirosuri.

Adaptarea olfactivă

Se cunoaşte faptul că omul nu sesizează mirosul hainelor pe care le îmbracă zilnic sau al aceluiaşi parfum folosit permanent. Mai mult, la intrarea într-o cameră unde simte un miros, se obişnuieşte cu acesta şi după un timp nu-l mai simte.

Adaptarea olfactivă permite ca într-un timp relativ scurt, omul să suporte mai uşor sau să înceteze chiar de a simți mirosuri neplăcute şi aceasta cu atât mai repede cu cât mirosul este mai puternic. În acest timp sensibilitatea olfactivă rămâne, însă intactă pentru alte mirosuri. Mai mult, Elsberg a observat că excitarea îndelungată cu substanțe mirositoare a unei fose nazale produce după un timp o adaptare şi pentru partea opusă.

Ca şi la gust, putem deosebi o adaptare *omogenă* şi alta *heterogenă*, prima reprezentând modificarea sensibilității față de aceeaşi substanță odorantă care acționează asupra receptorilor olfactivi, iar cea de a doua față de alte substanțe. În ambele situații se evidențiază procesul de diminuare a sensibilității în timpul acțiunii substanței şi revenirea acestei sensibilități după încetarea acțiunii ei.

În cercetarea adaptării omogene trebuie să ținem seama de faptul că acțiunea excitantului nu poate fi continuă întrucât vaporii substanțelor odorante pătrund în nas numai în timpul inspirației, aproximativ în două secunde. Imediat după inspirație începe faza de expirație şi pauza respiratorie în timpul căreia excitația receptorilor olfactivi se întrerupe. Totuşi, slăbirea sensibilității este evidentă. Senzația olfactivă a multor substanțe poate dispărea complet după un timp relativ scurt, pe când pentru alte substanțe este nevoie de un timp mai lung.

Scanned with OKEN Scanner

Cercetarea procesului de adaptare, efectuată cu ajutorul olfactometrului, prezintă unele rezultate mai concludente față de alte metode utilizate.

Sensibilizarea olfactivă

Variațiile sensibilității olfactive pentru aceleași substanțe odorante și la același individ sunt în raport cu factorii externi ca: umiditatea, temperatura, presiunea atmosferica etc., dar și cu factorii interni, fiziologici (graviditate, alăptare) și patologici (afecțiuni endocrine, ale căilor olfactive etc.).

Studiindu-se sensibilitatea modificărilor olfactive sub influența excitațiilor adecvate, se poate constata că, în anumite condiții apare un proces de sensibilizare a acestui organ.

3.3.1. Olfactometria

Scopul olfactometriei este acela de a caracteriza olfacția individului în condițiile metodelor clinice, având să definească separat doi parametri: pragul și discriminarea olfactivă.

Pragul olfactiv corespunde celei mai mici cantități de substanță odorantă percepută. Este greu de stabilit, deoarece depinde pe de o parte de fiecare caz, de atenție, obișnuință, saturația substanței odorante etc., iar, pe de alta parte, de mediul ambiant adică de temperatura, starea higrometrică etc.În plus au importanță oboseala și obișnuința.

Discriminarea olfactivă este în legătură cu parametrul timp și este necesară o anumită cantitate odorivectoare pentru atingerea pragului de discriminare. Pentru a ajunge la acest răspuns calitativ al organului olfactiv, intervine în primul rând memoria olfactivă care poate fi educată (bucătari, parfumeuri, degustători etc.).

Dacă olfactometria obiectivă nu a intrat încă în practica medicală curentă, cea subiectivă poate fi considerată ca o metodă clinică. Așa de exemplu, olfactometria subiectivă cantitativă are ca scop sa determine pragul mirosului, pe când cea calitativă stabilește valoarea discriminării și se bazează pe memoria olfactivă, revelând deficitele olfactive parțiale.

Olfactometria clinică evidențiază în rinologie deficite olfactive cantitative ca anosmiile și hiposmiile.

În neurologie se evidențiază deficite cantitative în meningioamele olfactive, în glioamele olfactive, în tumorile liniei mediane, cordoame și tumorile mari hipofizare Deficite calitative putem diagnostica în epilepsia temporală și halucinațiile olfactive. Anumite halucinații olfactive sunt simptomatice pentru tumori cerebrale (mai ales temporale), boli nervoase (epilepsie) sau psihice (psihoza halucinatorie, schizofrenie).

În endocrinologie, întâlnim tulburări calitative în hipogonadismul masculin și feminin(amenoree primitivă, sindromul Klinefelter etc.).

Scanned with OKEN Scanner

Extinderea olfactometriei în practica medicala a contribuit la o semiologie mai precisa în legătură cu patologia olfacției.

Olfactometria calitativă

Examenul calitativ este esențial în determinarea discriminării și memoriei olfactive. De aceea, substanțele odorante utilizate trebuie sa prezinte următoarele caracteristici: sa fie stabile, bine definite, neabsorbabile, comercializabile, și deci ușor de găsit, cunoscute și deci ușor de recunoscut, precum și agreabile.

Substanțele odorante utilizate în examenul calitativ pot fi de 4 feluri:

- plăcute,
- puternice,
- neplăcute
- grețoase.

Se pot utiliza și substanțele fără miros, ca apa, pentru a servi de control.

Guillot M. și Azemar R., recomandă următorii stimuli: alcool feniletilic pur (miros de roze); cincol pur (miros de gomenol); linalol pur (miros de floare); metilionona 1/10 (miros de violetă); isoeugenol 1/50(miros de garoafe); cumarina 1/10 (miros de fân cosit); vanilina 1/50 (miros de vanilie); timol 1/50 (miros de thim); anetol 1/10 (miros de anis).

În practica medicală curentă, cercetarea câmpului olfactiv se face dând bolnavului să miroasă și să recunoască diferitele substanțe separat cu fiecare narină, prin comprimarea celeilalte cu degetul, și cu ochii închiși. În acest scop putem prefera ulei de eucalipt, de lavanda, de vanilie, esența de migdale. În lipsa acestor substanțe se poate utiliza un tub de pastă de dinți, un pachet de țigări, coaja de lămâie, de portocale etc. Este bine să se evite totdeauna substanțele care excită trigemenul ca mentolul, camforul, acidul acetic și amoniacul, precum și cele care stimulează nervul glosofaringian, dând senzații gustative, ca de exemplu cloroformul și piridina.

Aspectele arătate impun ca în olfactometria calitativă să se utilizeze substanțele odorante stabile al căror volum molecular poate fi dozat, mirosuri simple pe baza de produse naturale(esența de trandafir, lavandă etc.) și să se respecte condițiile privind modul de practicare a examenului și de evitare a oboselii olfactive. În acest sens, explorarea calitativă a olfacției se face cu ajutorul substanțelor odorante fundamentale, care pot fi recunoscute de către obiect, așezându-se înaintea fiecărei nări a acestuia substanțele chimice respective sau soluțiile lor, dinainte cunoscute.

Examenul olfactometric calitativ se mărginește la măsurarea pragului olfactiv și la evaluarea importanței oboselii olfactive..

Rezultatele probelor de acuitate olfactivă calitativă se pun în evidență fie prin măsurarea globală, fie prin cea a calității organului olfactiv. Măsurarea globală constă în aceea că subiectul respiră diverse substanțe odorante cunoscute

Scanned with OKEN Scanner

şi trebuie să le recunoască, fără a se face o măsurătoare cantitativă ci numai o apreciere asupra senzaţiei olfactive. Totodată se poate defini un oarecare grad de parosmie şi cacosmie. Aşa,de exemplu, pacientul poate să atribuie citralului un miros de portocală iar în concentraţii crescânde, un miros de cloroform, oţet, amoniac sau chiar un miros respingător.

În ceea ce priveşte măsurarea calităţii organului olfactiv, se poate aprecia în patologie gradul de parosmie sau cacosmie, care este în raport cu mărimea stimulului olfactiv. Deşi din punct de vedere fiziologic este o probă de finețe, aprecierea olfacţiei unui subiect trebuie asociată şi cu măsurarea cantitativă.

Olfactometria cantitativă apreciază gradul acuităţii olfactive pentru diverse mirosuri. Ea se exprimă în unităţi de măsură numite olfacţii şi se măsoară cu diverse aparate.

Aceste aparate măsoară acuitatea olfactivă fie în funcţie de natura stimulului odorant, fie de incitaţia olfactivă corespunzând gradului de ionizare a unui gaz halogenat.

Nu voi insista asupra acestor metode, unele de interes istoric, care oricum nu se folosesc de rutină în activitatea curentă.

Olfactometria obiectivă

Utilizând testele de sinceritate clasice, măsurarea reacţiilor electrodermice (reflexele psihogalvanice şi psihovoltaice), electroencefalografia olfactivă, precum şi înregistrarea simultană a R.P.G. şi E.E.G., olfactometria obiectivă are scopul de a ne informa asupra funcţiei olfactive a subiectului, fără a face apel la cooperarea sa.

Testele de sinceritate clasice nu oferă relaţii importante pentru un examen de bună calitate.

Alte teste sunt *-măsurarea reacţiilor electrodermice, studiul reflexului psihogalvanic şi psihovoltaic* care însă nu servesc unui examen diagnostic clinic modern ci doar cercetărilor de laborator.

Electroencefalografia olfactivă ne arată modificările activităţii electrice cerebrale la stimuli olfactivi. Unul din elementele caracteristice ale traseului E.E.G.normal este existenţa unui «ritm de repaus» cu frecvenţa constantă. Oprirea unei excitaţii senzoriale se traduce printr-o desincronizare a acestui ritm de repaus, antrenând o aplatizare a traseului. Aceste determinări îsi păstrează o importanţă oarecare în expertiza medico-legală bazată pe reacţia de oprire.

Teste obiective

Uneori clinici sau colecţive de cercetători folosesc propriile teste de evaluare obiectivă a olfacţiei.

Astfel testul UPSIT-University of Pensylvania Smell Identification Test reprezintă o explorare ce constă în completarea unui chestionar de tip «multiple choice» cu 4 variante de răspuns de către pacientul căruia i se dau să miroasă 40 de substanţe odorante pe rând. Acesta trebuie sa identifice corect un minim stabilit de substanţe din lista celor 40.

Scanned with OKEN Scanner

Există o bună corelație între UPSIT și alte teste funcționale olfactive cum ar fi: testul pragului olfactometric Toyoda și Takagi sau testul de identificare a mirosurilor al lui Cain.

Scorurile de diagnostic ale UPSIT

	Barbati	*Femei*
Normal	34-40	35-40
Hiposmia	20-33	20-34
Anosmia	6-19	6-19

Alte teste disponibile sunt așa numitele "Sniffin Sticks" test. Acest test conține 3 subteste diferite-pragul olfactiv, pragul discriminării olfactive și identificarea mirosului. În clinicile vest-europene sunt foarte folosite și se comunică rezultate încurajatoare inclusiv în ceea ce privește studiile comparative.

3.3.2. Potențialele evocate olfactive

Reprezintă o metodă folositoare de olfactometrie electrofiziologică. Chiar dacă electrofiziologia olfactometrică nu este folosită pe o scară la fel de largă precum audiometria ea este deosebit de utilă. Metoda constă în stimularea electrică pulsatilă (2mA ,0,5 ms) la nivelul mucoasei olfactive și înregistrarea potențialelor evocate la nivelul scalpului.

Aplicarea substanțelor odorante se face sub forma de aerosoli iar potențialele evocate se culeg după legea mediilor

Potențialele evocate constau într-o sucesiune de componente,fiecare componentă reflectând un stadiu diferit al procesării mirosului.Primul complex (N_1 / P_2) depinde de intensitatea substanței odorante și de gradul de atenție al subiectului, în timp ce al doilea complex depinde de evaluarea subiectivă a stimulului. Peakul negativ cu deflexiunea cea mai mare pare a fi cel bulbar. Când pacienții sunt stimulați prin aplicarea unui curent electric la nivelul mucoasei olfactive, nu a apărut nici o senzație de miros, chiar în condițiile în care potențiale evocate au fost înregistrate.

Potențialele evocate se înregistreaza de obicei doar atunci când electrodul de stimulare se găsește plasat în șanțul (fanta) olfactiv. Dacă electrodul este plasat în afara șantului olfactiv stimularea produce durere.

3.4. Metode de examinare ale funcției mucociliare

3.4.1. Clearance-ul nazal mucociliar

Este un test simplu, poate fi practicat prin plasarea unei tablete de 0,5mm de zaharină la 1cm de capul cornetului inferior și măsurarea timpului scurs până pacientul percepe gustul dulce al substanței (Andersen 1974).

În mod normal această perioadă de timp este de 30 min.

Dacă perioada de timp depășește 60 min,fie se repetă testarea, fie se diagnostichează în contextul suferinței clinice o disfuncționalitate a covorului rulant mucociliar

Scanned with OKEN Scanner

3.4.2. Frecvența mișcărilor cililor

Când testul la zaharină arată valori crescute peste 60 min, .sau când suspicionăm anomalii ciliare, există posibilitatea examinării directe a cililor.

Se prevalează cu ajutorul unei perii de citologie bronhoscopică un eșantion din mucoasa nazală care se examinează la microscopul cu contrast de fază cu celule fotometrice (Rutland 1982).

Frecvența miscărilor ciliare poate fi măsurată cu un eșantion în timp real și se exprimă în Hertzi (Hz).

Valorile normale la nivelul cornetului inferior sunt 12-15Hz. Această tehnica este posibilă în foarte puține centre ultraspecializate.

3.4.3. Microscopia electronică

Dacă clearance-ul nazo-muco-ciliar și frecvența miscării cililor sunt anormale (ca valori determinate), se vor prevala eșantioane prin periaj citologic sau biopsie. Acestea se examinează la microscopul electronic pentru a putea detecta anomalii precum diskinezia ciliara primară.

3.4.4. Scintigrafia seriată

Reprezintă o metodă sensibilă de vizualizare a clearence-ului muco-ciliar sinusal. Diagnosticul funcțional permite studierea distrugerilor «aparatului» mucociliar. Postoperator evaluează obiectiv stadiul de refacere a mucoasei nazale și contribuie la decizia terapeutică în cazul pacienților cu dificultăți de cicatrizare sau rezistență la tratament.

Examinarea durează 30 min la camera gamma, unde se studiază cleareance-ul muco-ciliar al coloidului de sulfură de technețiu 99 de la sinusul maxilar și etmoidal pe peretele lateral nazal spre rinofaringe.

3.5. Explorarea bacteriologică și citologică

Parte integrantă a unui diagnostic corect și rapid și al unui tratament țintit, examenul secrețiilor nazale trebuie să țină cont de câteva elemente.

Astfel de la indicarea analizei și până la primirea rezultatului se succed o serie de etape care de multe ori sunt minimalizate sau necontrolate și pot genera erori grave.

- *recoltarea produselor patologice* se face diferențiat în funcție de produs folosind ansa, pipeta Pasteur, tampon, seringa, dispozitive cu circuit închis (ex.hemoculturi). Manevrele de recoltare trebuie să se facă în mod corect iar produsul să fie reprezentativ pentru ceea ce se urmărește.

- *transportul și conservarea produselor patologice* se face într-un conținător corespunzator și steril, însoțit de buletinul de cerere al analizei, cât mai repede posibil și cu multă grijă ca produsul să nu fie contaminat sau deteriorat. Dopurile

Scanned with OKEN Scanner

de vată de la eprubetă să nu se ude pentru că mijlocesc infecții în ambele sensuri.

Dacă produsul este în cantitate mică se va evita uscarea lui fie realizând o atmosferă umedă în conținător, fie umezind tamponul în prealabil cu ser fiziologic steril. De multe ori este necesară recoltarea și însămânțarea direct la patul bolnavului (ex.hemocultura) sau însămânțarea pentru anaerobi, izolarea de streptococi beta-hemolitici, meningococi, Haemopfilus Influenzae pe medii adecvate și incubate la 35-37^0 C. Dacă nu există un termostat, transportul se face sub un recipient ermetic închis la temperatura corpului. Când nu se pot realiza aceste condiții, transportul se face la temperatura ambientului pe bulion nutritiv sau anaerob.

Măsuri speciale se iau pentru izolarea bacteriilor anaerobe, care în contact cu aerul atmosferic se pot distruge în câteva minute. La îndemâna oricui se află o seringă din care se golește aerul, se aspiră produsul patologic iar vârful acului se înfinge într-un dop de cauciuc. Într-un produs purulent anaerobii supraviețuiesc mai mult.

Transportul produsului patologic nativ și conservarea timp de 1-2 ore la temperatura ambientă trebuie evitată cât mai mult posibil mai ales vara. Rezultatele sunt inferioare.

Transportul la cald-recipientul cu produsele însămânțate sau ca atare se cufundă într-un vas cu apă caldă la 37^0 sau bine închis la temperatura corpului. Permite izolarea unor germeni sensibili la rece: Gonococi, Meningococi, Haemophilus Influenzae, Bordetella Pertussis.

Produsele pluricontaminate pot fi conservate la +4^0, dacă prelucrarea lor nu se poate face decât după câteva ore. La această temperatură multiplicarea lor nu se face sau se face lent, se împiedica astfel concurența microbiană și se păstrează nemodificată proporția între germeni. Acolo unde se impune (anaerobi), se fac frotiuri direct la patul bolnavului,care se fixează la căldură și se trimit la laborator imediat după uscare în cutii sau învelite în hârtie.

Fixarea frotiurilor: după uscare se fixează prin trecerea de 2-3 ori prin flacără (cu preparatul în sus) controlându-se intensitatea încălzirii; lama se încearcă cu dosul mâinii.

Recoltările pentru analize se fac diferențiat în funcție de produs și de manifestările prezentate de bolnav și au ca obiect:

- diferențierea între infecțiile virale și cele bacteriene.
- evidențierea (sau eliminarea) principalelor bacterii, de regulă patogene și diferențierea purtătorilor.
- argumentarea cantitativă și proportională pentru incriminarea unor bacterii oportuniste.

Secreția nazală se recoltează diferit în funcție de locul leziunii și de scopul urmărit. Se folosește tamponul lung ușor încurbat.

Pentru starea de portaj se introduce tamponul în fosele nazale și se rotește ușor pentru a desprinde secreția. În cazul leziunilor din vestibulul nazal, se

Scanned with OKEN Scanner

ridică lobulul nazal cu policele mâinii, restul palmei se sprijină pe fruntea bolnavului, se îndreaptă fasciculul de lumină în dreptul leziunii şi se recoltează cu tamponul. Pentru leziunile din fosele nazale recoltarea se face de medicul specialist cu speculul nazal prin rinoscopie anterioară orizontală sau oblică pentru evidenţierea planşeului foselor nazale, meatului inferior şi mijlociu, cornetului inferior şi mijlociu. Se recoltează de obicei un tampon iar în cazul suspiciunii de purtător difteric două tampoane (unul pentru frotiu şi altul pentru însămânţarea pe mediul de cultură).

Din secreţia nazală se practică rinocitodiagnosticul pentru rinitele alergice sau virale: se prelevează celule epiteliale şi limfocite cu ajutorul unei lamele de plastic de 5-6 mm lăţime şi 100 mm lungime care se introduce în nas şi se aplică pe coane (de la sept către exterior). Se realizează un frotiu care este lăsat să se usuce,apoi fixat cu alcool metilic 2-3 min şi colorat apoi cu soluţie Giemsa 30 min. Se examinează cu imersie. În rinitele alergice apar eozinofile în proporţii variate precum şi granulaţii eozinofile pe celulele epiteliale, în funcţie de intensitatea răspunsului organismului la alergeni. Pentru diagnosticul de gripă soluţia colorantă este compusă din soluţie alcoolică saturată de fuxină bazică şi albastru de metil. Se evidenţiază astfel incluziuni roşii amorfe în citoplasma celulelor epiteliale şi în leucocite.

Interpretarea rezultatului examenului secreţiei nazale este mai simplă. În mod normal întâlnim Stafilococi albi (ocazional şi aurii), difteromorfi şi mai rar Streptococi hemolitici, Enterococi, Moraxella, Branhamella şi Acinetobacter.

Patologic găsim:

- Stafilococi coagulazo+, Streptococi beta-hemolitici în furunculoze şi foliculite.
- Stafilococi coagulazo+, pneumococi, Haemophillus, Neisseria Meningitidis în rinite virale suprainfectate
- Grupul Klebsiella şi Enterobacter în boli cronice
- Enterococi, Pseudomonas, Acinetobacter la copii şi nou-născuţi ca o localizare în cadrul unei boli generale.

Trebuie insistat asupra recoltării secreţiilor patologice în cazul rinosinuzitelor, direct din meatul nazal mijlociu. Recoltarea secreţiilor în sinuzitele maxilare se poate efectua prin sinusoscopie. Dacă urmărim diagnosticul bacteriologic al celorlalte forme de sinuzite, vom putea recolta secreţii în timpul actului chirurgical din labirintul etmoidal, din recesul frontonazal sau sfeno-etmoidal.

In ceea ce priveste diagnosticul corect al EFRS (Eosinophilic Fungal Rhinosinusitis) recoltarea în condiţiile standard impuse de Mayo Clinic este esenţială, dar şi prelucrarea prin centrifugare după tratarea chimică. În acest mod concentraţia de fungi creşte în materialul de examinat şi dacă beneficiem şi de medii specifice vom putea face şi o identificare corectă a speciei. Toate aceste detalii se vor discuta amănunţit la capitolul respectiv.

Scanned with OKEN Scanner

3.6. Alte metode de explorare folosite în patologia rinosinusală

3.6.1. Ultrasonografia

Ultrasonografia este o metodă de rutină în gama investigațiilor paraclinice ale afecțiunilor sinusale. Este o metodă neinvazivă, care nu utilizează raze ionizate, deci nu se produce iradierea pacienților.

Ca principiu, se bazează pe reflexia fasciculelor de unde ultrasonice de pe un organ țintă și analiza fasciculelor reflectate.

In cazul sinusurilor diagnosticul se bazează pe diferența de reflexie între țesutul moale și aerul conținut în sinus. Examenul se efectuează cu pacientul așezat, sonda de ultrasunete se acoperă cu ecogel și se aplică pe regiunea sinusului cercetat, explorându-se în sens antero-posterior.

Astfel, sinusul normal aerat dă o reflexie totală și unică în regiunea interliniei dintre mucoasa sinuzală anterioară și conținutul aerian.

Prezența unui conținut patologic (fie lichidian, fie tumoral) duce la o conducție a undelor ultrasonice până la peretele posterior și astfel la o reflexie la acest nivel. Peretele posterior desenează pe ecran un ecou de 4 sau 5 cm. profunzime în cazul sinusului frontal.

Cea mai buna gamă de frecvență pentru explorarea sinusurilor este între 3,5 - 4 MHz, iar diametrul sondei nu trebuie să depășească 1 cm.

În general ecografia este utilizată pentru studiile sinusurilor maxilare, frontale și celulelor etmoidale anterioare. Celulele etmoidale posterioare și sinusurile sfenoidale scapă investigării din cauza faptului că celulele etmoidale anterioare aerate asigură o reflectare totală a fasciculului de ultrasunete mascând astfel structurile posterioare.

Avantajele utilizării ultrasonografiei sunt importante și deloc de neglijat:

1. Metodă neinvazivă.
2. Nu produce iradierea pacientului și clinicianului.
3. Metodă rapidă de explorare (aproximativ 5 minunte)
4. Cost minim.
5. Această metodă poate fi folosită în diagnosticul sinuzitelor la copii, femei gravide când este contraindicată radiografia clasică.
6. Studiul sinusului deja operat (radiografia clasică neconcludentă).
7. Ultrasonografia reușește ca în fața unei opacități radiologice complete și omogene să stabilească 7 diagnostice diferite:
   - Sinus normal;
   - Sinus cu secreții abundente;
   - Hipertrofie de mucoasă cu aerare încă prezentă;
   - Hipertrofie de mucoasă cu retenție de secreții;
   - Chist;
   - Hemosinus recent;
   - Tumoră de sinus.

Scanned with OKEN Scanner

Aceste diagnostice diferențiale se bazează pe variațiile de putere ale fasciculelor de ultrasunete și pe flexia și extensia capului în timpul explorării.

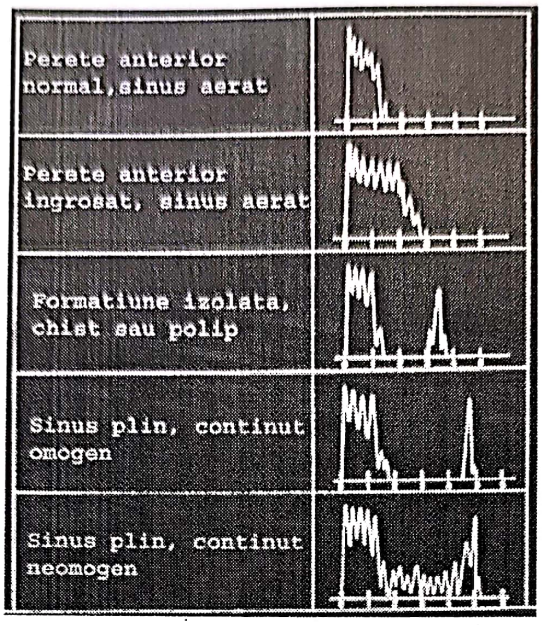

Fig. 3.20. Aspecte ecografice la sinusul maxilar

Variațiile de putere a fasciculelor de ultrasunete sunt în funcție de leziunile intrasinuzale: un chist sinusal va necesita o putere slabă a fasciculului pentru a obține un ecou al peretelui posterior; un piosinus va necesita o putere superioară, iar o hipertrofie de mucoasă va produce un ecou la o putere inferioară celei din piosinus,observându-se și câteva ecouri intermediare între peretele anterior și posterior.

Crescând puterea fasciculului de ultrasunete în cursul examinării se poate astfel distinge un chist, un pio-sau hemosinus sau o tumoră cu conținut neomogen. În cazul din urmă se observă pe ecran mai multe ecouri de amplitudine mijlocie între ecourile anterior și posterior.

Prin flexia și extensia capului se permite mișcarea lichidelor și astfel variațiile de ecou înregistrate stabilesc diagnosticul diferențial între un chist sinusal, o hipertrofie a mucoasei sinusale sau un piosinus.

Un avantaj important al ultrasonografiei este că permite aprecierea exactă a profunzimii sinusului frontal patologic înaintea actului operator. Ecografia permite diagnosticarea unei tumori chistice la nivelul sinusului frontal și al orbitei aceasta putând fi un mucocel, un hemangiom, o tumoră malignă cu ramolisment central.

Este dificil de făcut diagnosticul diferențial între tumorile benigne și maligne în teritoriul frontalului și etmoidului mai ales dacă acestea invadează orbita și comprimă globul ocular.

Dacă problema rămâne nerezolvată, pentru a obține imagini mai precise ale leziunii, este necesar să se cupleze analiza prin ultrasonografie cu un integrator prin scanner.

Scanned with OKEN Scanner

Dezavantajele ultrasonografiei rezidă din:

- Limitarea explorării sinusurilor la cele anterioare;
- Procentul de eroare de aproximativ 10% din cazuri.

Prezența unui strat de aer în fața unei fromațiuni intrasinusale (polip, hipertrofie de mucoasă) scade capacitatea de diagnosticare la 70%. În acest caz posibilitățile radiografiei sunt superioare.

Falsele rezultate pozitive sunt date de sondele de 2-2,5 MHz, iar falsele rezultate negative de sondele care depășesc 5 MHz.

Protezele dentare trebuie să fie îndepărtate în timpul examinării deoarece pot induce false rezultate negative.

Inaintea examenului trebuie palpat maxilarul superior pentru a se evita falsele rezultate pozitive din cauza zigomei şi a recesului alveolar proeminente.

În cazul sinusului frontal doar o aplazie unilaterală rămâne un diagnostic dificil.

3.6.2. Arteriografia carotidiană

Ultraselectivă (maxilară, carotidiană internă, facială) urmată de embolizare va fi practicată pentru evidențierea vascularizației şi uneori ca tratament curativ sau paliativ în tumorile hipervascularizate sau când există o malformație vasculară.

Ex.:arteriografia carotidei externe în fibromul nazofaringian determină principalii pediculi nutritivi care vor fi embolizați cu 48 de ore înainte de intervenția chirurgicală.

3.6.3 Scintigrafia

În cazul unei rinorei de etiologie trumatică, se va studia cu ajutorul scintigrafiei tranzitul izotopic de molecule marcate injectate în lichidul cefalorahidian; trecerea lor în fosele nazale semnalează o breşă a durei mater frecventă la nivelul etajului anterior al bazei craniului(etmoid).

Ea este sensibilă în absența scurgerii lichidului cefalorahidian.

3.6.4. Testele sanguine

Pot fi folositoare în diagnosticul afecțiunilor sistemice cu expresie nazală, iar altele pot întregi tabloul clinic şi paraclinic al unei afecțiuni rinosinusale.

Voi enumera câteva din aceste teste:

- VDRL când se suspectează o contaminare de tip sifilis
- c-ANCA-un test sensibil pentru granulomatoza Wegener
- ECA (enzima de conversie a angiotensinei) ale cărei nivele sunt crescute la pacienți cu sarcoidoză
- VSH, Factorul Reumatoid (F.R.) sau anticorpii antinucleari (ANA) relevante pentru o afecțiune reumatologică cu determinări nazale.

Scanned with OKEN Scanner

Bibliografie

1. Clement PAR – Comitee report on standardisation on rhinomanometry – Rhinology 1994, 22, 151-5
2. Clarke R, Jones A – Nasal airflow receptors the relative importance of temperature – Clinical Otolaryngol 1992
3. Niels Mygind, Torben Lildholdt – Nasal Polyposis – Munksgaard 1997
4. Riechelman H, Rheinheim MC – Acoustic rhinometry in pre-school children – Clin. Otolaryngol. Allied SCI 1993, 18, 272-2
5. Rivron R, Sanderson R – The voluntary control of nasal airway resistance – Rhinology 29, 1991
6. Sarafoleanu D şi colaboratorii – Explorarea paraclinică şi funcţională în ORL, vol 1 – Ed. Didactică şi Pedagogică Bucureşti, 1999
7. Scott – Brown's ORL – VI – End, vol 1, Butterworth – Heinemann 1997
8. Stamberger H – Endoscopic endonasal surgery - concepts in treatment of reccuring rhinosinusitis – Part I – ORL Head and Neck Surgery 94-143, 1996
9. Stamberger H, Posawetz W – FESS concept, indication and results of the Messerklinger technique – Eu Arch. Otolaryngol. 243, 63-76, 1990
10. Tomkinson A, Eccles R. – Errors arising in cross – sectional area estimation by acoustic rhinometry produced by brething during measurement – Rhinology 1995; 33; 138-140
11. Wigand ME – Endoscopic surgery of the paranasal sinuses and skull base – base Thieme 1990
12. Whil JA, Malm L – Rhinomanometry and Nasal Peak flow rate – Ann. Allergy 1988, 61, 50-55.
13. P. Tran Ba Huy – ORL – Ellipses Paris, 1996
14. Bertrand B, Degen A – Etude de la clearance mucociliaire en clinique courante et anomalies ciliaires en microscopie electronique. Acta Otolaryngol. Belgica, 1983,37,4: 662-671
15. Ebbo D, Fombeur JP – L"ecographie des sinus maxillaires. Comparison avec d'autres moyens diagnostiques, Compte rendu de la Soc Francaise D"ORL, 1984, 81eme Congres, 115-119.

Scanned with OKEN Scanner

Scanned with OKEN Scanner

CAPITOLUL 4

Explorarea imagistică facială

Dr. Indra MIHĂIȚĂ

4.1. Tehnici de explorare imagistică

4.1.1. Examenul radiologic standard

Incidențele radiologice rămân încă primul examen imagistic efectuat unui pacient cu patologie facială, dar oferă informații limitate şi sunt dificil de interpretat datorită numeroaselor structuri care se suprapun în acelaşi plan.

De aceea un examen radiologic necesită o tehnică bine pusă la punct: contenție craniană satisfăcătoare, utilizarea unui focar fin, filme şi folii cu rezoluție înaltă, localizator, grilă.

Cu toate acestea informațiile aduse sunt incomplete mai ales în ceea ce priveşte cavitățiile sfenoidale şi etmoidul, situate profund (numeroase rezultate fals negative). În ceea ce priveşte rezultatele fals pozitive, acestea se referă la sinusurile anterioare maxilare şi frontale, unde există numeroase suprapuneri osoase şi de părți moi.

Planurile de referință sunt cel sagital şi planul orbito-meatal. Raza centrală va fi angulată în diferitele incidențe în funcție de aceste două planuri. Se consideră prin convenție o înclinare pozitivă a razei centrale atunci când unghiul dintre aceasta şi planul orbito-meatal este deschis înainte şi cranial şi respectiv, o înclinare negativă atunci când unghiul dintre cele două linii este deschis anterior şi distal.

- *Incidența de față (Blondeau)*

Oferă o imagine a craniului de față cu proiectarea stâncilor sub planşeul sinusului maxilar.

Se realizează de preferat cu pacientul aşezat şi o înclinare a razei centrale de -50° față de planul orbito-meatal, orientată occipito-nazal.

Permite studiul sinusurilor maxilare, a foselor nazale şi a sinusurilor frontale (dar care apar deformate).

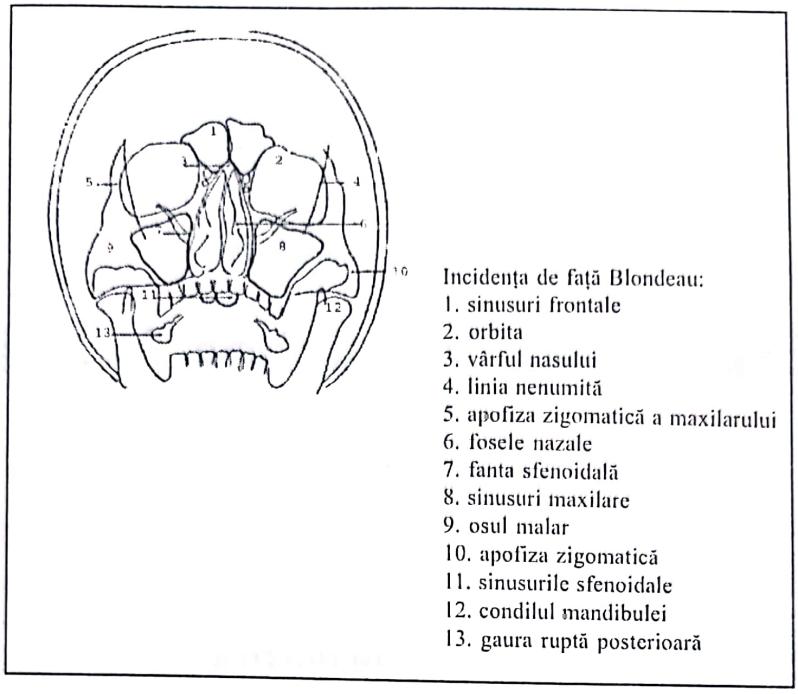

Incidența de față Blondeau:
1. sinusuri frontale
2. orbita
3. vârful nasului
4. linia nenumită
5. apofiza zigomatică a maxilarului
6. fosele nazale
7. fanta sfenoidală
8. sinusuri maxilare
9. osul malar
10. apofiza zigomatică
11. sinusurile sfenoidale
12. condilul mandibulei
13. gaura ruptă posterioară

Fig 4.1. Anatomie secțională – incidența Blondeau

- *Incidența „față înaltă" (Caldwell)*

Este o incidență de față care obține proiecția stâncilor în porțiunea inferioară a orbitei.

Pacientul este aşezat sau în decubit ventral, raza centrală are o înclinare de -25° față de planul orbito-meatal.

Incidența permite studiul sinusurilor frontale, a regiunii sfeno-etmoidale şi în mod secundar a foselor nazale şi a cornetelor nazale.

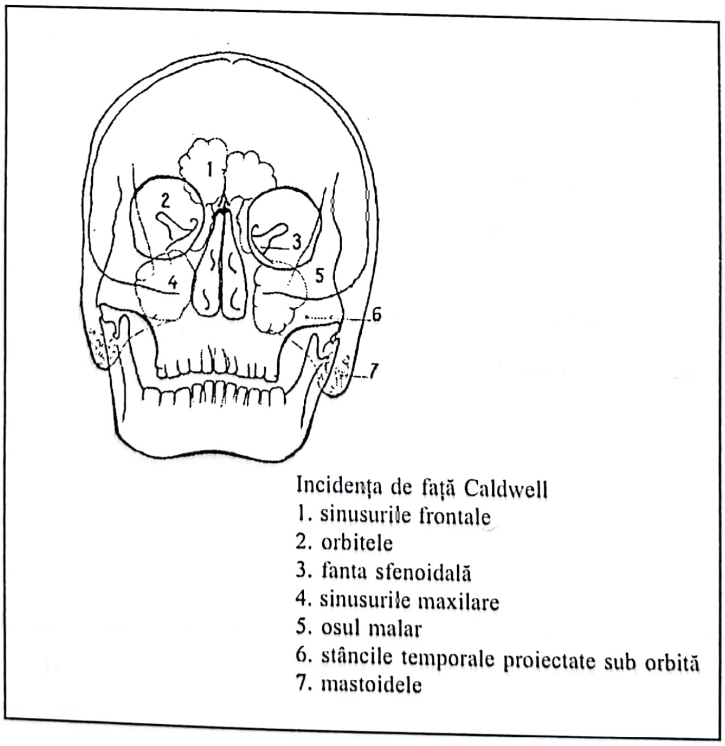

Incidența de față Caldwell
1. sinusurile frontale
2. orbitele
3. fanta sfenoidală
4. sinusurile maxilare
5. osul malar
6. stâncile temporale proiectate sub orbită
7. mastoidele

Fig. 4.2 Incidența de față Caldwell

Scanned with OKEN Scanner

• *Incidența vertico-submentală (Hirtz)*

Se efectuează cu raza centrală la -105° față de planul orbito-meatal, pacientul fiind în decubit ventral sau dorsal, cu capul hiperflectat.

Permite analiza celulelor etmoidale și a sinusurilor sfenoidale și maxilare, precum și a pereților orbitei.

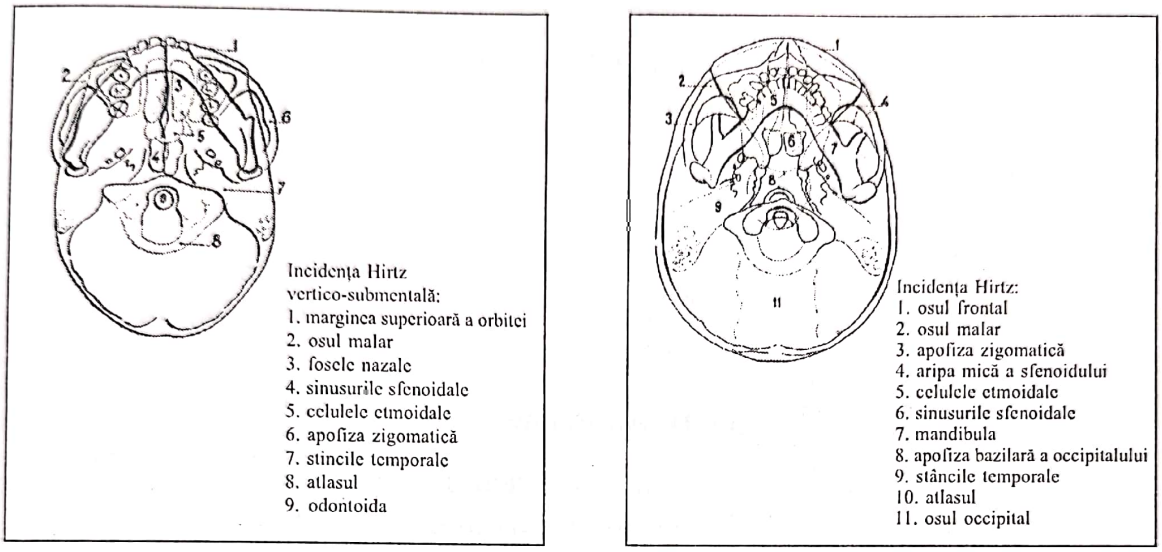

Fig. 4.3 Incidența vertico-submentală Hirtz

• *Incidența supraoccipito-alveolară Tcheboul*

Se realizează cu pacientul în decubit ventral, raza centrală formează un unghi de -52° cu planul orbito-meatal ieșind prin punctul alveolar.

Se vizualizează sinusurile maxilare și frontale, fosele nazale. Sinusurile apar proiectate între arcadele dentare (pacientul are gura larg deschisă).

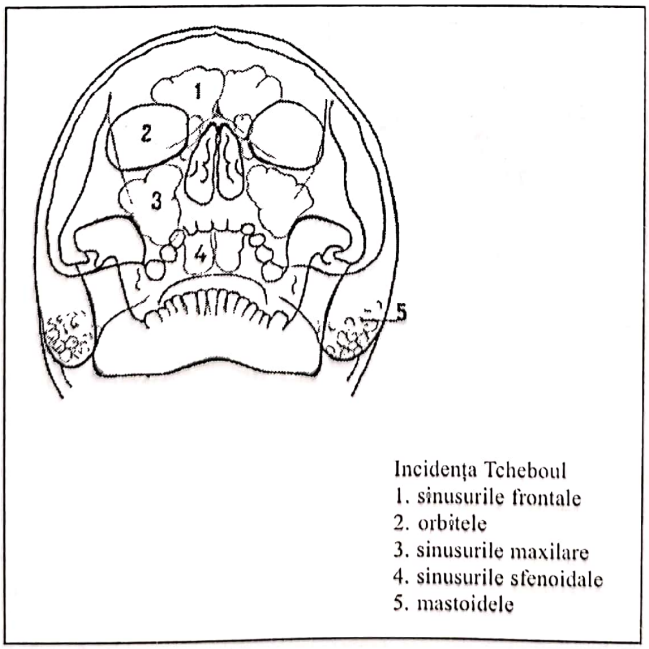

Fig. 4.4 Incidența supraoccipito-alveolară Tcheboul

Scanned with OKEN Scanner

• *Craniul de profil*

Se realizează cu raza centrală perpendiculară pe planul sagital, centrând pe linia orbito-meatală.

Centrând la nivelul nasionului se obține o incidență de profil a structurilor nazale, utilă în traumatologie.

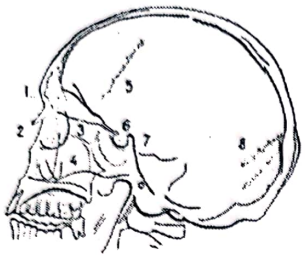

Radiografia craniului de profil:
1. sinusurile frontale
2. orbitele
3. celule etmoidale
4. sinusurile maxilare
5. sutura fronto-parietală
6. şaua turcică
7. dorsul selar
8. sutura occipito-parietală

Fig. 4.6. Incidența de profil

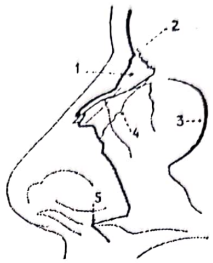

Radiografia nasului de profil:
1. osul nazal
2. rădăcina nasului
3. marginea orbitei (osul malar)
4. sutura nazo-maxilară
5. spina nazală anterioară

Fig. 4.7. Radiografia de profil a oaselor nazale

• *Incidența „față dreaptă" (Waters)*

Constituie o variantă a incidenței Blondeau, utilă în traumatologia facială.

Pacientul este poziționat menton-placă iar planul orbito-meatal face un unghi de 45° cu raza centrală perpendiculară pe film şi care trece prin nazion.

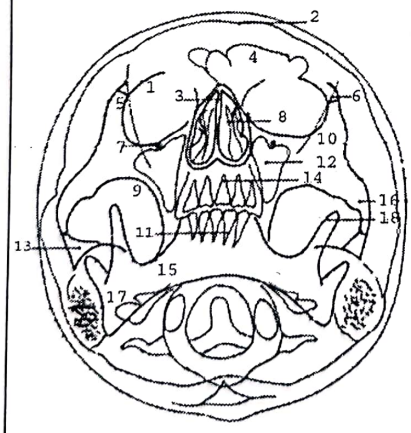

Incidența Waters:
1. orbita
2. osul frontal
3. septul nazal
4. sinusul frontal
5. apofiza zigomatică a maxilarului
6. apofiza zigomatică a frontalului
7. gaura suborbitară
8. fosa nazală
9. fosa zigomatică
10. malarul
11. arcada dentară inferioară
12. sinusul maxilar
13. apofiza zigomatică a temporalului
14. arcada dentară superioară
15. mandibula
16. apofiza temporală a malarului
17. gaura ruptă posterioară

Fig. 4.8. Incidența de față Waters

Scanned with OKEN Scanner

Incidența permite o analiză comparativă a diferitelor zone posibil afectate într-un traumatism: regiunile orbitare superioare, orbitare inferioare, nazale, dentare şi mandibulare inferioare.

Printre numeroasele inconveniente ale imaginilor obținute prin radiografia standard menționăm:

- Hipoplazia sau aplazia sinusală poate fi interpretată drept o opacitate patologică;
- Hiperplazia sau hiperpneumatizarea este responsabilă de o asimetrie de transparență;
- Există numeroase imagini construite: părțile moi care se proiectează pe cavitățile sinusale, sinusul sfenoidal care se proiectează în sinusul maxilar, fanta sfenoidală a cărei proiecție poate fi confundată cu o hipertrofie mucoasă, apofizele pterigoide şi cornetele nazale inferioare pe radiografia de profil pot simula o masă tumorală, etc.

4.1.2.Examenul computer-tomografic (CT)

Computer tomografia studiază atenuarea unui fascicol de raze X care traversează o regiune a corpului. Generatorul de raze X şi detectorii (cristale de scintilație) sunt solidarizați printr-un montaj mecanic, care defineşte planul secțiunii. Ansamblul suferă o mişcare de rotație în jurul structurii examinate, ceea ce permite inregistrarea mai multor valori ale atenuării, rezultate din traversarea aceleiaşi secțiuni din mai multe direcții (se efectueaza 60-200 măsurători). Fascicolul de raze X este colimat în funcție de grosimea dorită a secțiunii (1-10 mm).

Imaginea este reconstruită de un ordinator plecând de la valorile coeficienților de atenuare la nivelul secțiunii respective.

Examenul CT oferă o rezoluție spațială excelentă precum şi posibilitatea obținerii de reconstrucții în toate planurile, motiv pentru care a devenit examenul de elecție cel puțin în explorarea patologiei nazo-sinusale. Este un examen complementar indispensabil endoscopiei.

Permite vizualizarea structurilor osoase, permite o analiză anatomică amănunțită, depistează masele patologice şi permite un bilanț de extensie de calitate. Permite în plus depistarea calcificărilor intralezionale care sunt uneori utile în diagnosticul diferențial lezional.

Sunt propuse mai multe tehnici de investigare; în plan axial majoritatea autorilor recomandă însă efectuarea de secțiuni paralele cu planul orbito-meatal sau supraorbito-submeatal. Planificarea secțiunilor se face pe o topogramă de profil, de la arcada dentară superioară şi până deasupra sinusului frontal.

În mod standard se efectuează secțiuni de 5 mm care oferă o imagine de ansamblu. Studiul masivului etmoidal şi a complexului osteo-meatal necesită secțiuni mai fine, de preferat de 2,5-3 mm în achiziție spirală, care permit o reconstrucție ulterioară de calitate.

Scanned with OKEN Scanner

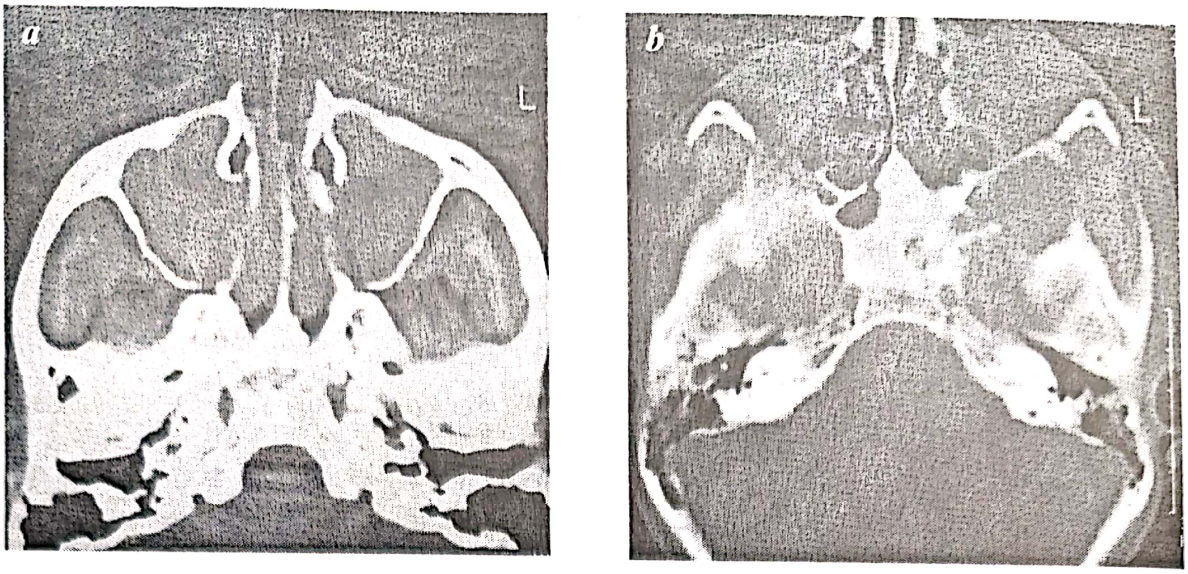

Fig. 4.9 Secțiuni CT în fereastră parenchimatoasă (a) și în fereastră osoasă (b)

Incidențele coronale sunt mai dificil de obținut, ele necesită poziționarea pacientului în hiperextensie și angulare suplimentară a aparatului. Există riscul apariției artefactelor dentare, motiv pentru care este de preferat reconstrucția imaginilor după o primă achiziție axială obținută.

Densitățile măsurate sunt raportate la o scară având limitele -1000 (aer) și +1000 (os) Unități Hounsfield (UH).

Examinarea se face în două ferestre: osoasă (1200-2000 UH) și de părți moi (300-400 UH).

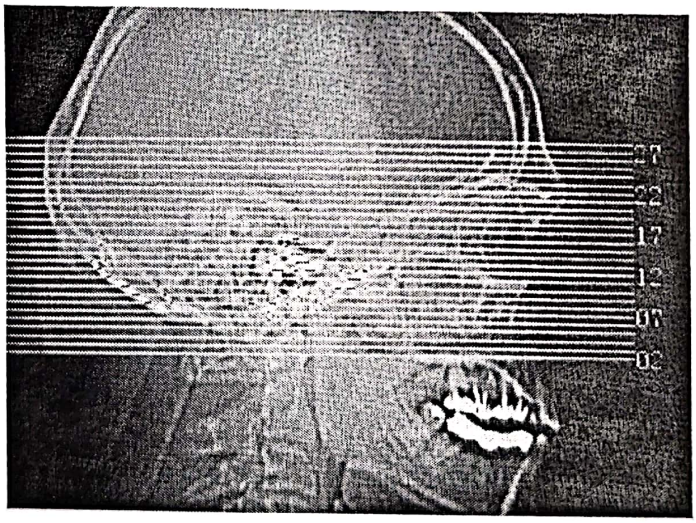

Fig. 4.10 Topograma de profil.

Ferestrele au ca scop accentuarea contrastului vizual intre structurile cu valoare de atenuare apropiată.

Țesuturile se caraterizează densitometric prin:

- densități negative marcate: aerice (-1000 UH);
- densități negative apropiate de 0 UH: grăsoase (-10,-100 UH);

Scanned with OKEN Scanner

- lichidele au densitate în jur de 0-10 UH;
- densitățile mucoide sunt în jur de 10-20 UH;
- țesuturile au densități de 30-50 UH;
- conținutul sanguin recent: 50-60UH,
- structurile fibrotice și osoase au densități crescute: 200-1000 UH (osul spongios 120-140 UH, osul compact >250 UH).

Elementele patologice sunt descrise ca hiperdense sau hipodense comparativ cu densitatea cunoscută a structurilor normale

Administrarea de contrast este utilă în caracterizarea tisulară precum și în stabilirea extensiei tumorale. Deși teoretic administrarea de contrast poate diferenția o structură tisulară de o reacție inflamatorie asociată, în mod practic acest fapt nu este întotdeauna posibil (examenul de elecție în această situație devine IRM).

Administrarea de contrast ramâne totuși imperativă în anumite situații:

- pacienții suspectați de angiofibrom;
- în cazul tumorilor extinse endocranian;
- în cazul complicațiilor infecțiilor sinusale (complicații cerebrale sau orbitare).

Inconvenientele metodei sunt date de:

- materialul metalic dentar care este artefactant;
- structurile osoase dense pot fi și ele artefactante (fosa posterioară, baza de craniu)
- fenomenul de volum parțial care constă din sumarea densităților mai multor structuri (aer, os, etc) intr-o secțiune de o grosime prea mare; de aceea grosimea secțiunilor trebuie adaptată regiunii studiate;
- artefactele date de mișcările pacientului;
- riscul de iradiere oculară în cazul examenelor repetate, din care cauză în funcție de contextul patologic, numărul de expuneri va fi totuși limitat.

*4.1.3. Imagistica prin rezonanță magnetică (IRM)**

Reprezintă o modalitate de investigare modernă, neinvazivă și neiradiantă, care permite obținerea de imagini multiplanare.

Metoda este de elecție în studiul spațiilor profunde ale feței, în studiul unor afectiuni concomitente sau mai ales, în cazul extensiilor patologice tumorale orbitare și endocraniene, oferind o analiză completă cerebrală sau cervicală . Devine astfel examenul de elecție în afecțiunile oncologice: diagnostic pozitiv, diagnostic de extensie și supraveghere post-terapeutică.

Examenul IRM se bazează pe proprietatea protonilor de H+ plasați într-un câmp magnetic puternic (0,2-1,5T) și excitați printr-o undă de radiofrecvență de

* În limbaj curent se utilizează termenul rezonanță magnetică nucleară (RMN).

Scanned with OKEN Scanner

a emite un semnal, care este ulterior tratat informatic şi convertit în imagine. După încetarea solicitării externe (unda de radiofrecvenţă) sistemul revine la echilibrul anterior printr-o atenuare exponenţială, pierzând energia înmagazinată. Fenomenul se descrie prin constante de timp: timp de relaxare longitudinală (T1) şi transversală (T2), marimi caracteristice fiecărui ţesut. Fenomenul IRM devine observabil deci prin "relaxarea" protonilor.

Se utlilizează secvenţe standard spin echo (SE) ponderate T1 şi T2. În principiu utilizarea anumitor parametri (timp de repetiţie TR, timp de ecou TE, etc) pentru realizarea acestor secvenţe „speculează" caracteristicile T1 şi T2 de relaxare ale fiecărui ţesut, permiţând astfel caracterizarea tisulară. Structurile vor fi astfel caracterizate prin „semnalul" emis.

Examenul IRM permite un excelent studiu anatomic al regiunii faciale, cu toate componentele sale:

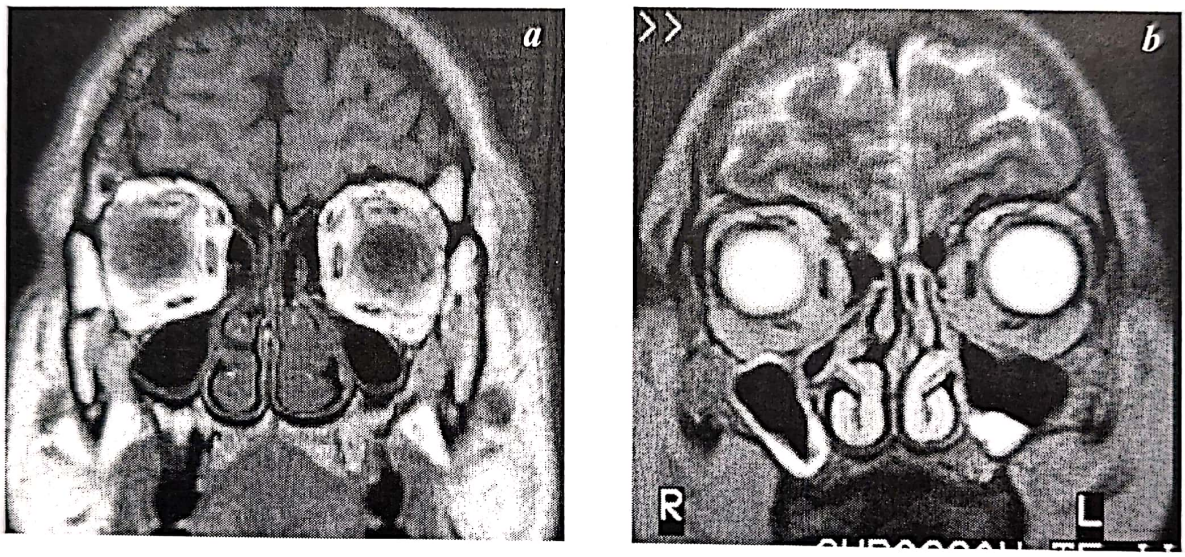

Fig. 4.11 Secţiuni IRM coronale T1 (a) şi T2 (b)

- lichidele apar cu semnal hiperintens (alb) în secvenţele ponderate T2; în funcţie de conţinutul proteic al colecţiei, semnalul se modifică devenind mai intens în secvenţele T1;
- grăsimea apare cu semnal hiperintens în secvenţele ponderate T1;
- calcificările şi structurile osoase compacte apar în hiposemnal (negru) în secvenţele T1 şi T2;
- corticalele osoase şi aerul din cavităţile sinusale apar hipointense marcat T1 şi T2;
- structurile musculare apar cu semnal intermediar
- glandele salivare au un semnal mai intens, mai ales parotida
- mucoasa cavităţilor sinusale apare sub forma unui fin lizereu în secvenţele T1
- mucoasa nazală, intens vascularizată, apare în izosemnal T1 şi hipersemnal T2
- structurile fibroase apar în hiposemnal T1 şi T2;

Scanned with OKEN Scanner

- țesuturile tumorale au un semnal diferit, în general izo- sau hiperintens T2; în plus, structura tumorală poate fi caracterizată prin prezența de zone de necroză intratumorală, chiste, etc;
- hemoragiile au semnal diferit în funcție de vechimea lor (în funcție de diferiții produși de degradare ai hemoglobinei: methemoglobina apare cu semnal hiperintens T1, hemosiderina este hipointensă T2);
- structurile vasculare cu flux sanguin rapid apar „flow void", fără semnal, marcat hipointense T1 și T2.
- injectarea i.v. de contrast paramagnetic (gadolinium) este urmată de schimbarea semnalului structurilor vascularizate în secvențele ponderate T1: mucoase, musculatura, fascii, vase, glande salivare, țesut limfoid rinofaringian sau de la baza limbii.

Pot fi utilizate secvențe suplimentare, în particular cele de supresie grăsoasă (SPIR, STIR). Acestea anulează semnalul grăsimii și pun mai bine în evidență structurile patologice (în secvențele T2 sau în secvențele T1 după administrarea de contrast).

Fără a intra în detalii tehnice, există numeroase alte variante ale tehnicilor standard: tehnici de imagerie rapidă: echo gradient (EG, FFE), tehnici multi-slice sau multi-ecou (TSE, turbo spin echo), care permit scurtarea examinării, efectuarea de secțiuni fine sau specularea anumitor caracteristici tisulare sau de flux lichidian.

Un examen standard presupune efectuarea de secțiuni de 5 mm, dar acestea pot fi reduse până la 2-3 mm. Totuși în cazul efectuării de secțiuni fine, rezoluția imaginii poate fi degradată.

Imaginile prezentate sunt majoritatea realizate pe un aparat Gyroscan Philips de 0,5T (Medinst, Centrul de Diagnostic Româno-German, București).

Angiografia IRM permite vizualizarea traiectelor vasculare normale sau patologice fară administrarea de contrast.

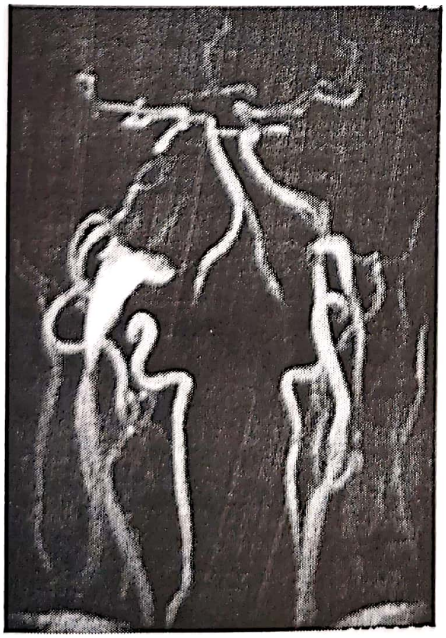

Fig. 4.12 Angiografie IRM tehnica TOF

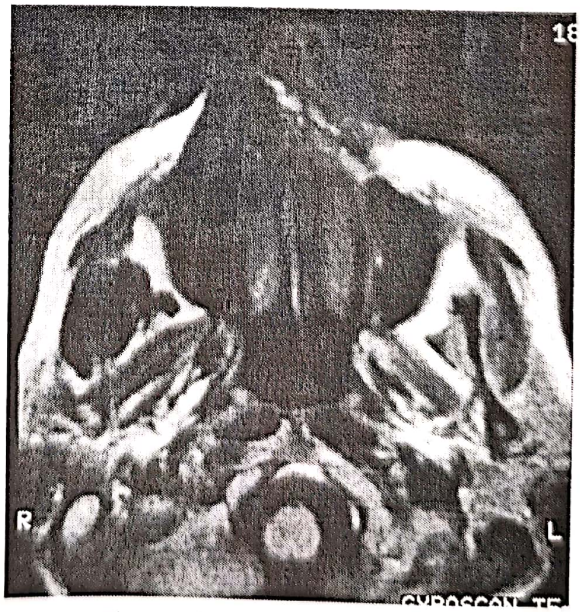

Fig. 4.13 IRM axial. Artefacte date de materialul dentar feromagnetic

Scanned with OKEN Scanner

Efectul "flow-void", "time-of-flight" (TOF) sau al "intrării în planul de secțiune" poate genera un aspect hiperintens sau dimpotrivă, hipointens al sângelui circulant, în funcție de tipul de secvență utilizat (SE sau EG) și de particularitățile de curgere lichidiană. Efectul de fază (phase contrast, PC) surprinde diferențele cantitative și de direcție dintre mișcșrile spinilor, în funcție de timp. Pe aceste două principii se bazează tehnicile angiografice TOF sau PC.

Inconvenientele examenului IRM sunt:

- analiza dificilă a corticalelor osoase (pentru care exemnul CT cu secțiuni fine rămâne de elecție);
- materialele dentare sau protezele cu conținut feromagnetic sunt artefactante;
- timpul de examinare destul de lung care necesită imobilizare perfectă a pacientului;
- posibilele artefacte de mișcare, respirație, deglutiție;
- claustrofobia pacienților.

Contraindicații absolute ale metodei sunt reprezentate de prezența unui stimulator cardiac precum și de prezența unor corpi străni metalici mai ales intraorbitari care ar putea fi deplasați în timpul examinării.

Contraindicații relative sunt: claustrofobia, sarcina, prezența altor piese metalice, proteze, clipuri post-operatorii.

4.1.4. Examenul angiografic

Permite analiza vascularizației normale și patologice nazo-sinusale prin cateterizare selectivă și injectare intravasculară directă de substanță de contrast.

Teritoriul carotidian intern asigură vascularizația nazală prin aa.etmoidale anterioare și posterioare. Restul vascularizației provine din a.carotida externă, prin aa.faciale și maxilare.

Angiografia este indicată în studiul vascularizației angiofibromului, urmată de o embolizare preoperatorie.

Embolizarea ramurilor din sistemul carotidian extern (a.sfeno-palatina, a.faciala) poate fi utilă și în cazul unui epistaxis rebel la tamponament.

4.2. Patologie nazo-sinusală

4.2.1. Anatomie secțională

Sunt prezentate secțiuni anatomice CT (fig. 4.14), cu corespondentul lor schematic (fig. 4.15), și respectiv, secțiuni IRM multiplanare (fig. 4.16, 4.17 și 4.18).

Scanned with OKEN Scanner

a

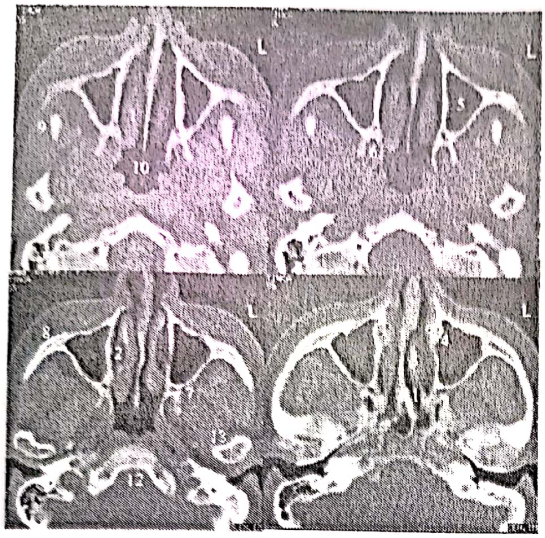

Secţiuni axiale CT, fereastra oşoasă:
1. cornet nazal inferior
2. meat inferior
3. cornet nazal mijlociu
4. canal nazo-lacrimal
5. sinus maxilar
6. apofize pterigoide
7. fosa pterigo-palatină
8. apofiza zigomatică
9. procesul coronoid mandibular
10. cavum
11. vomer
12. clivus
13. condil mandibular

b

1. sinusul sfenoid
2. fisura orbitară inferioară
3. septul nazal (porţiunea cartilaginoasă)
4. meatul mijlociu
5. sinus maxilar
6. aripa mare a sfenoidului
7. cornet nazal mijlociu
8. canal nazolacrimal
9. orificiul sfenopalatin
10. bula etmoidală

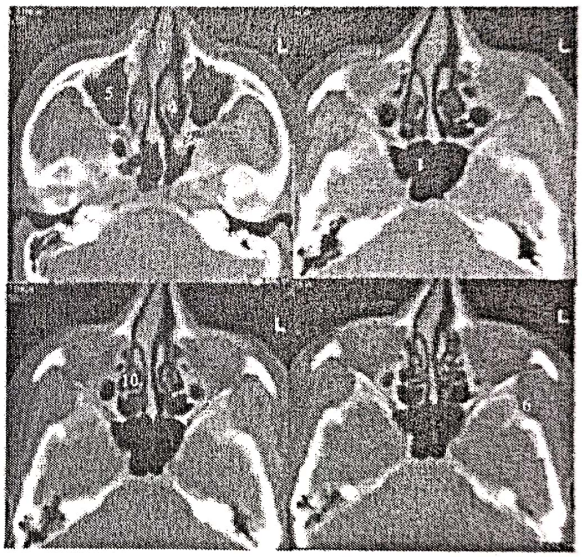

c

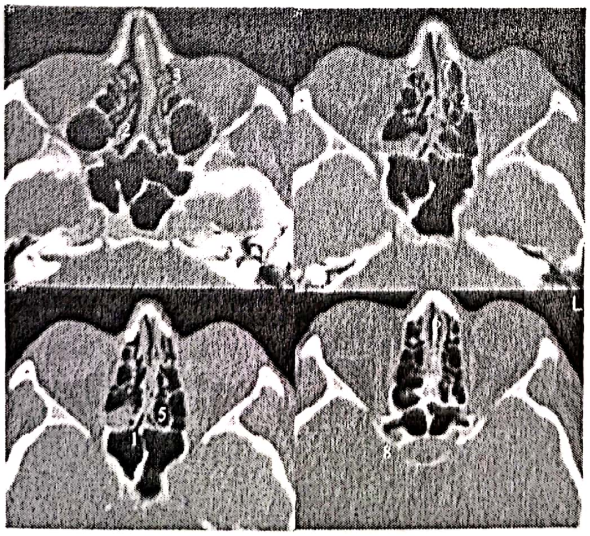

Secţiuni CT de 2 mm prin masivul etmoidal:
1. reces sfeno-etmoidal
2. rădăcina posterioară a cornetului mijlociu
3. celule orbitare
4. celule etmoidale medii
5. celula etmoidală posterioară
6. lama perpendiculară a etmoidului
7. inserţia anterioară a cornetului mijlociu
8. canalul carotic

Scanned with OKEN Scanner

d

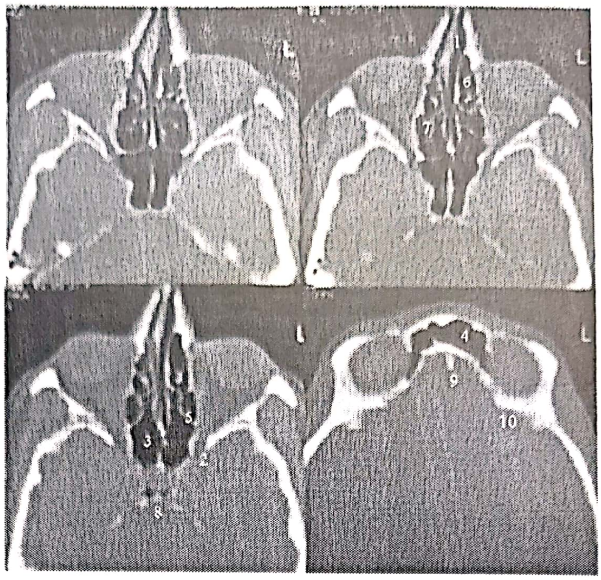

1. lama perpendiculară a etmoidului
2. canal optic
3. sinus sfenoidal
4. sinus frontal
5. rădăcina cornetului nazal mijlociu
6. celule orbitare
7. celule etmoidale medii
8. dorsum sclar
9. crista galli
10. aripa mică a sfenoidului

e

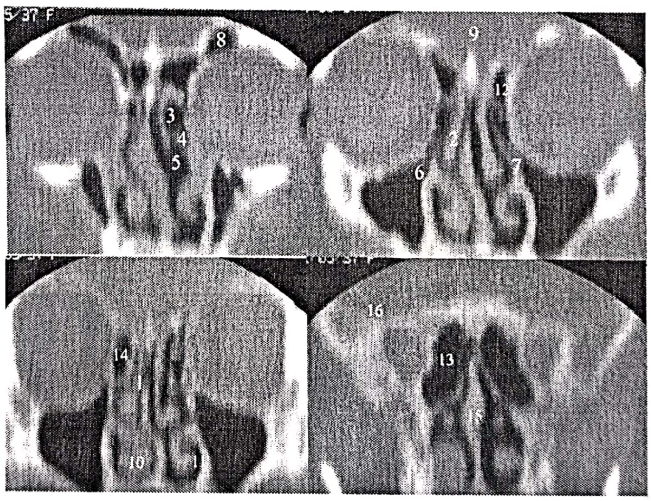

Reconstrucţie CT în plan coronal:

1. inserţia posterioară a cornetului mijlociu
2. inserţia anterioară a cornetului mijlociu
3. bula etmoidală
4. şanţul uncibular
5. meatul mijlociu
6. ostiumul sinusului maxilar
7. procesul unciform
8. sinus frontal
9. crista galli
10. cornet nazal inferior
11. meat inferior
12. canal fronto-nazal
13. sinus sfenoidal
14. celule orbitare
15. vomer
16. aripa mare a sfenoidului

Fig. 4.14 Anatomie secţională nazo-sinusală CT: în plan axial (a,b,c,d) şi în plan coronal (e) cu corespondentul lor schematic

Scanned with OKEN Scanner

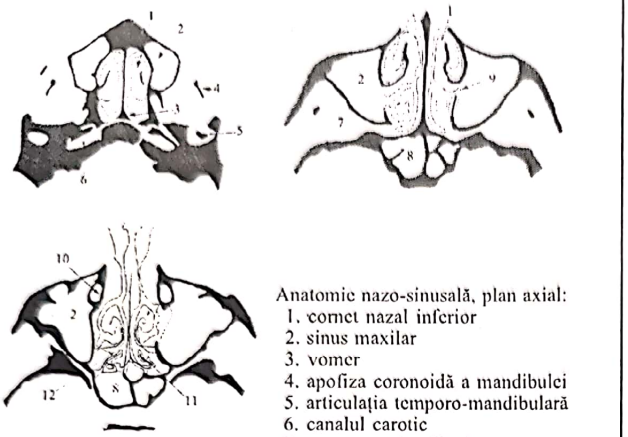

Anatomie nazo-sinusală, plan axial:
1. cornet nazal inferior
2. sinus maxilar
3. vomer
4. apofiza coronoidă a mandibulei
5. articulația temporo-mandibulară
6. canalul carotic
7. cornet nazal mijlociu
8. sinus sfenoid
9. orificiu accesor al sinusului maxilar
10. canal nazolacrimal
11. cornet nazal superior
12. deschiderea celulelor etmoidale posterioare în meatul superior

a

Fig. 4.15 Anatomie secțională nazo-sinusală schematică: plan axial (a,b), plan coronal (c) și respectiv, secțiuni IRM multiplanare

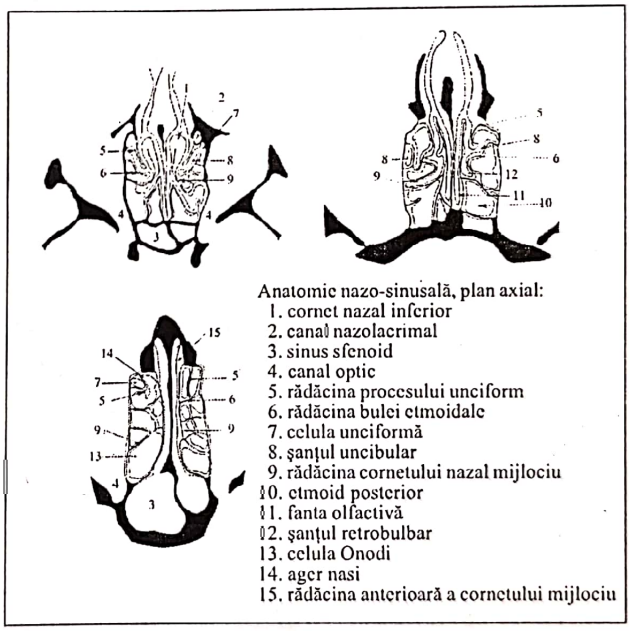

Anatomie nazo-sinusală, plan axial:
1. cornet nazal inferior
2. canal nazolacrimal
3. sinus sfenoid
4. canal optic
5. rădăcina procesului unciform
6. rădăcina bulei etmoidale
7. celula unciformă
8. șanțul uncibular
9. rădăcina cornetului nazal mijlociu
10. etmoid posterior
11. fanta olfactivă
12. șanțul retrobulbar
13. celula Onodi
14. ager nasi
15. rădăcina anterioară a cornetului mijlociu

b

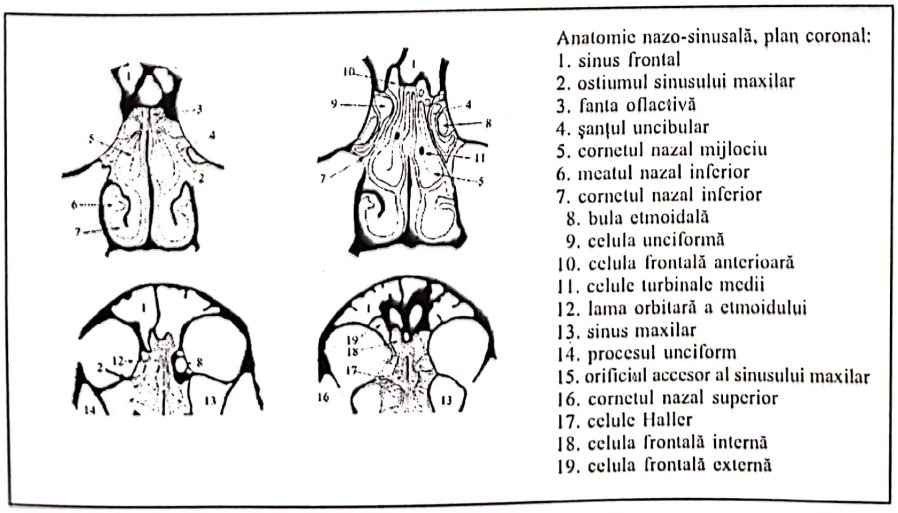

Anatomie nazo-sinusală, plan coronal:
1. sinus frontal
2. ostiumul sinusului maxilar
3. fanta oflactivă
4. șanțul uncibular
5. cornetul nazal mijlociu
6. meatul nazal inferior
7. cornetul nazal inferior
8. bula etmoidală
9. celula unciformă
10. celula frontală anterioară
11. celule turbinale medii
12. lama orbitară a etmoidului
13. sinus maxilar
14. procesul unciform
15. orificiul accesor al sinusului maxilar
16. cornetul nazal superior
17. celule Haller
18. celula frontală internă
19. celula frontală externă

c

Scanned with OKEN Scanner

Anatomic IRM nazo-sinusală.
Secțiuni transversale T2TSE de 5 mm:
1. sinus maxilar
2. cavum
3. fosa nazală
4. fosa pterigo-palatină
5. cornet nazal mijlociu
6. cornet nazal inferior
7. duct nazolacrimal

a

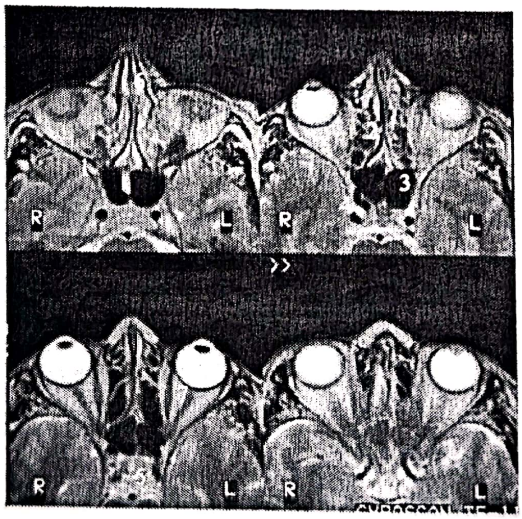

1. fisura orbitară inferioară
2. celule etmoidale
3. sinus sfenoid
4. sinus cavernos, a. carotida internă intracavernoasă
5. regine sclară
6. sept nazal
7. orbita: m. drept intern, n. optic, glob ocular

b

Fig. 4.16 Anatomie secțională nazo-sinusală IRM în plan axial (a,b)

Scanned with OKEN Scanner

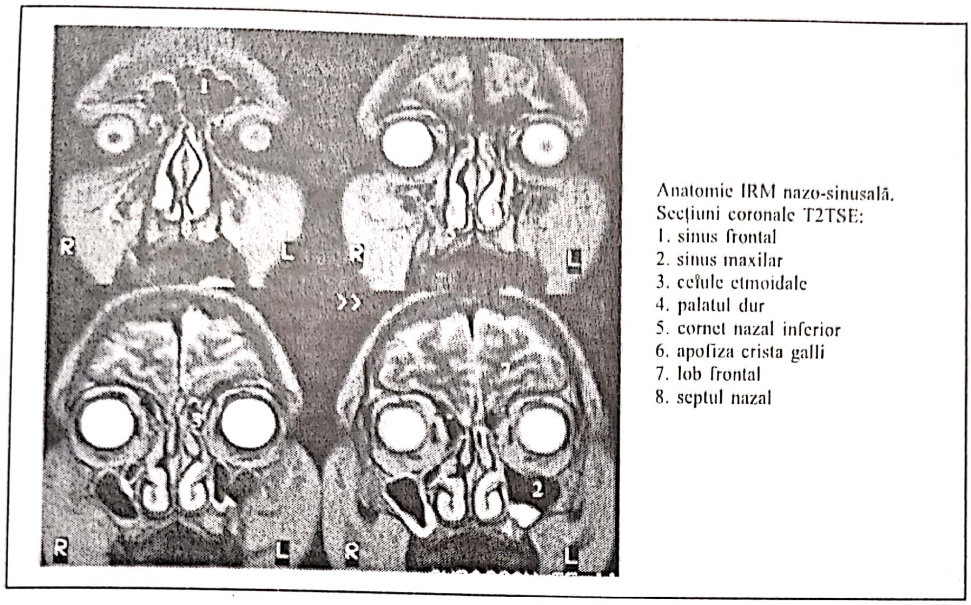

a

Anatomie IRM nazo-sinusală.
Secțiuni coronale T2TSE:
1. sinus frontal
2. sinus maxilar
3. celule etmoidale
4. palatul dur
5. cornet nazal inferior
6. apofiza crista galli
7. lob frontal
8. septul nazal

b

1. cornet nazal inferior
2. cornet nazal mijlociu
3. sinus maxilar
4. celule etmoidale
5. n. optic
6. m. drept intern
7. m. drept inferior
8. m. drept extern
9. m. drept superior și oblic superior

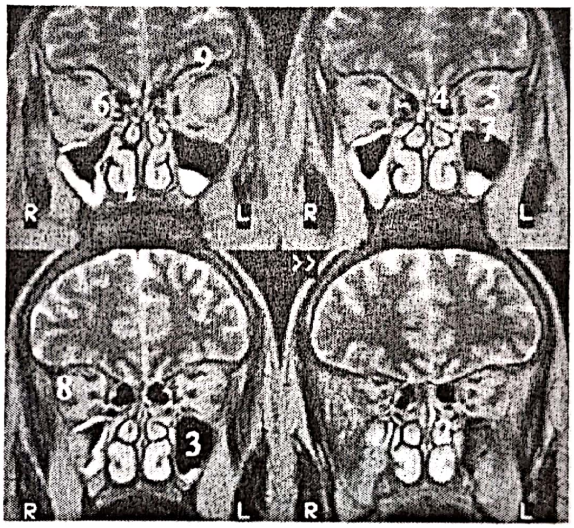

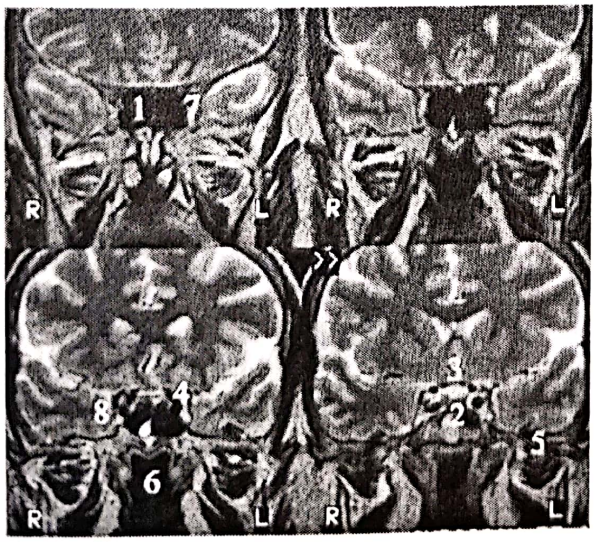

1. sinus sfenoid
2. hipofiza
3. chiasma optică
4. carotida intracavernoasă
5. gaura ovală
6. cavum
7. fisura orbitară
8. sinus cavernos

c

Fig. 4.17 Anatomie secțională nazo-sinusală IRM în plan coronal (a,b,c)

Scanned with OKEN Scanner

a

Anatomie secțională.
Secțiuni sagitale T1SE:
1. sinus maxilar
2. sinus frontal
3. n. optic
4. cornet nazal inferior
5. cornet nazal mijlociu
6. celule etmoidale
7. sinus sfenoid
8. clivus
9. m. drept intern
10. fosa pterigopalatină

b

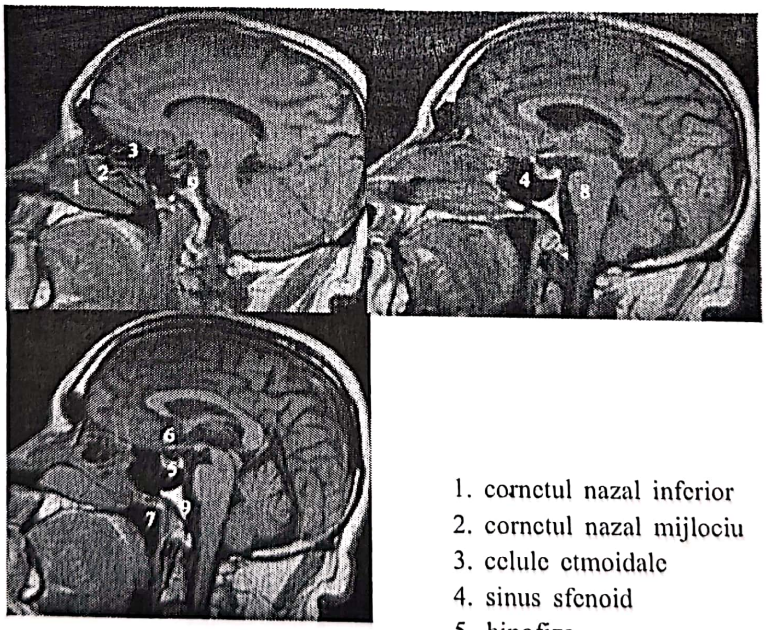

1. cornetul nazal inferior
2. cornetul nazal mijlociu
3. celule etmoidale
4. sinus sfenoid
5. hipofiza
6. chiasma optică
7. cavum
8. trunchiul cerebral
9. clivus

Fig 4.18 Anatomie secțională nazo-sinusală IRM în plan sagital (a,b)

Scanned with OKEN Scanner

4.2.2. Variante constituționale

Hipopneumatizarea fiziologică

Este frecventă asimetria dimensională a sinusurilor maxilare sau a sinusurilor sfenoidale.

Agenezia unui sinus maxilar este mai rară şi se poate asocia cu lărgirea fosei nazale. omolaterale, hipertrofia cornetelor nazale, deplasarea distală a planşeului orbitar.

Aplazia sinusurilor frontale este mai frecventă, uni- sau bilaterală.

Hiperpneumatizarea fiziologică

Poate fi localizată sau difuză. Sunt interesate mai frecvent sinusurile sfenoidale, mai rar cele frontale.

a

b

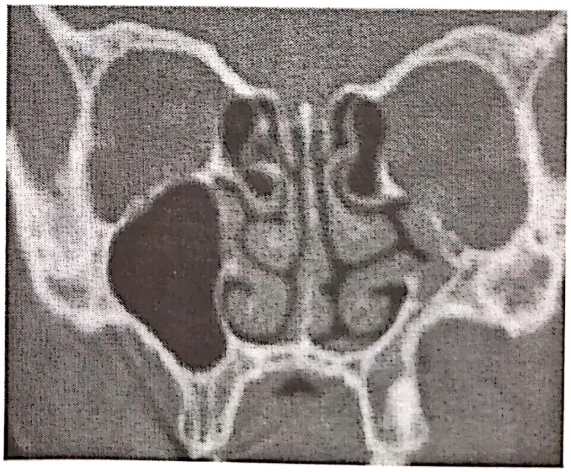

c

Fig. 4.19 CT axial (a) şi reconstrucţii coronale (b) Hipoplazie de sinusuri frontale; conţinut inflamator al acestora. CT coronal (c) Hipoplazie a sinusului maxilar stâng, deplasarea distală secundară a planşeului orbitar.

Scanned with OKEN Scanner

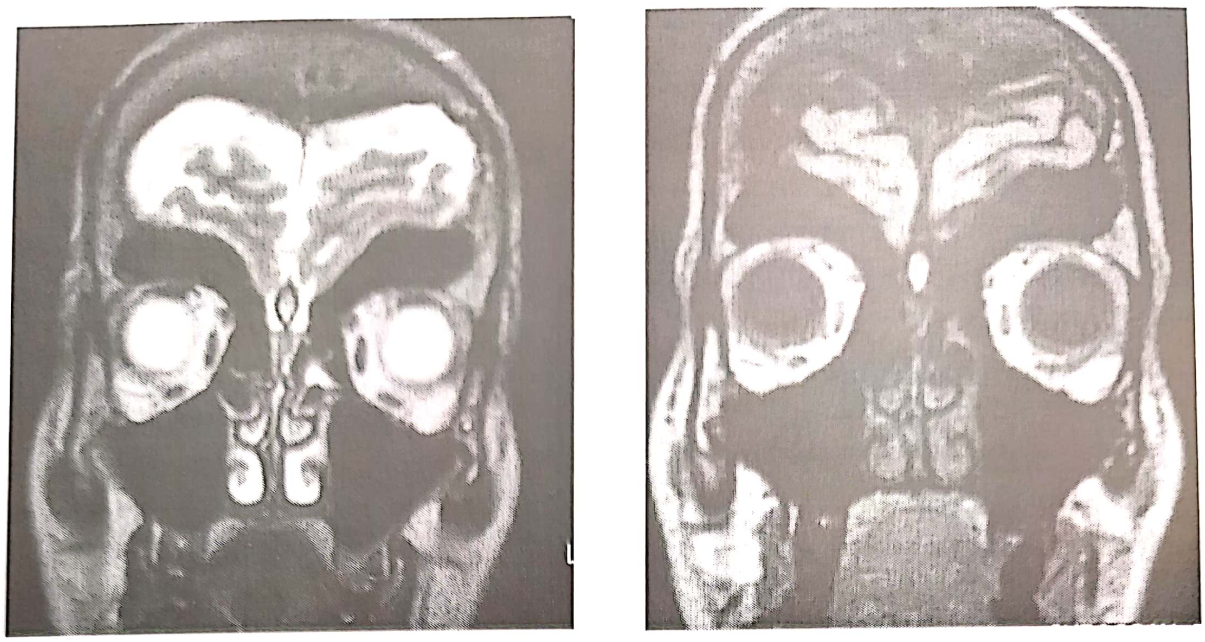

a *b*

Fig. 4.20 IRM coronal T2TSE (a), coronal T1FFE (b). Hiperpneumatizare simetrică a sinusurilor frontale şi maxilare, conţinut aeric omogen.

Întreaga bază de craniu poate fi pneumatizată mai mult sau mai puţin: plafonul orbitei, apofiza crista galli, procesele pterigoide, aripile sfenoidului, dorsum-ul selar, clivusul, septul nazal. Cel mai frecvent, o pneumatizare excesivă este regăsită la nivelul clinoidelor anterioare şi apofizelor pterigoide. Cornetul nasal mijlociu este mai frecvent pneumatizat, cel inferior- mai rar.

Examenul CT precizează conţinutul aeric al structurilor afectate şi aspectul osos parietal (de "os suflat").

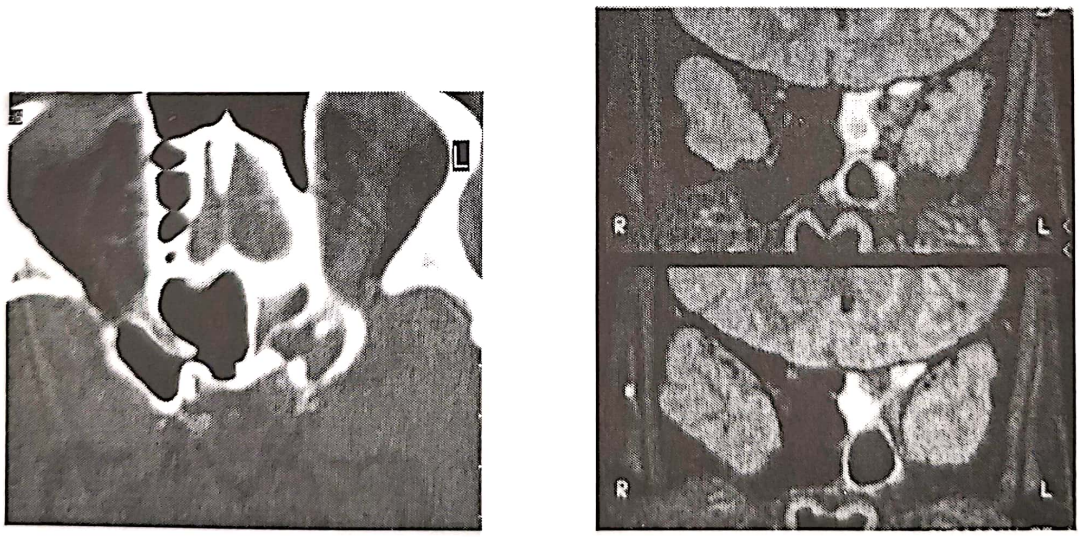

a *b*

Fig. 4.21 CT axial (a), coronal FLAIR (b). Pneumatizare aberantă a clinoidei anterioare drepte, a apofizei pterigoide drepte şi a dorsumului selar. Conţinut inflamator în celulele etmoidale posterioare stângi şi în sinusul sfenoidal stâng.

Scanned with OKEN Scanner

Hipertrofia cornetelor nazale inferioare este uşor depistată pe secţiunile CT sau IRM axiale, care precizează gradul dezvoltării acestora spre cavum. Poate fi unilaterală sau bilaterală.

Deviaţiile septului nazal

Se regăsesc la aproximativ 70% din subiecţii peste 14 ani.

Se clasifică în funcţie de gravitate în trei subtipuri:

- grad I: deviaţie septală care nu ajunge în contact cu pereţii laterali ai cavităţii nazale
- grad II: deviaţie septală care ajunge în contact cu pereţii laterali ai cavităţii nazale, dar care contact dispare după tratamentul decongestiv
- grad III: deviaţie septală în contact cu pereţii laterali ai fosei nazale, persistentă după tratamentul decongestiv.

Doar variantele II şi III se pot asocia cu obstrucţia unităţii ostiomeatale.

Variante constituţionale cu rol în patologia complexului ostiomeatal şi în chirurgia endoscopică

• *Complexul ostiomeatal* reprezintă calea comună de drenaj şi ventilaţie a sinusurilor frontal, maxilar şi a celulelor etmoidale anterioare.

Sunt incluse ca elemente anatomice infundibulul etmoidal, bula etmoidală şi recesul frontal

Complexul ostio-meatal:
1. bula etmoidală
2. meatul mijlociu
3. infundibulul etmoidal
4. recesul frontal

Fig. 4.22 CT coronal. Anatomia complexului ostio-meatal (Enciclopedia of Medical Imaging).

• *Concha bullosa* poate determina obstrucţie a meatului mijlociu mai ales în caz de dezvoltare importantă sau expansiune printr-un proces inflamator secundar sau mucocel.

Pneumatizarea cornetului mijlociu poate afecta în mod izolat porţiunea verticală sau portiunea convexă a cornetului, sau îl poate afecta în totalitate.

Scanned with OKEN Scanner

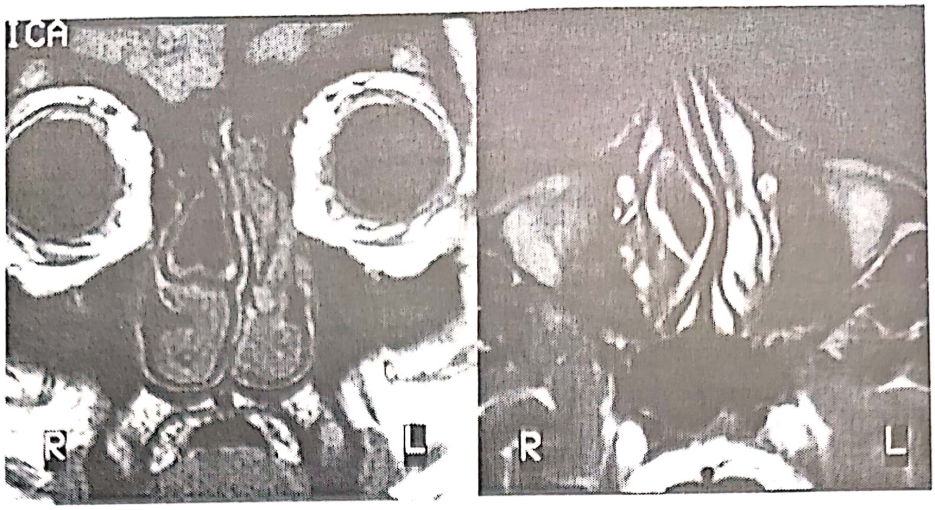

Fig. 4.23 IRM coronal T1FFE, axial T2TSE Pneumatizare aberantă a cornetului mijlociu drept interesând atât porțiunea sa convexă cât și porțiunea verticală.

Concha bullosa unilaterală se asociază frecvent cu o deviere controlaterală a septului nasal.

• După anumiți autori și o *bulă etmoidală hiperpneumatizată, prezența de cellule Haller sau agger nasi* hiperpneumatizate pot predispune la infecția meatului mijlociu, stenoză și obstrucție.

Celulele Haller reprezintă o expansiune a pneumatizării etmoidale de-a lungul planșeului orbitar și sunt intâlnite în proporție de 5-45%.

Celulele agger nasi apar la 15% din populație și reprezintă celulele etmoidale cele mai anterioare. Rolul lor în apariția sinuzitelor este incert.

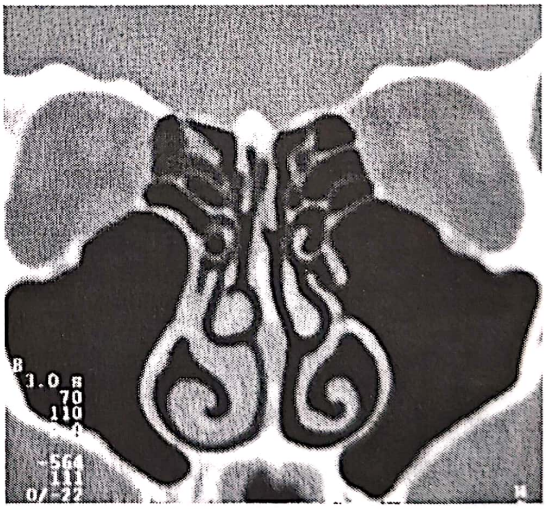

Fig. 4.24 Celule juxta-orbitare Haller. CT coronal

• *Anomalii ale procesului unciform*: incurbare medială sau laterală, perforare, pneumatizare.

• *Un ostium accesor al sinusului maxilar* poate predispune la infecții prin recirculația secrețiilor infectate între cavitatea nazală și sinus.

Se regăsește în proporție de 18-30% și de obicei este situat posterior de ostiumul sinusului maxilar.

Scanned with OKEN Scanner

• Examenele CT sau IRM pot preciza *raporturile particulare ale lamei papiracee sau ale sinusului sfenoidal cu canalul carotic şi canalul optic*, informaţii necesare chirurgiei endoscopice:

- canalul carotic poate fi procident în sinusurile sfenoidale, aspect descoperit în proporţie de 8-25%, mai frecvent bilateral; uneori se poate asocia o dehiscenţă a pereţilor osoşi sinusali;

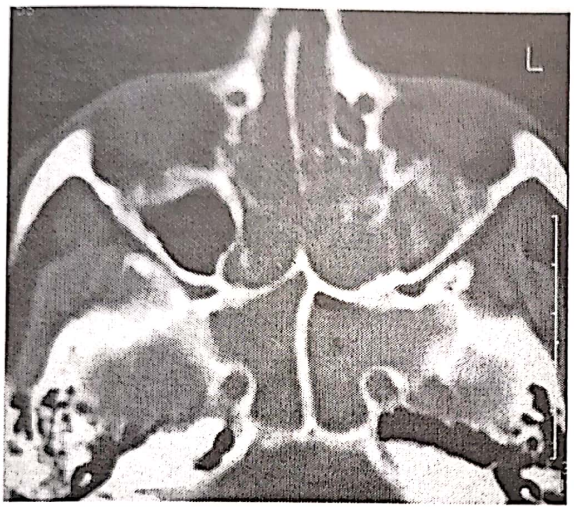

Fig. 4.25 CT axial. Canal carotic procident bilateral în sinusurile sfenoidale; polipoză nazo-sinusală afectând masivul etmoidal, sinusurile sfenoidale şi sinusul maxilar stâng.

- nervii optici pot avea acelaşi aspect procident intrasinusal, descris în proporţii variate (4-31%); acesta poate genera complicaţii nervoase de tip compresiv sau ischemic în cazul unei inflamaţii sau tumori sinusale;
- aspectele descrise anterior în general nu sunt izolate, ci se asociază cu o pneumatizare excesivă a sinusului sfenoidal sau a clinoidelor anterioare, sau cu prezenţa de celule etmoidale migrate posterior (Onodi);
- sinusurile sfenoidale pot fi poliseptate în 20% cazuri, ceea ce poate favoriza o aeraţie anormală; se asociază frecvent anomalii ale etmoidului posterior, deviaţii de sept nasal sau o îngroşare sau pneumatizare a vomerului; un sept sfenoidal plasat foarte lateral se poate situa în planul canalului carotic, care devine astfel vulnerabil chirurgical;
- lama papiracee a etmoidului poate fi dehiscentă, existând o „comunicare" între orbită şi etmoid.

• Lama cribriformă a etmoidului poate avea diferite raporturi cu osul frontal învecinat.

Foseta olfactivă se formează între linia mediană şi peretele lateral al lamei cribriforme, când există o diferenţă de înălţime intre lama cribriformă şi osul frontal.

Clasificarea Keros propune trei variante, identificabile pe un examen CT în plan coronal:

Scanned with OKEN Scanner

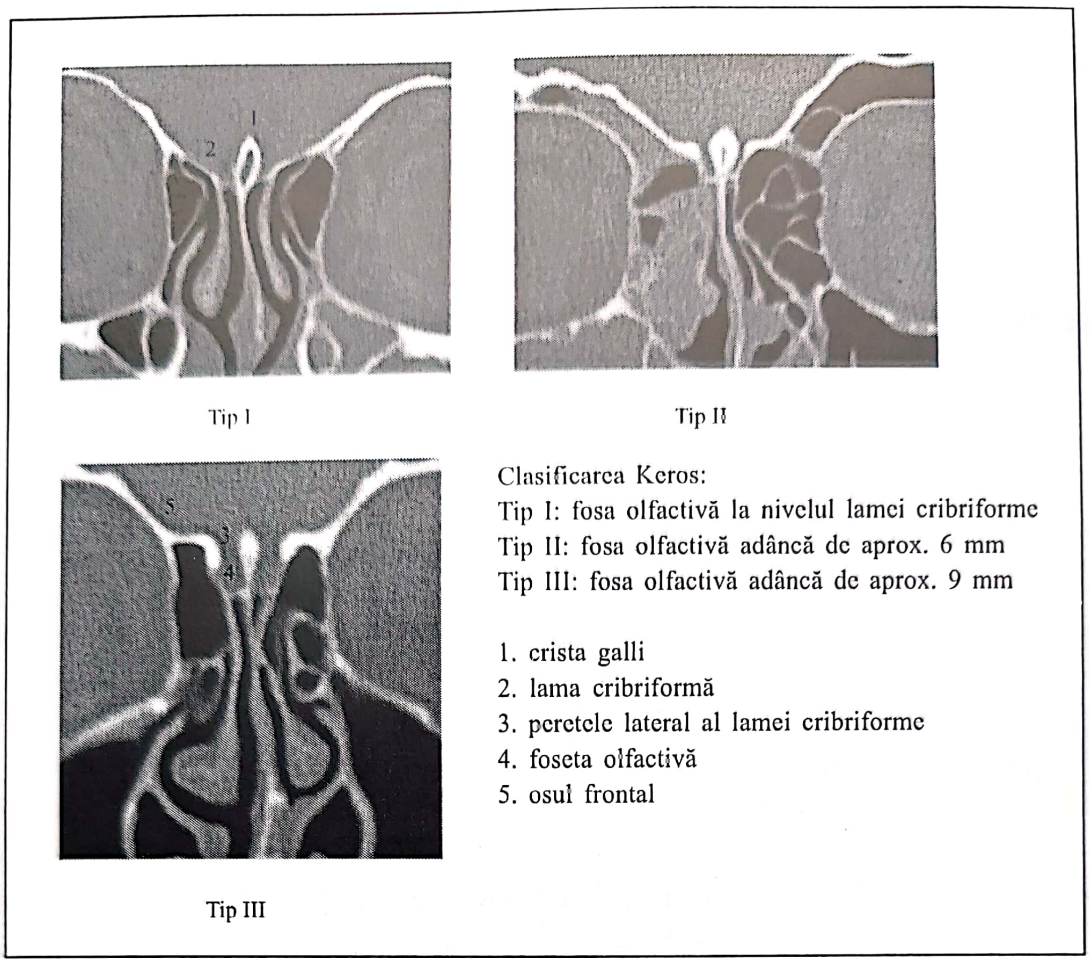

Fig. 4.26 CT coronal. Clasificarea Keros: variantele anatomice ale fosetei olfactive (Enciclopedia of Medical Imaging)

- tip I: foseta olfactivă are 1-3 mm adâncime
- tip II: foseta olfactivă are 4-7 mm adâncime
- tip III: foseta olfactivă are 8-16 mm adâncime; acest tip creşte riscul complicaţiilor intracraniene în cursul chirurgiei endoscopice.

4.2.3.Patologie malformativă nazo-sinusală

Meningocelul şi meningoencefalocelul naso-frontal sau naso-fronto-etmoidal

Constituie o herniere meningeală, asociată sau nu cu parenchim cerebral, printr-o fantă congenitală, de obicei situată la nivelul lamei cribriforme a etmoidului.

Examenul IRM este de elecţie, precizând natura structurilor herniate: meninge, LCR, circumvoluţii fronto-bazale.

Examenul CT în plan coronal precizează aspectul şi localizarea breşei osoase, fiind mai puţin informativ în ceea ce priveşte conţinutul herniei.

Se pot asocia aplazie de sinusuri frontale, hipertelorism, sau complicaţii inflamatorii nazale sau meningeale (IRM: semnal lichidian diferit de cel al conţinutului herniar, priza de contrast anormală meningeală).

Scanned with OKEN Scanner

Imperforația choanală

Poate fi unilaterală sau bilaterală, parțială sau completă.

Examenul CT precizează caracterul osos sau tisular al obstucției.

Fantele cranio-orbito-faciale

Pot fi mediane sau paramediane.

Examenul CT necesită reconstrucții tridimensionale pentru analiza defectului osos.

Se pot asocia malformații cerebrale (lipom sau agenezie de corp calos, porencefalie, hidrocefalie) care necesită explorare CT sau de preferat, IRM.

Tumorile benigne congenitale

Fac parte din patologia malformativă cranio-facială, asocierile lezionale necesitând un bilanț imagistic cranian sau orbitar.

Sunt localizate de obicei în unghiul intern al orbitei sau nasal.

Au origine ectodermică (chist dermoid, colesteatom) sau mezodermică (hemangiom). Examenul IRM precizează topografia exactă, structura tumorală (lichidiană, grasoasă, fibroasă, etc) precum şi prezența eventualelor traiecte malformative vasculare.

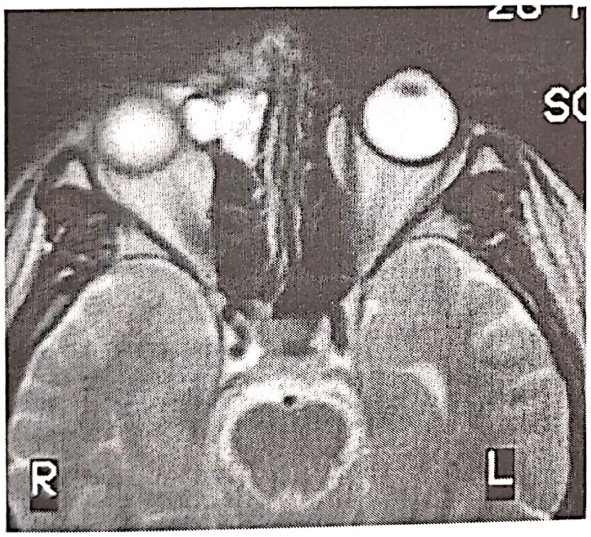

Fig. 4.27 IRM axial T2TSE axial. Tumoră disembrioplazică etmoido-nazo-orbitară dreaptă.

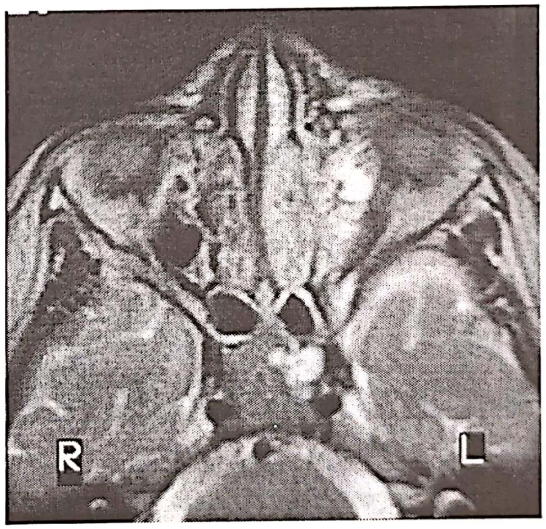

Fig. 4.28 IRM axial T2TSE. Hemangiom nazo-etmoidal, maxilar şi orbitar stâng asociat cu hemangiom în părțile moi;

4.2.4. Patologie inflamatorie şi infecțioasă

Sinuzitele acute

Mucoasa sinusală apare congestionată, îngroşată (hiperdensă- CT, în hipersemnal T2 , izosemnal T1 şi captantă după administrarea de contrast -IRM).

Conținutul lichidian caracteristic sinuzitelor infecțioase apare hipodens (CT), hiperintens T2 şi hipointens T1, necaptant (IRM) şi este situat decliv.

Scanned with OKEN Scanner

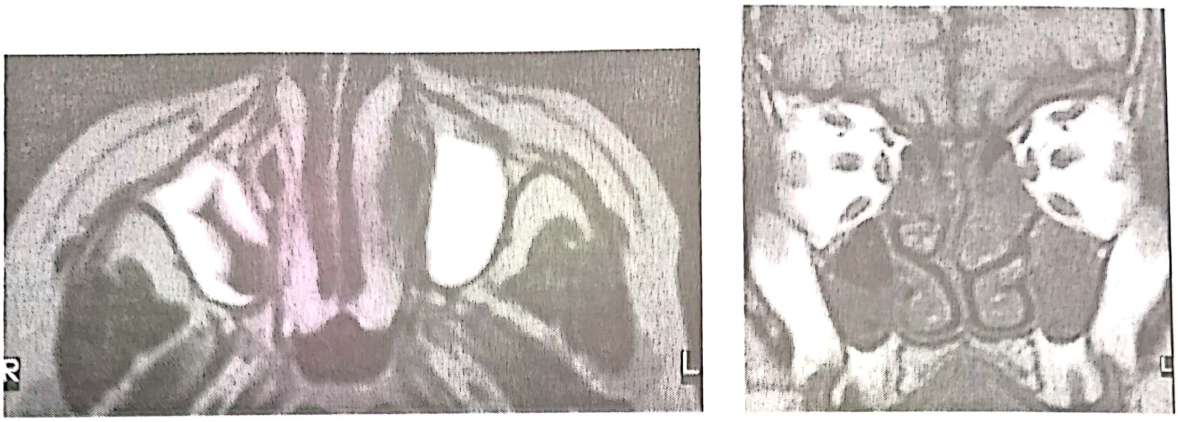

Fig. 4.29 IRM axial T2TSE (a,), coronal T1SE (b). Pansinuzită: îngroşare de mucoasă nazo-fronto-etmoidală bilateral şi în sinusul maxilar drept; conţinut lichidian în sinusul maxilar stâng.

Fără a fi considerat un semn caracteristic, după anumiţi autori în sinuzitele infecţioase mucoasa ingroşată este dispusă predominant paralel cu cea a pereţilor sinusali, în timp ce în sinuzitele alergice aspectul este polipoid.

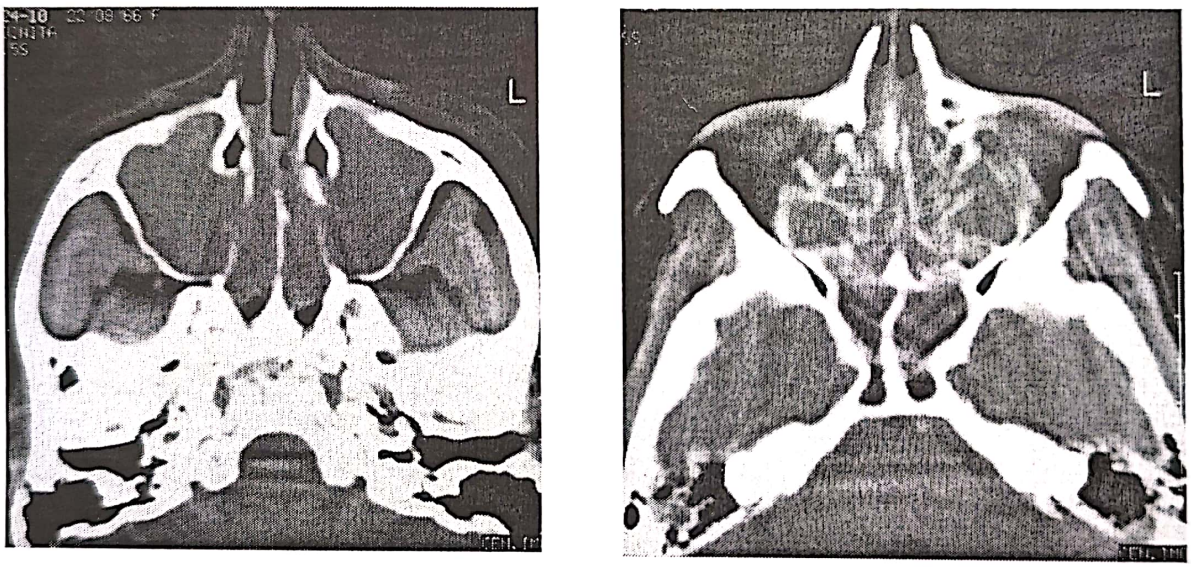

Fig. 4.30 CT axial. Sinuzită alergică polipoidă cu afectarea sinusurilor maxilare, a sinusurilor sfenoidale, a celor frontale şi a masivului etmoidal în totalitate.

Pereţii osoşi sinusali sunt nemodificaţi (CT).

Radiografia standard poate fi informativă în sinuzitele maxilare (opacifiere omogenă a sinusului), deşi aspectul este nespecific (acelaşi aspect poate fi regăsit în cazul unui hemosinus sau al unui conţinut sinusal tisular). Efectuarea radiografiilor în ortostatism devine mai utilă prin precizarea existenţei unui eventual nivel lichidian.

Localizările etmoidale şi sfenoidale necesită examinare CT sau de preferat, IRM.

De notat faptul că îngroşări discrete de mucoasă nazo-sinusală, cu semnal hiperintens T2, pot fi depistate incidental (până la 40% dintre pacienţii

Scanned with OKEN Scanner

asimptomatici pot prezenta o astfel de modificare) şi nu traduc în mod obligatoriu existenţa unei infecţii actuale.

Sinuzitele cronice

Mucoasa sinusală prezintă acelaşi aspect inflamator şi îngroşat, dar cu dispoziţie tipică "în chenar", paralel cu pereţii sinusali. Aspectul este regăsit şi în perioadele intercritice, spre deosebire de sinuzitele recidivante, în care este tranzitor.

În formele unilaterale infecţioase este afectat mai frecvent complexul ostio-meatal anterior, cu afectare parţială sau totală a etmoidului anterior, a sinusului frontal şi maxilar. În sinuzitele odontogene afectarea iniţială este maxilară, cu extensie posibilă ulterioară cranială.

Formele bilaterale afectează ambele regiuni ostio-meatale anterioare sau determină leziuni pansinusale parţiale sau complete.

În timp pereţii osoşi sinusali pot apare îngroşaţi, cu contur neregulat şi cu aspect hiperdens (CT), iar sinusul poate fi parţial obstruat. Aspectul este caracteristic sinuzitelor cronice. Meatul mijlociu poate fi obliterat prin îngroşarea mucoasei sau a osului.

Examenele imagistice pot depista factorii favorizanţi, de intreţinere ai inflamaţiei mucoasei, în cazul sinuzitelor cronice sau al sinuzitelor recidivante unilaterale:

- obstrucţii ostiale datorate unor anomalii morfologice congenitale (deviaţii septale juxta-meatale, concha bullosa, pneumatizare sau deviaţie externă a procesului unciform, cornet cu curbura inversată)
- sechele posttraumatice
- tumori benigne sau maligne
- material dentar migrat intrasinusal, chiste radiculare apicale –în sinuzitele odontogene.

Semnalul IRM al mucoaselor afectate este influenţat de concentraţia proteică, care se schimbă în timp: iniţial semnal lichidian (hiperintens T2, hipointens T1), ulterior semnal intermediar T1 şi hipointens T2.

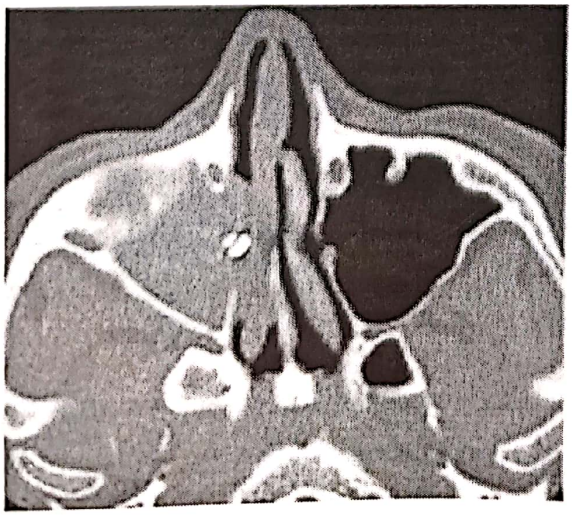

Fig. 4.31 CT axial fereastră osoasă. Material dentar migrat în sinusul maxilar drept care apare cu conţinut opac.

Scanned with OKEN Scanner

Sinuzitele alergice în general nu pot fi diferențiate imagistic de o polipoză debutantă: se regăsește același aspect de îngroșare mucoasă etmoidală difuză, anterioară și posterioară, cu posibilitatea extensiei spre celelalte cavități. Singurul aspect oarecum evocator pentru o sinuzită atopică îl constituie îngroșarea izolată, "în chenar" a mucoasei celor două sinusuri maxilare.

Chistele de retenție

Sunt colecții cu aspect convex superior și sunt localizate de elecție în recesul supraalveolar al sinusului maxilar.

Chistele voluminoase pot ocupa sinusul în întregime.

Au conținut lichidian nemodificat după administrarea de contrast (hipodens-CT, hiperintens T2-IRM).

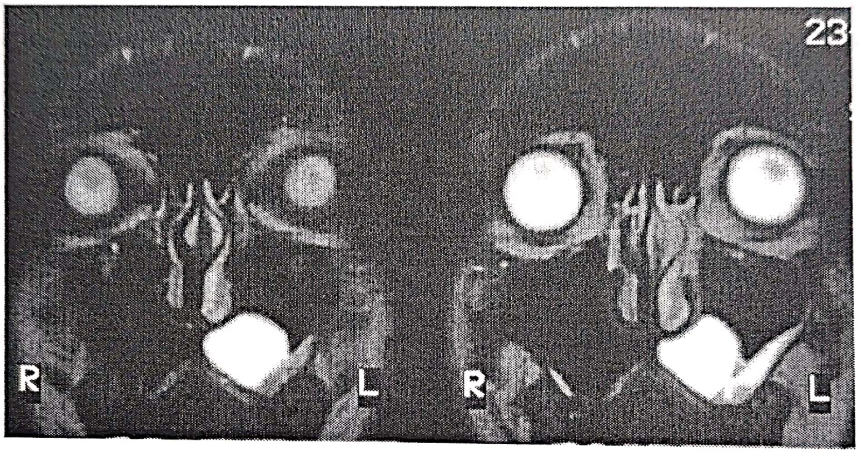

Fig. 4.32 IRM coronal T2TSE. Chist de retenție în recesul supraalveolar al sinusului maxilar stâng.

Pereții chistului pot fi însă captanți:

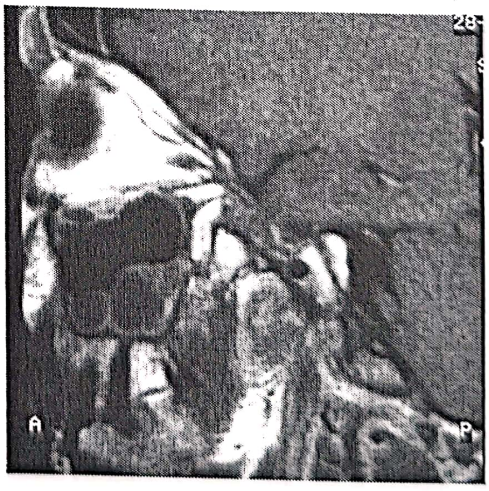

Fig. 4.33 IRM sagital T1SE + contrast. Chist de retenție, cu semnal lichidian, aspect policiclic și priză de contrast discretă parietală.

Un conținut chistic sanguin va modifica semnalul acestuia (hiperintens T1 și hiperintens T2), la fel un conținut proteic abundent (hiperintens T1).

Pereții osoși sinusali sunt nemodificați.

Scanned with OKEN Scanner

Sinuzitele micotice: aspergiloza

Forma localizată afectează de elecție sinusul maxilar; forma alergică poate determina o pansinuzită.

Elementul caracteristic uneori detectabil CT este prezența calcificărilor: acestea pot fi difuze, liniare sau nodulare. Calcificările sunt descrise mai frecvent în localizările unice, maxilare.

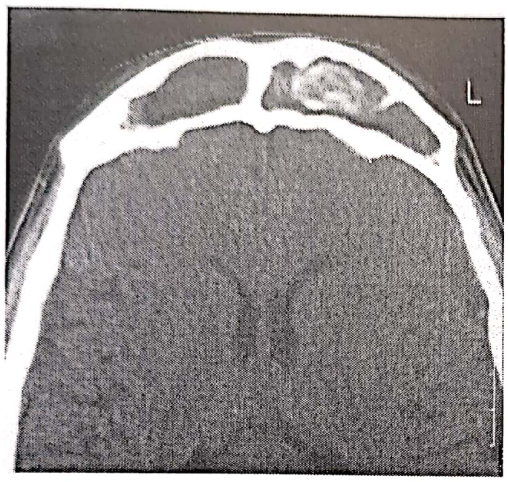

Fig. 4.34 CT axial. Aspergiloză, calcificare arcuată în sinusul frontal stâng cu aspect policiclic.

În formele cu extensie lezională importantă apare afectarea părților moi jugale sau orbitare, afectare sfenoidală şi a bazei de craniu, cu liză osoasă asociată.

Forma fulminantă se poate complica rapid cu mucoperiostită, leziuni gangrenoase, distrucție nazală şi sinusală şi extensie intracraniană.

Evoluția subacută poate determina modificări fibroase importante, pseudotumorale ale mucoasei parietale.

Calcificările şi țesutul fibros apar în mod caracteristic pe IRM sub forma de imagini în hiposemnal T1 şi T2.

Complicațiile sinuzitelor

Pot fi osoase (osteita), orbitare (celulita, abces orbitar, miozita, abces subperiostal), meningo-encefalitice (colecții extradurale sau subdurale, abcese cerebrale).

Examenul CT este util în investigarea unei eventuale osteomielite: ştergerea conturului osos al peretelui sinusal, liză, sechestru.

Examenul IRM este de elecție în inventarierea complicațiilor orbitare şi cerebrale:

- celulita orbitară determină un aspect heterogen al grăsimii şi un semnal apropiat de cel lichidian;
- miozita determină o îngroşare fuziformă a musculaturii extrinseci oculare şi o modificare de semnal (hiperintens T2, priză de contrast anormală);
- abcesele orbitare sau cerebrale apar sub forma de colecții lichidiene cu densitate proteică (semnal discret hiperintens T1) şi cu un perete tisular captant;

Scanned with OKEN Scanner

- abcesele orbitare apar mai frecvent ca o complicație a etmoiditei, pot fi extraconice sau subperiostale și sunt localizate intern sau supero-intern; pot avea nivel lichidian sau conținut gazos;
- meningita determină o ștergere a spațiilor lichidiene externe, priză de contrast giriformă dată de inflamația subarahnoidiană, edem cerebral sau cerebrită subiacentă;
- empiemele extra- și subdurale apar sub forma de colecții cu semnal lichidian (hiperintens T2) sau proteic (hiperintens T1), plan-convexe sau respectiv, semilunare, cu perete captant după administrarea de contrast și cu efect de masă asupra parenchimului cerebral;
- focarele de cerebrită apar ca îngroșări corticale cu semnal hiperintens T2 și priză de contrast localizată;
- tromboflebitele sinusurilor profunde determină o alterare a semnalului acestora (dispare semnalul normal "flow-void" hipointens T2, pereții sunt captanți iar în interior poate fi uneori depistat trombusul în hipersemnal T1).

Polipul izolat

Este un proces înlocuitor de spațiu bine delimitat care nu asociază leziune osoasă.

Se poate dezvolta din orice segment al mucoasei nazale sau sinusale, pot fi multipli și bilaterali.

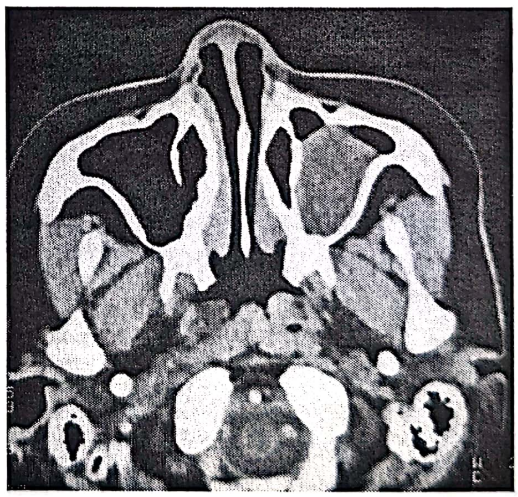

Fig. 4.35 CT axial fereastră parenchimatoasă. Polip cu densitate semisolidă dezvoltat în sinusul maxilar stâng.

Densitatea (CT) și semnalul (IRM) inițiale sunt de tip lichidian sau semilichidian, omogen.

În timp prin deshidratare aspectul devine mai hiperdens (CT), iar semnalul IRM devine mai apropiat de cel tisular (intermediar T1).

Sunt leziuni hipovascularizate.Transformarea angiomatoasă este rară, ea putând mima imagistic un angiofibrom (în cazul polipilor situați în vecinatatea regiunii sfeno-palatine).

Scanned with OKEN Scanner

Polipoza nazo-sinusală

Constituie o degenerescență edematoasă a mucoasei într-un context de hiperplazie, care apare ca o masă difuză polipoidă, cu densitate la limita lichid-solid (10-20 UH), care ocupă cavitățile nazo-sinusale în mod variabil.

Caracteristică este bilateralitatea leziunilor, o „polipoza" unilaterală putând masca un papilom inversat sau o tumoră malignă. Afectarea etmoidului anterior este predominantă, putând fi urmată de extensia maxilară și frontală, etmoidală posterioară și sfenoidală.

Examenul CT permite bilanțul de extensie corect, în plus evaluează modificările pereților osoși, fiind de aceea considerat examen de elecție.

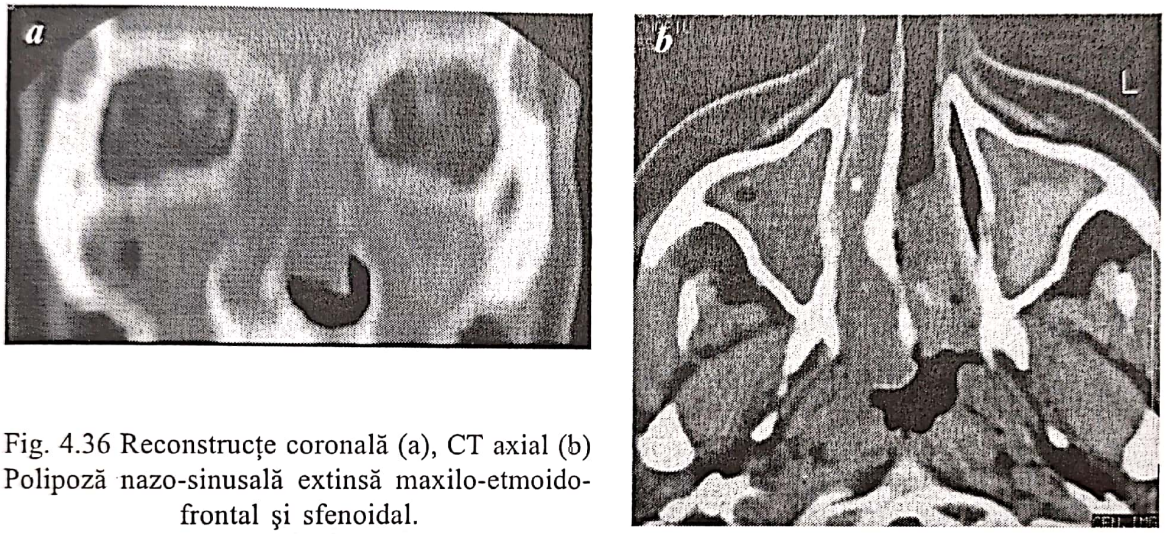

Fig. 4.36 Reconstrucțe coronală (a), CT axial (b) Polipoză nazo-sinusală extinsă maxilo-etmoido-frontal și sfenoidal.

Masivul etmoidal poate fi expansionat, pereții sinusali și septurile dintre celulele etmoidale pot fi subțiate. Poate apare hipertelorism secundar prin expansiunea etmoidului.

Este posibilă liză osoasă parțială sau doar o subțiere a pereților osoși. Un semn caracteristic evoluțiilor cronice descris la examinările CT în plan coronal pe secțiuni fine îl constituie aspectul „trunchiat" al cornetului mijlociu, a cărui parte convexă lipsește; porțiunea verticală lamelară posterioară este respectată în diferite grade. Leziunile osoase sunt de tip demineralizant, prin atrofie prin presiune cronică și hiperemie secundară inflamației mucoasei.

După administrarea de contrast există o încărcare minimă tisulară, structurile polipoide menținindu-și o densitate asemănătoare cu cea de la examenul nativ. Mucoasa înconjuratoare se încarcă însă cu contrast, aspectul final fiind oarecum stratificat.

Prezența de nivele hidro-aerice sugerează suprainfecție sau prezența de colecții lichidiene inchistate.

Formele cu distrucție osoasă importantă pot avea un aspect imagistic pseudomalign.

Examenul IRM permite diferențierea structurii tisulare (semnal hipointens T1, cu priza de contrast variabilă) de colecțiile lichidiene asociate (semnal

Scanned with OKEN Scanner

lichidian hiperintens T2, hipointens T1, nemodificat după administrare de contrast). Semnalul IRM poate fi uneori extrem de heterogen datorită prezenței mucusului cu diferite grade de deshidratare (mucusul hidratat are semnal mai apropiat de cel lichidian, mucusul deshidratat are semnal mai apropiat de cel fibros hipointens T1 şi T2).

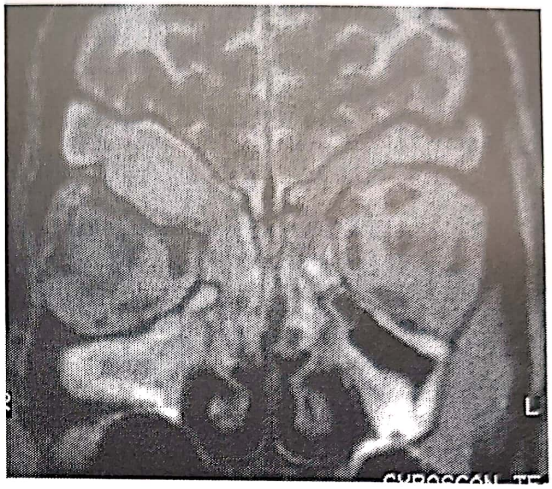

Fig. 4.37 IRM coronal T2TSE. Polipoză nazo-sinusală: aspect heterogen al leziunii, semnal izointens T2.

Polipoza se poate complica cu formare de mucocel unic sau multiplu, secundar obstrucției ostiale.

Polipul antrochoanal (polipul Killian)

Este un polip dezvoltat de pe peretele posterolateral al sinusului maxilar în bisac şi care traversează ostiumul sinusului maxilar (sau un eventual orificiu accesor) spre fosa nazală şi posibil, spre nazo-faringe.

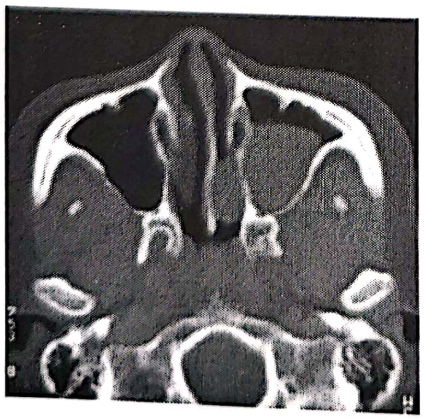

a

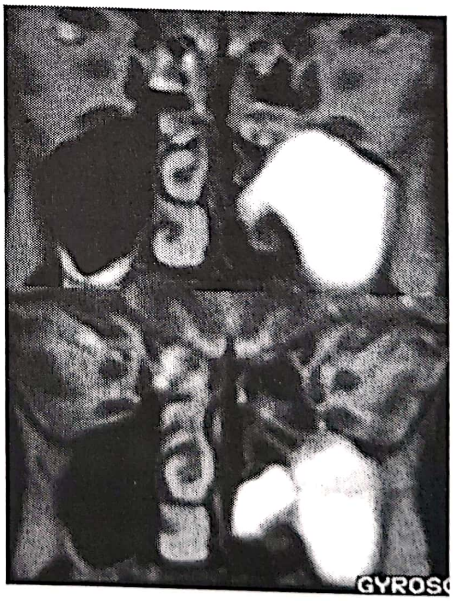

b

Fig. 4.38 CT axial, fereastră osoasă (a). IRM coronal T2TSE (b), Polip antrochoanal „în bisac", în sinusul maxilar stâng şi fosa nazală, proeminând în regiunea choanală. Ostiumul sinusului maxilar este lărgit.

Scanned with OKEN Scanner

Examenele CT şi IRM precizează această caracteristică topografică de dezvoltare.

Ostiumul sinusului maxilar şi meatul mijlociu apar lărgite. Polipul se dezvoltă între cornetul mijlociu şi peretele lateral al fosei nazale, iar apoi spre regiunea choanală. Polipii voluminoşi pot ocupa înspre posterior intreaga fosă nazală şi se pot extinde spre rinofaringe.

Are aceleaşi caracteristici de densitate (hipodensitate CT de tip mucoid) sau de semnal IRM (hipersemnal T2, hiposemnal T1) ca şi polipul izolat. După administrarea de contrast i.v. polipul este necaptant .

Această caracteristică de semnal IRM de tip lichidian este în favoarea considerării polipului antrochoanal drept un chist de retenţie provenind din sinusul maxilar.

Acelaşi aspect de dezvoltare în bisac poate fi depistat mai rar sfeno-choanal sau etmoido-choanal. Vizualizarea continuităţii dintre polip şi originea sa turbinală sau sinusală este esenţială pentru diagnostic.

Polipul angiomatos

După anumiţi autori, polipul angiomatos provine dintr-un polip sinochoanal cu vascularizaţia compromisă prin ocluzie sau compresie; secundar apare astfel edem, infarctizare, neovascularizaţie, cu evoluţie fie spre necroză, fie spre formarea unui polip angiomatos.

Aspectul rezultat este cel al unei mase cu structură mixtă: porţiunea endosinusală ramâne nevascularizată, în timp ce porţiunea choanală sau nazo-faringiană se încarcă cu contrast, uneori în mod heterogen.

Necesită diagnostic diferenţial la pacienţii tineri cu fibromul nazo-faringian (ale cărui caracteristici imagistice vor fi prezentate ulterior).

Examenul CT arată în mod caracteristic lipsa lărgirii fantei pterigopalatine.

4.2.5.Patologie tumorală benignă

Papilomul inversat

Este o tumoră epitelială benignă cu dezvoltare lentă, dar cu riscul de recidivă frecventă în caz de exereză incompletă şi posibilă transformare malignă (3-13%).

Se dezvoltă din joncţiunea etmoido-maxilară în regiunea meatului mijlociu, determinând remodelare osoasă locală şi obstrucţie ostiomeatală.

Tumorile de mici dimensiuni sunt centrate în regiunea meatului mijlociu şi determină obstrucţie infundibulară. Nu există modificări osoase asociate, iar diagnosticarea tumorii în stadiile incipiente este dificilă.

Tumorile de dimensiuni mai mari pot determina liza septului intersinusonazal, pot determina modificări scleroase parietale sinusale şi pot prezenta calcificări sau fragmente de os schestrat; se pot extinde intrasinusal (mai frecvent în sinusul maxilar, mai rar-etmoidal).

Scanned with OKEN Scanner

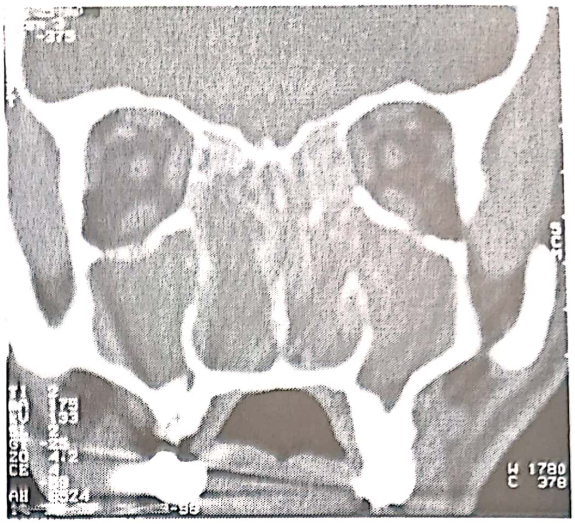

Fig. 4.39 CT coronal. Papilom inversat: masă tisulară cu aspect invaziv ocupând fosele nazale, sinusurile maxilare, frontale şi sfenoidale în totalitate.

Suprafaţa tumorală este polilobată, "cerebriformă", iar după administrarea de contrast sunt captante (CT, IRM).

Secundar obstrucţiei infundibulare apar colecţii lichidiene intrasinusale, care au un aspect diferit mai ales la examenul IRM (semnal lichidian, necaptante).

Postoperator există riscul recidivei tumorale în 10-20% cazuri, ceea ce impune supraveghere imagistică sistematică cel puţin în primii 5 ani.

Recidivele tumorale au aceeaşi localizare şi un aspect imagistic identic cu cel al tumorii de origine: mase bine delimitate, cu semnal intermediar T1 şi T2 şi moderat captante. Examenul IRM este de elecţie în aceste situaţii, permiţând diferenţierea de modificările inflamatorii sau eventualele colecţii lichidiene asociate şi stabilind un bilanţ de extensie precis.

Osteomul

Este considerat cea mai frecventă tumoră sinusală, în anumite statistici apare la 1% din populaţie.

Localizare frecventă în sinusul frontal (80%), uneori în etmoid (20%) şi mai rar în sinusul maxilar.

Apare ca o masă bine delimitată cu densitate osoasă vizibilă radiologic, dar caracterizată mai bine prin CT în fereastra osoasă, care este examenul de elecţie.

Tumora osteoformatoare se dezvoltă din peretele sinusal, are caracter sesil şi proemină în lumenul sinusului.

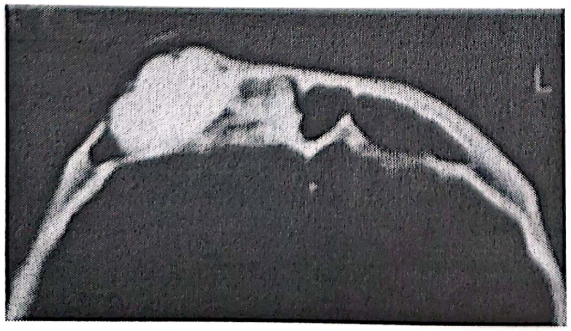

Fig.4.40. CT axial. Osteom frontal drept: formaţiune polilobată cu densitate osoasă heterogenă care expansionează tăblia externă.

Scanned with OKEN Scanner

La examenul IRM apare ca o zonă cu semnal marcat hipointens în toate secvențele.

Examenele CT și IRM pot depista complicațiile: modificări inflamatorii și colecții lichidiene, mucocel, pneumoencefalie, abces cerebral.

Tumorile voluminoase pot determina prin expansiune coborârea sau chiar distrucția plafonului orbitar și extensie în orbită.

Displazia fibro-osoasă și fibromul osifiant

Displazia osoasă este o afecțiune monostică sau poliostică, putând interesa mai multe piese ale scheletului facial. La nivel nazo-sinusal pot fi depistate atât modificări ale formei difuze, cât și ale formei localizate a maladiei (fibromul osifiant). Cele două aspecte lezionale pot fi depistate simultan.

Examenul CT este de elecție în diagnosticarea afecțiunii:

• Forma difuză *(displazie fibroasă)* determină îngroșarea corticalelor osoase, posibil „ocuparea" parțială sau completă a sinusurilor și posibil stenoză de canal optic sau ale foramenelor bazale; aspectul caracteristic imagistic (radiologic și CT) este cel de „geam mat".

Examenul IRM poate furniza detalii suplimentare de structură prin vizualizarea microchistelor caracteristice, cu semnal lichidian (displazie fibro-chistica).

Localizarea tipică este la nivel maxilar cu afectarea peretelui lateral și a zigomei.

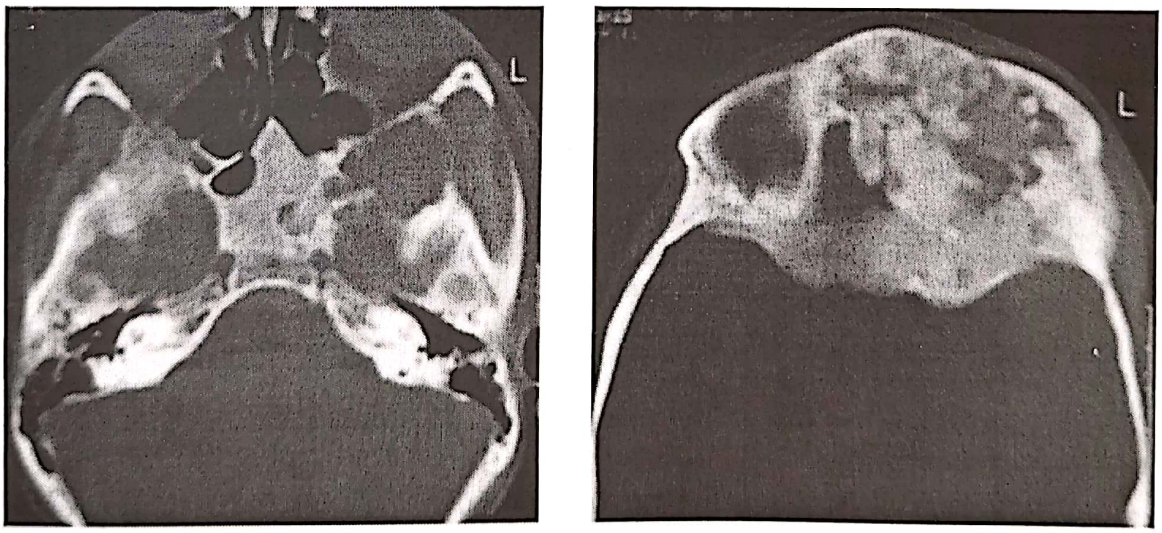

a *b*

Fig. 4.41 CT axial (a,b). Displazie fibroasă: proces osteo-condensant heterogen cu afectare sfeno-etmoidală și frontală.

• *Fibromul osifiant* apare ca o leziune rotund-ovalară încapsulată, predominant litică, care expansionează sinusul și care conține tesut fibros și osos.

Scanned with OKEN Scanner

Structura sa este mixtă, tisulară şi osoasă: componenta tisulară este centrală, uniloculată sau multiloculată şi se încarcă cu contrast în mod heterogen; intralezional pot exista calcificări. Periferia tumorii este îngroşată, osoasă. Poate deplasa, sufla sau liza pereţii osoşi. Examenele CT şi parţial IRM pot depista componentele osoasă şi tisulară tumorală. Localizările maxilare, apoi cele etmoidale şi sfenoidale sunt caracteristice.

• Mai rar se depistează aspectul de *leontiasis ossea*, în care proliferarea osoasă de tip hipertrofic este globală interesând mai multe elemente osoase faciale, ale bazei de craniu sau ale calotei.

Meningiomul

Menigiomul primitiv de fosă nazală este rar.

Există însă posibilitatea extensiei intranazale a unui mengiom cu punct de plecare în lama olfactivă.

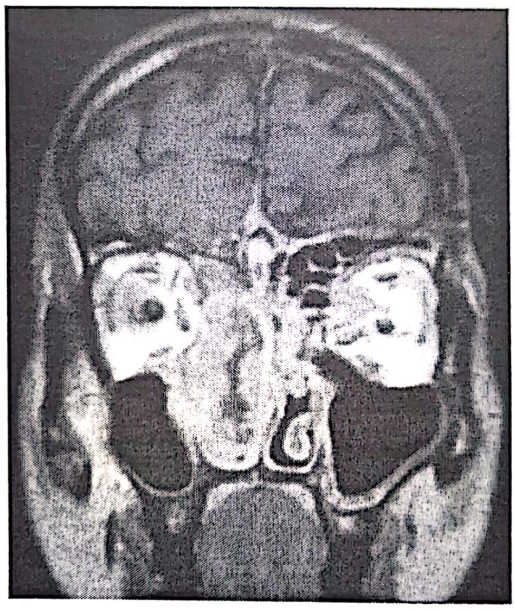

Fig. 4.42 IRM coronal T1SE +contrast. Meningiom frontal stâng operat. Reluare de evoluţie tumorală fronto-bazală stângă extinsă masiv etmoidal, orbitar stâng şi în fosa nazală dreaptă.

Examenul IRM precizează exact caracteristicile tisulare sprecifice meningiomului, topografia şi caracteristicele de dezvoltare extranevraxială tumorală, precum şi extensia nazo-sinusală a acestuia.

Meningiomul pe IRM apare ca o masă cu semnal mai apropiat de cel fibros, hipointens de obicei T2, hipointens T1, cu o priză de contrast importantă. Extensia prizei de contrast la nivel meningeal de o parte şi de alta a tumorii este caracteristică.

Examenul CT este mai puţin informativ în caracterizarea tumorală: se regăseşte aceeaşi priză de contrast, posibile calcificări, posibile modificări osoase asociate de tip litic sau condensant.

Alte tumori benigne: neurinom, hemangiom, fibrom, leomiom, lipom

Aspectul imagistic este nespecific, diagnosticul este histologic şi în contextul clinic.

Lipomul poate fi caracterizat IRM prin semnalul specific grăsos hiperintens în secvenţele T1.

Scanned with OKEN Scanner

Exostoza

Are localizare de elecție în sinusul maxilar, este o tumoră rară.

Examenul CT precizează caracteristica de tumoră osoasă sau osteocartilaginoasă, baza de implantare osoasă, raporturile.

Tumorile cu celule gigante

Sunt incluse aici tumora cu mieloplaxe, tumorile benigne din hiperparatiroidie și chistul anevrismal.

Au aspect de tumori cu dezvoltare lentă care "suflă" pereții osoși, erodează și lizează parțial corticalele osoase.

4.2.6.Pseudotumori nazo-sinusale

Pneumosinus dilatans

Constituie o hiperpneumatizare evolutivă a unei cavități sinusale cu agravare în timp, aspect analizabil pe imagini radiologice sau CT succesive.

Localizarea de elecție este în sinsul frontal.

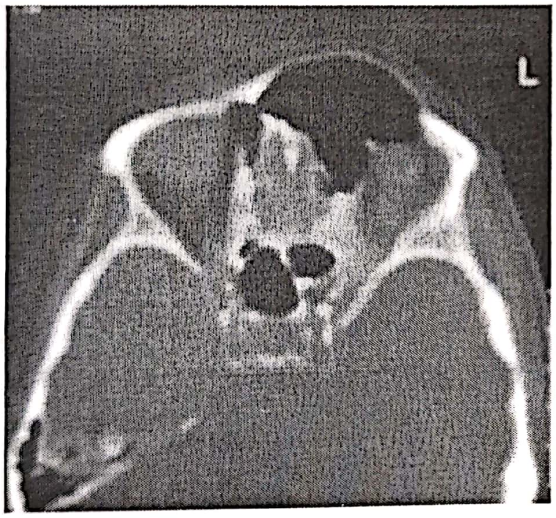

Fig. 4.43 CT axial. Pneumosinus dilatans.

Complicațiile posibile sunt fractura tăbliei externe, deprimarea pereților superior și medial orbitar.

Examenul CT permite stabilirea conținutului aeric sinusal și studiul pereților osoași (care pot fi subțiați).

A doua localizare ca frecvență este sfenoidală sau etmoidală, cu posibilă dezvoltare endocraniană.

Mucocelul sinusal

Este o tumora pseudochistică al cărei perete este constituit de mucoasa sinusală, aparent secundar unei obstrucții ostiale și unei acumulări de mucus.

Localizarea frontală este cea mai frecventă (cauzată de obstrucție prin etmoidită, polipoză, osteom – leziuni depistabile și ele imagistic).

Scanned with OKEN Scanner

Examenul radiologic poate vizualiza expansiunea pereților sinusali cu aspect de atrofie prin presiune. Densitatea radiologică este nespecifică, sinusul apărând în general opac datorită acumulării de mucus.

Examenul CT demonstrează aspectul "suflat" al sinusului frontal. Corticala poate fi subțiată sau chiar distrusă. Este posibilă dezvoltarea spre orbită cu deprimarea plafonului orbitar. Aspectul tumoral este omogen și hipodens.

Caracterizarea conținutului mucocelului prin examen IRM este net superioară, mucusul având densitate proteică marcată și apărând în mod caracteristic în hipersemnal T1. Examenul IRM permite de asemenea analiza extensiei tumorale (este posibilă inclusiv extensia subarahnoidiană, cu meningită asociată).

Semnalul mucocelului poate fi însă și de alt tip: mai apropiat de cel lichidian hipointens T1, hiperintens T2, poate conține de asemenea produși de degradare ai hemoglobinei sau un semnal particular în funcție de gradul de hidratare al conținutului. După administrarea de contrast semnalul este nemodificat.

Mucocelul etmoidal este mai rar.

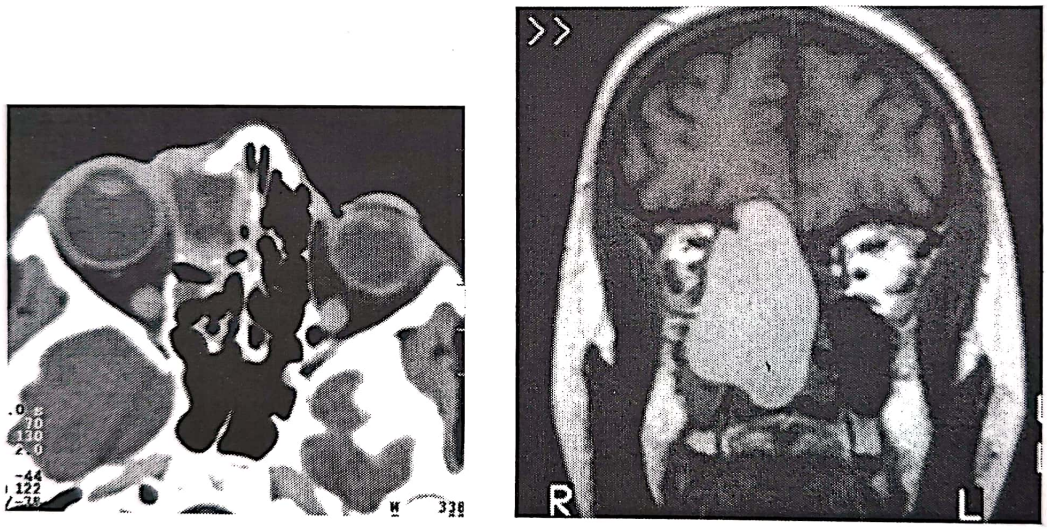

a *b*

Fig. 4.44 CT axial + contrast Mucocel etmoidal drept: formațiune bine delimitată ovalară în etmoidul anterior (a) IRM coronal T1SE. Mucocel etmoidal voluminos cu semnal caracteristic hiperintens T1. Expansiune tumorală spre orbită, spre fosele nazale și spre sinusul maxilar drept (b).

Extensia spre orbită determină subțierea peretelui intern al orbitei și expansiunea tumorală cu deplasarea musculaturii și a grăsimii orbitare. Caracteristicile de semnal IRM sunt aceleași.

De obicei mucocelul se dezvoltă în celulele anterioare.

Mucocelul maxilar este rar, posibil asociat cu o intervenție anterioară de tip Caldwell-Luc în antecedente.

Mucocelul sfenoidal poate fi asociat unei sinuzite cronice, unei tumori de fosă nazală sau unui osteom.

Scanned with OKEN Scanner

Examenul CT arată aceeaşi expansiune parietală uneori asociată cu distrucţie sfenoidală. Extensia se poate face spre fosa nazală, orbită, clivus, fosa temporală, şa turcică, regiunea cavernoasă (putând mima tumori selare, cavernoase sau de apex orbitar), caracteristicile de extensie cât şi semnalul particular tumoral fiind mai evidente IRM.

Evoluţia se poate face spre calcificare parietală, bine vizibilă CT.

Prin infecţia unui mucocel rezultă formarea unui piocel – diagnosticabil IRM (aspect de abces cu conţinut dens şi pereţi îngroşaţi care se încarcă cu contrast).

Pseudotumori de origine dentară

• *Chistele periradiculare*

Dezvoltate dintr-un granulom periapical, au o evoluţie lentă şi caracter suflant determinând subţierea şi deplasarea cranială a peretelui sinusal maxilar inferior. Chistul poate ajunge să ocupe sinusul maxilar în intregime.

Examenul CT demonstrează distrucţia osoasă şi mai ales peretele sinusal deplasat cranial care "coafează" chistul.

La pacienţii tineri se asociază de obicei prezenţa unui dinte inclus care poate fi şi el deplasat cranial odată cu dezvoltarea chistului.

a *b*

Fig. 4.45 CT axial (a), reconstrucţie coronală (b). Chist periradicular gigant cu conţinut semilichid necaptant. Expansiune spre sinusul maxilar, etmoid şi spre orbita stângă. Dinte inclus deplasat cranial şi medial.

• *Chistele pericoronare sau foliculare*

Sunt mai rare decât chistele periradiculare şi se dezvoltă în jurul coroanei unui dinte inclus. Extensia de vecinătatea este aceeaşi ca şi la chistul periradicular.

• *Ameloblastomul chistic*

Tumoră epitelială dezvoltată din lama dentară la nivel mandibular, poate fi localizată însă şi maxilar.

Aspectul CT este de leziune lacunară suflantă cu extensie de obicei spre regiunile profunde ale feţei.

Scanned with OKEN Scanner

• *Odontoamele*

Sunt malformații dentare cu aspect pseudotumoral formate dintr-o aglomerare de structuri dentare mai mult sau mai puțin diferențiate (tumoră hamartomatoasă).

Examenul CT vizualizează în sinusul maxilar o masă foarte densă cu caracter suflant și în interiorul căruia pot fi identificate structuri dentare.

4.2.7. Afecțiuni granulomatoase naso-sinusale

Sarcoidoza, granulomatoza Wegener, tuberculoza, sifilisul, leischmanioza

Sunt granulomatoze necrotizante, cu debut nazal și cu extensie ulterioară sinusală de vecinătate (maxilar, etmoid) sau pansinusală.

Modificările inițiale imagistice sunt nespecifice, asemănătoare unei sinuzite cronice.

Ulterior apare subțierea și distrucția parțială a septului nazal datorată granuloamelor necrozante.

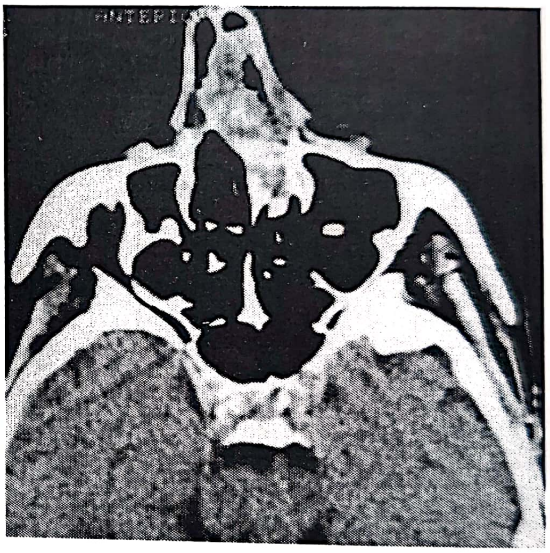

Fig. 4.46 CT axial. Granulomatoza Wegener: masă tisulară vascularizată dezvoltată în fosa nazală stângă, liză secundară a septului nazal.

Suprafața ulcerată apare neregulată, cu aspect de țesut granulomatos (hipointens T1 și hiperintens T2, cu priză de contrast omogenă).

Pereții osoși laterali nazali pot fi și ei distruși.

Granuloamele cauzate de priza de cocaină

Sunt granuloame necrozante care determină distrucția cartilajului septului nasal anterior (CT, IRM).

4.2.8. Patologie tumorală malignă

În patologia tumorală malignă examenele imagistice au un rol primordial în stabilirea diagnosticului pozitiv și al diagnosticului de extensie. Aspectul imagistic al tumorilor maligne este totuși în mare parte nespecific, neexistând o corelație precisă cu tipul anatomo-patologic.

Scanned with OKEN Scanner

Examenul radiologic standard şi-a pierdut mult din importanţă, el este util doar în cazul leziunilor voluminoase şi intens distructive.

Examenele CT şi mai ales IRM permit în primul rând analiza extensiei tumorale precise, a unor eventuale complicaţii, în anumite situaţii permit o caracterizare tumorală din punct de vedere al componentelor sale şi fac posibilă o supraveghere postterapeutică utilă.

Atât examenul CT cât şi cel IRM necesită analiza în mai multe planuri şi administrare de contrast i.v.

Tumorile apar ca procese înlocuitoare de spaţiu cu caracteristici de densitate sau de semnal de tip tisular, cu un grad diferit de încărcare după administrarea de contrast şi eventual cu leziuni osoase asociate. Acestea sunt depistate de elecţie prin CT: deplasare de pereţi ososi, osteoliză, osteocondensare.

Extensia tumorilor nazo-sinusale se poate face în trei direcţii principale:

• Spre regiunea infratemporală şi spre fosa pterigomaxilară;

Examenul CT este de elecţie în demonstrarea invaziei minime din fosa pterigopalatină datorită individualizării structurilor osoase pe secţiuni fine. Pentru studiul extensiei infratemporale examenul IRM cu administrare de contrast i.v. este superior.

• Spre orbită: există două tipuri de afectare secundară a orbitei:

- fără traversare a periorbitei şi fără infiltrare tumorală certă; conţinutul orbitei este deplasat înspre lateral (mm. extrinseci, grăsime orbitară, nerv optic)
- extensie directă intraorbitară, infiltrare a structurilor musculare şi grăsoase.

Examinarea IRM cu contrast este extrem de utilă în vizualizarea directă a celor două tipuri de extensii tumorale, în particular utilizarea de secvenţe de supresie grăsoasă care eliminând semnalul grăsimii orbitare scot în relief prezenţa ţesutului tumoral.

• Extensie intracraniană de contiguitate (fronto-bazală, temporală, cavernoasă) sau respectiv, metastatică. De notat posibilitatea extensiei tumorale perinervoase de-a lungul n.maxilar, spre gaura rotundă şi spre sinusul cavernos.

Examenul IRM cu administrare de contrast este de elecţie, permiţând distincţia dintre tumora propriu-zisă şi afectarea parenchimatoasă sau meningeală eventuală asociată (edemul cerebral are semnal lichidian şi nu se modifică după administrarea de contrast, spre deosebire de tumora extinsă endocranian)

Criteriile de malignitate sunt:

- Tumori difuz conturate;
- Necroză intratumorală (zone cu densitate sau semnal lichidian necaptante);
- Osteoliză a pereţilor sinusali sau a bazei de craniu;
- Invazie orbitară sau intracraniană;
- Calcificările intratumorale sunt frecvente

Scanned with OKEN Scanner

Examenele imagistice permit *depistarea unor leziuni asociate,* de exemplu o sinuzită fie primitivă, fie secundară unei obstrucții ostiale. Examenul CT de obicei supraestimează volumul tumoral datorită distincției dificile între componenta inflamatorie sau lichidiană şi cea tisulară propriu-zisă, examenul IRM fiind net superior din acest punct de vedere, permițând o distincție tisulară de calitate.

În evaluarea post-operatorie este de preferat examenul IRM cu administrare de contrast. Acesta poate preciza instalarea modificărilor de necroză intratumorală sau de fibroza, precum şi prezența țesutului tumoral restant sau recidivat.

Sunt utile tehnicile de substracție IRM care permit evidențierea modificărilor date de vascularizația locală normală sau patologică.

Epitelioamele

Sunt tumorile maligne cele mai frecvente nazo-sinusale (80%).

Apar ca mase tumorale vascularizate dezvoltate nazo-sinusal, cu caracter invaziv şi distrucție parietală.

La examenul CT apar ca mase dense, moderat captante şi cu caracter osteolitic agresiv.

Semnalul tumoral IRM este intermediar în secvențele T1 şi T2.

◆ *Epitelioamele foselor nazale*

Sunt precedate sau se asociază de obicei cu o sinuzită cronică sau o polipoză nazo-sinusală (în 15 % din cazuri).

Afectează de obicei septul nazal, mai rar cornetul inferior sau planşeul nasal.

Examenele CT şi IRM precizează afectarea septului nazal, a septului internazosinusal şi a fosei nazale controlaterale.

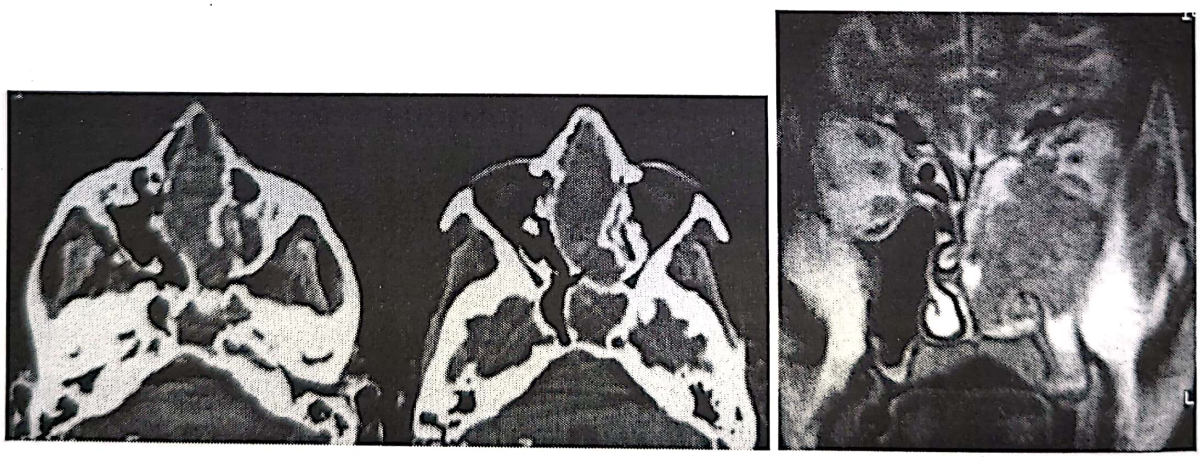

a *b*

Fig. 4.47 CT axial. Carcinom de fosă nazală: proces tumoral expansiv şi distructiv dezvoltat în fosa nazală stângă (a) ; IRM coronal (b).

◆ *Epitelioamele maxilare (85%)*

Survin de obicei pe o leziune de sinuzită cronică.

Pot fi localizate strict intracavitar.

Se pot dezvolta spre distal tranversând planşeul sinusal, spre orbită sau anterior (spre planurile subcutanate). Extensia posterioară se face spre regiunea pterigoidiană.

Scanned with OKEN Scanner

Tumora poate avea un aspect heterogen prin prezența de calcificări sau structuri osoase care constituie de fapt mici sechestre provenind din liza tumorală.

Extensia spre fosa pterigomaxilară și spre regiunea pterigopalatină sunt bine analizate pe secțiunile axiale CT sau IRM.

Adenopatiile satelite sunt retrofaringiene și jugulodigastrice.

◆ *Epitelioamele etmoidale (10%)*

Constituie o maladie profesională asociată cu expunerea la pulberi de lemn.

La examenele CT sau IRM apar ca o masă tumorală la nivel etmoidal, care se poate extinde spre orbită distrugând peretele medial orbitar, sau cu extensie fronto-bazală prin distrucția lamei papiracee. Se pot extinde spre sinusul maxilar lizând septul intersinusonazal și spre fosa nazală. Extensia spre fosa nazală controlaterală se face prin traversarea septului nazal. Extensia posterioară include sinusul sfenoidal și apofizele pterigoide.

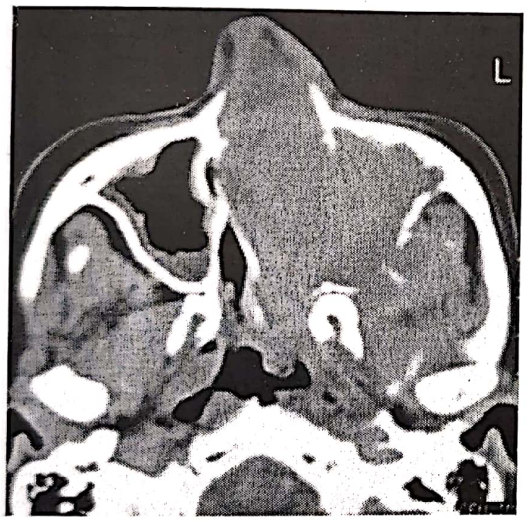

Fig. 4.49 CT axial. Carcinom etmoidal: tumoră voluminoasă care expansionează și lizează structurile etmoidale; invazie spre sinusul maxilar, spre ambele fose nazale și spre cavum.

◆ *Epiteliomele frontale sau sfenoidale*

Sunt rare (sub 5%) și de obicei se dezvoltă endocranian.

Stadializarea tumorală include:

T1: tumori limitate la mucoasă antrală maxilară, fără distrucție osoasă

T2: tumorile maxilare posterosuperioare fără distrucție osoasă sau tumorile maxilare anteroinferioare cu liză osoasă parietală medială sau inferioară

T3: extensie jugală, liză parietală posterioară maxilară, a planșeului orbitar sau a peretelui medial orbitar, invazia spațiului masticator, a regiunii pterigoidiene sau a etmoidului

T4: invazie orbitară, a lamei cribriforme, a sinusului sfenoidal și a etmoidului posterior, a rinofaringelui, a palatului moale sau a bazei de craniu.

Carcinomul adenoid chistic

Majoritatea se dezvoltă din regiunea distală a fosei nazale sau a sinusului maxilar

Scanned with OKEN Scanner

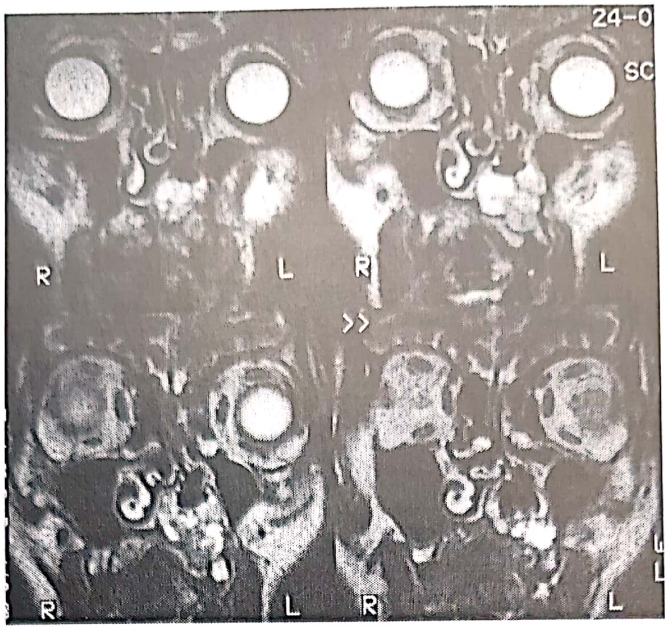

Fig. 4.50 IRM coronal T2TSE. Carcinom adenoid chistic dezvoltat la nivelul fosei nazale stângi.

Poate avea aspect burjonant sau infiltrativ, cu extensie de-a lungul planurilor tisulare şi a tecilor nervoase.

Componenta chistică tumorală poate determina un semnal lichidian H T2 dificil de diferențiat de cel al inflamației asociate .

Estesioneuroblastomul

Este o tumoră neurogenă (neuroblastom) dezvoltată din porțiunea superioară a foselor nazale, din epiteliul olfactiv.

Tumora se extinde în mod caracteristic "în clepsidră", spre fosa nazală şi endocranian, prin traversarea lamei cribriforme a etmoidului.

Tumorile de mici dimensiuni apar ca mase tumorale ataşate peretelui superior al fosei nazale.

Tumorile voluminoase se extind în masivul etmoidal, în sinusul maxilar, spre fosa cerebrală anterioară şi spre orbită.

Caracterizarea tumorală cât şi studiul extensiei sunt realizate de elecție prin IRM: tumora are semnal intermediar în majoritatea secvențelor şi se încarcă cu contrast în mod omogen. Caracteristică este prezența de chiste satelite la periferia tumorii în porțiunea sa intracraniană.

Secvențele T2 permit de asemenea diferențierea țesutului tumoral de reacțiile sinusale inflamatorii secundare (care apar cu semnal lichidian).

Examenul CT vizualizează distrucția lamei cribriforme, remodelarea şi expansiunea pereților osoşi ai foselor nazale.

În cazul tumorilor voluminoase sau a celor situate în regiunea nazală superioară, diferențierea imagistică de epitelioame este imposibilă.

Stadializarea tumorală (Kadish) include:

- grupul A: tumori localizate în cavitatea nazală
- grupul B: tumori localizate în cavitatea nazală şi sinusuri

Scanned with OKEN Scanner

- grupul C: tumori extinse la baza de craniu, fosa cerebrală anterioară, orbită; adenopatii cervicale; metastaze la distanță.

Alte tumori maligne:

- Sarcoame: fibrosarcom, histiocitom fibros malign, condrosarcom, osteosarcom, rabdomiosarcom, leiomiosarcom
- Metastaze, mai frecvent provenind din melanoamele maligne cutanate
- Melanom malign primitiv, cilindrom, plasmocitom, limfom
- Meningiom şi meningiosarcom extins nazo-sinusal.

4.3. Aspecte de traumatologie facială

Traumatismele faciale survin în marea lor majoritate în cursul accidentelor rutiere (65%), urmate de cele produse de diferitele tipuri de agresiune (30%).

Mulți dintre aceşti pacienți sunt politraumatizați, ceea ce impune corelarea investigației faciale cu examinările cerebrale, pulmonare, abdominale, osoase. De aceea masivul facial se explorează de obicei inițial prin CT, în cadrul unei investigații cranio-cerebrale complete. Este de preferat un examen CT cu achiziție spirală, care se desfăşoară într-un timp mult mai scurt şi care permite efectuarea de reconstrucții bi- şi tridimensionale.

Examenele radiologice pot fi efectuate ulterior, când starea pacientului o permite.

Fig. 4.51 Reconstrucție coronală. Formațiune chistică cu conținut proteic abundent posttraumatică închistată intra- şi paraorbitar stâng bombând în unghiul antero-superior al sinusului maxilar.

De elecție sunt:

- incidența Waters: aceasta permite vizualizarea pereților laterali ai sinusurilor maxilare, a planşeului orbitar şi a septului nazal
- radiografia craniului de profil vizualizează malarul, plafonul orbitei şi pereții sinusului maxilar
- radiografia de profil a oaselor nazale, incluzând spina maxilară
- în traumatismele mandibulei sunt utile radiografiile panoramice, incidențele oblice mandibulare şi incidența Towne.

Semnele directe radiologice sunt constituite de vizualizarea traiectelor de fractură, absența sau rotația diferitelor elemente anatomice normale.

Semnele indirecte sunt: asimetriile scheletale, opacifierile sinusale sau prezența de nivele hidroaerice, pneumoorbita, malocluzia dentară.

Evaluarea radiologică standard este dificilă datorită anatomiei complexe a regiunilor, datorită poziționării dificile a pacientului traumatizat şi datorită suprapunerilor numeroase tisulare.

Scanned with OKEN Scanner

Dolan şi Jacoby au descris trei linii de continuitate osoasă cu contur osos care sunt utile în evaluarea fracturilor pe radiografie în incidența Waters. Orice discontinuitate a acestor linii sau diferențe de contur comparative stânga-dreapta sugerează o fractură şi necesită evaluare imagistică ulterioară.

Clasificarea fracturilor faciale

Sunt descrise cinci grupe principale de fractură (Daffner), care însă se pot asocia între ele:

1. **Fracturi ale orbitei:**
   - unilaterale: fractură izolată de perete lateral
     fractură "blow-out"
     fractură complexă zigomatico-maxilaraă
   - bilaterale: fractură tip Le Fort II –piramidală
     fractură tip Le Fort III-disjuncția cranio-facială
2. **Fracturi zigomatico-maxilare**
   - unilaterale: fractură zigomatică izolată
     fractură complexă zigomatico-malară (tripod)
   - bilaterale: fractură tip Le Fort III
3. **Fracturile maxilare**
   - unilaterale: fractură izolată a antrului maxilar
     fractură zigomatico-maxilară
   - bilaterale: fractură arcadei alveolare
     fractură tip Le Fort I- transmaxilară
     fractură tip Le Fort II- piramidală
     fractură tip Le Fort III-disjuncția cranio-facială
4. **Fracturile nazo-sinusale**
   - fracturile oaselor nazale
   - fracturile de sept nasal
   - fracturile sinusului maxilar
5. **Fracturile mandibulare**
   - fracturile corporeale
   - fracturile simfizare
   - fracturile condiliene.

Traumatismele faciale beneficiază din plin de examinarea CT, completată eventual cu reconstrucții bidimensionale sau tridimensionale care precizează în primul rând caracteristicile traiectelor de fractură (număr, topografie, cominuție, deplasare de fragmente, etc.).

În plus, examenul CT permite identificarea unor eventuali corpi străini intracavitari, a unor conținuturi patologice cavitare (conținutul sanguin recent sinusal, orbitar sau intracranian apare sub forma de imagini hiperdense) sau detectează prezența de aer (emfizem subcutanat, pneumoorbită, pneumoencefalie).

Examenul IRM este complementar examinării CT: depistează prezența complicațiilor cerebrale (prezența unui eventual meningoencefalocel, hernie

Scanned with OKEN Scanner

meningeală şi/sau parenchimatoasă intrasinusală) şi furnizează informaţii superioare privind leziunile de părţi moi sau complicaţiile orbitare

Fistulele de lichid cefalorahidian sunt destul de dificil de depistat imagistic. Ele necesită efectuarea de secţiuni milimetrice coronale pentru evidenţierea fracturii etajului anterior al bazei de craniu, asociat cu injectarea intratecală de produs de contrast care vizualizează pasajului produsului de contrast intranasal sau sinusal.

• *Fracturile oaselor nazale*

Examenul radiologic confirmă şi completează diagnosticul clinic, precizând în plus deplasarea fragmentelor osoase.

O examinare suplimentară este necesară doar pentru vizualizarea extensiei spre celelalte elemente osoase faciale

• *Fractura complexului zigomatico-maxilar*

Este a doua fractură izolată ca frecvenţă. Linia de fractură interesează cele trei procese ale zigomaticului: orbitar, zigomatic şi maxilar (fractură "tripod") ducând la o separare a zigomei. Sutura zigomatico-frontală este lărgită iar peretele inferior al orbitei şi cel postero-lateral al sinusului maxilar sunt fracturate

• *Fracturile maxilare*

De obicei apar în cadrul fracturilor faciale multiple. Sunt caracterizate radiologic printr-un traiect de fractură a peretelui antero-lateral sau o fractură cu înfundare a peretelui anterior;

• *Fracturile sinusului frontal*

Pot fi liniare, fără deplasare, cominutive sau prin înfundare. Ele pot afecta peretele anterior şi/sau peretele posterior..

• *Fracturile cominutive nazo-etmoidale*

Se extind spre baza de craniu, sinus frontal şi lama cribriformă;

• *Fracturile celulelor etmoidale*

Sunt incluse în fracturile tip Le Fort III dar pot fi şi izolate şi survin de obicei în regiunea lamei cribriforme. Pot afecta peretele orbitar medial şi se pot asocia cu emfizem orbitar, în timp ce o fractură a lamei cribriforme se poate complica cu pneumoencefalie.

Leziunile penetrante şi prezenţa de corpi străini situaţi la nivel sinusal, nasal, orbitar sau în părţile moi beneficiază în primul rând de examenul CT. Examenul radiologic nu permite evidenţierea unor corpi străini cu densitate mai scăzută: sticlă, lemn, rocă.

În fracturile fronto-etmoidale, pe lângă vizualizarea traiectelor de fractură examenul CT studiază conţinutul hemoragic sau lichidian sinusal. Complicaţiile infecţioase meningeale sau cerebrale nu sunt de neglijat. Acestea beneficiază mai mult de examenul IRM cu administrare de contrast (meningită, cerebrită, abcces cerebral, empieme).

Scanned with OKEN Scanner

• *Fracturile orbitei*

Fracturile pot fi unilaterale sau bilaterale.

Pot interesa plafonul sau peretele lateral, peretele medial sau planşeul orbitar: fracturile "blow-out", sau respectiv, "blow-în" (printr-o afectare iniţiala etmoidală sau maxilară) sau pot fi încadrate în fracturile complexe zigomatico-maxilare.

Fractura "blow-out" afectează peretele intern şi planşeul orbitei. Este importantă precizarea întinderii defectului osos precum şi a hernierii sau încarcerării structurilor grăsoase sau musculare din planşeul orbitei în sinusul maxilar.

Pentru aceasta sunt utile secţiuni CT în plan coronal sau secţiuni coronale IRM (care disting mai bine elementele musculo-grăsoase orbitare afectate). În plus se poate identifica conţinutul patologic al sinusului maxilar.

• *Fracturile medio-faciale*

Fracturile medio-faciale au fost descrise în 1902 de către Le Fort, tipice fiind fracturile simetrice faciale extinse posterior spre procesele pterigoide.

Când traiectele de fractură sunt asimetrice ele sunt caracterizate ca fracturi de tip Le Fort I, II şi III.

- Fractura tip Le Fort II: afectează arcada alveolară superioară repectând planşeul orbitei
- Fractura tip Le Fort I: afectează piramida nazală, procesul frontal al maxilarului, osul lacrimal, palnşeul orbitei în contact cu sutura zigomatico-maxilară, peretele antero-lateral al sinusului maxilar.
- Fractura tip Le Fort III: reprezintă o disjuncţie cranio-facială, interesând regiunea fronto-nazală, procesul frontal al maxilarului, osul lacrimal, lama orbitară a etmoidului, peretele orbitar lateral în regiunea sfeno-zigomatică, peretele maxilar postero-lateral.

În traumatismele de obicei rutiere există frecvent o combinaţie a acestor leziuni. În plus în această clasificare nu sunt incluse leziunile osoase mai puţin importante (ulterior denumite fracturi ale complexului nazo-etmoidal).

4.4. Patologia cavumului

Patologia rinofaringiană beneficiază din plin de explorarea imagistică secţională (CT, dar mai ales, IRM) având în vedere situarea sa profundă precum şi raporturile anatomice complexe. De asemenea sunt bine individualizate spaţiile parafaringiene, a caror explorare este indispensabilă în stabilirea unui bilanţ de extensie tumoral sau în detectarea unei tumori profunde care nu se exteriorizează în cavum.

4.4.1. Anatomie secţională

Sunt prezentate elemente de anatomie secţională a cavumului prin examinare CT (fig. 4.52 şi 4.53).

Scanned with OKEN Scanner

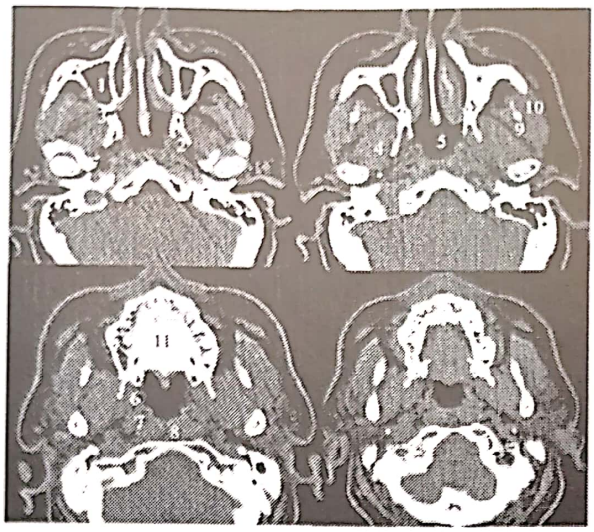

Secțiuni CT, fereastra parenchimatoasă:

1. sinusul maxilar
2. apofiza pterigoidă
3. fosa pterigopalatină
4. m. pterigoidian lateral
5. cavum
6. orificiul tubar
7. foseta Rosenmüller
8. mm. paravertebrali
9. apofiza coronoidă mandibulară
10. m. maseter
11. palatul dur

a

Fig. 4.52 Anatomie secțională CT a cavumului: CT axial (a).

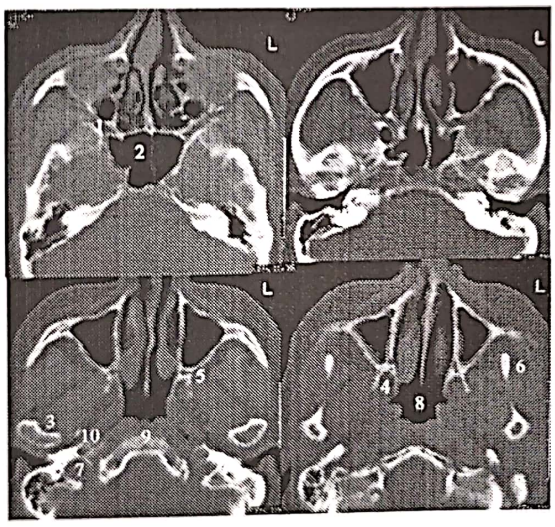

Secțiuni CT, fereastra osoasă:

1. fisura orbitară inferioară
2. sinus sfenoid
3. condilul mandibulei
4. apofiza pterigoidă
5. fosa pterigopalatină
6. apofiza coronoidă a mandibulei
7. gaura ruptă posterioară
8. cavum
9. clivus
10. canalul carotic

b

Fig. 4.53 Anatomie secțională CT a cavumului: CT axial (b).

Scanned with OKEN Scanner

4.4.2. Variante fiziologice

Bursa faringiană Luschka

Reprezintă o formațiune diverticulară mediană postero-superioară a cavumului, de aproximativ 5-10 mm, situată intr-o mică fosetă osoasă pe marginea anterioară a clivusului.

Poate fi depistată incidental la persoane asimptomatice sub forma unei mici cavități mediane în părțile moi postero-superioare.

Prin obstrucția orificiului sau și suprainfecție se formează un chist de retenție Thornwald.

Aspecte legate de virstă

La persoanele tinere, hipertrofia țesutului limfatic poate lua un aspect pseudotumoral, cu obstrucție parțiala a cavumului.

În mod caracteristic, hipertrofia limfoidă respectă spațiile grăsoase parafaringiene, fiind strict localizată mucos și submucos.

4.4.3. Patologie tumorală benignă

Chistul Thornwald

Apare secundar obstrucției bursei faringiene.

Prin suprainfecție poate dobândi un caracter pseudotumoral.

Apare CT sau IRM sub forma unei colecții lichidiene situată pe linia mediană, în mucoasa posterioară rinofaringiană.

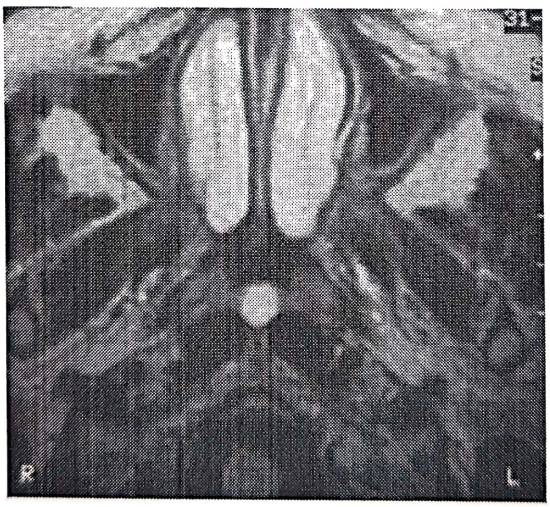

Fig. 4.54 IRM axial FLAIR - Chist Thornwald

Poate avea conținut proteic abundent (semnal hiperintens T1 și T2). După administrarea de contrast chistul este necaptant, sau exista o priză de contrast periferică parietală (priză de contrast mai importantă este caracteristică chistelor infectate).

Spațiile parafaringiene apar nemodificate.

Scanned with OKEN Scanner

Fibromul nazofaringian (angiofibromul juvenil) .

Este o tumoră benignă a adolescenților, neîncapsulată, intens vascularizată, cu agresivitate locală şi cu tendință de recidivă postoperatorie.

Tumora se localizează în jurul orificiului posterior al fosei nazale, pe versantul supero-extern, în vecinătatea regiunii sfeno-palatine.

Se poate extinde în mod caracteristic lateral, spre regiunea pterigo-palatină.

Fosa pterigo-palatină poate fi identificată pe secțiunile CT axiale fine între peretele posterior al sinusului maxilar, apofiza pterigoidă şi lama perpendiculară a osului palatin; conținutul său normal este grăsos. Extensia tumorală lărgeşte fosa pterigo-palatină , lizează apofiza pterigoidiana şi deplasează spre anterior peretele posterior maxilar.

Extensia anterioară se face spre fosa nazală ai cărei pereți sunt de obicei respectați; se poate asocia o liză a septului intersinusonazal.

Extensia cranială interesează sinusul sfenoid. Prin distrucția aripii mari a sfenoidului tumora poate invada fosa temporală, până în regiunea cavernoasă.

Dezvoltarea laterală se poate face spre regiunea retro-zigomatico-maxilară, iar cea posterioară către rinofaringe.

Afectarea orbitară este mai rară, posibilă prin distrucție osoasă directă sau prin extensie de-a lungul fisurilor orbitare superioară sau inferioară.

Examenul IRM permite evidențierea caracterului hipervascularizat al tumorii prin prezența de zone intratumorale "flow-void" (structuri vasculare cu flux sanguin rapid). De asemenea poate preciza extensia exactă a tumorii mai ales după administrarea de Gadolinium, tumora fiind intens captantă, cu aspect heterogen (în particular permite analiza extensiei spre fosa infratemporală, sinusul sfenoid, regiunea cavernoasa).

Examenul IRM permite de asemenea distincția intre tesutul tumoral propriu-zis (aspect heterogen în secvențele T1 şi T2, imagini „flow-void") şi hipertrofia adenoidă, frecventă la pacienții tineri sau respectiv, modificările inflamatorii sinusale reacționale.

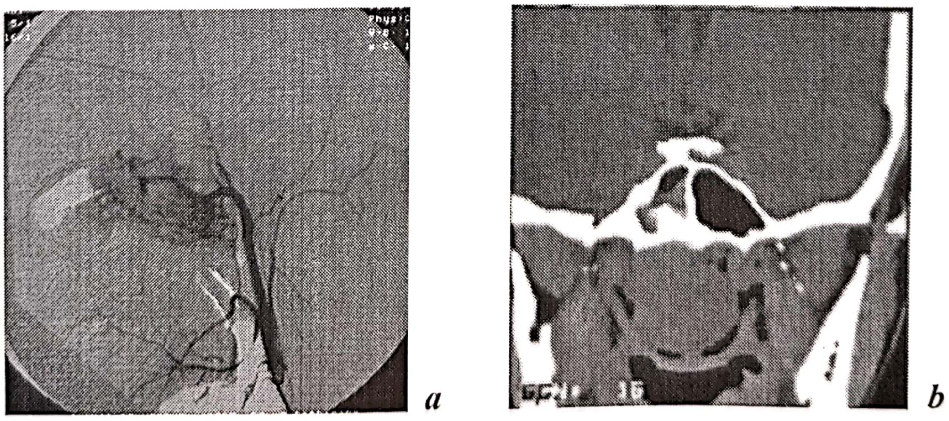

a *b*

Fig. 4.55 Angiografie selectivă (a), CT coronal (b). Angiofibrom juvenil: masă tisulară dezvoltată în fosa nazală stângă, parțial în sinusul maxilar şi sfenoidal dar mai ales proeminentă în cavum median şi paramedian stânga. Blush vascular după injectarea selectivă a carotidei externe stângi.

Scanned with OKEN Scanner

Administrarea de contrast intravenos în cadrul examinarii CT sau IRM este obligatorie, pentru precizarea caracterului hipervascularizat tumoral. În plus permite distincția de un eventual polip angiomatos (care este parțial vascularizat şi nu se extinde în fosa pterigo-palatină, în sinusul sfenoidal sau în cavum).

Angiografia selectivă are atât un rol diagnostic, cât şi o viză terapeutică, de embolizare preoperatorie a pediculilor vasculari tumorali. Aspectul angiografic de hipervascularizație ("blush tumoral") este tipic.

Vasele nutritive sunt ramuri ale a.carotide externe: a.maxilară internă, aa.faringiene ascendente, care apar lărgite. În cazul extensiei spre baza craniului şi spre regiunile cavernoase, apar pediculi vasculari nutritivi din a.carotidă internă.

Recidiva este frecventă în cazul ablațiilor incomplete, în cazul localizărilor sau extensiilor profunde.

Alte tumori benigne:

- *angioame, adenoame pleomorfe*
- *fibroame, condroame, osteoame* provenind din tesuturile invecinate
- *polipoza nazală sau polipul Killian* se pot extinde spre cavum
- *hemangioamele etmoido-nazale* se pot dezvolta spre posterior
- *meningioamele de clivus* pot proemina în rinofaringe, iar meningioamele de aripa sfenoidala se pot extinde laterofaringian
- extensie rară a unor *adenoame hipofizare, chiste ale pungii Rathke*
- *amiloidoza.*

4.4.4.Patologie tumorală malignă

Epiteliomul nazofaringian

Tumora se dezvoltă de obicei de pe peretele lateral al cavumului, în contact cu orificiul tubar sau foseta Rossenmüller, mai rar de pe peretele postero-superior.

Examinarea CT sau IRM permite încadrarea TNM a tumorilor, precum şi stabilirea bilanțului de extensie:

T1: tumoră localizată la un singur perete al cavumului sau strict submucos.

T2: tumoră afectând ambii pereți

T3: tumoră depăşind cavumul, dar fără afectare nervoasă şi fără liză a bazei de craniu

T4: liză a bazei de craniu şi/sau afectare a nervilor cranieni

N1: un singur ganglion afectat, <=3cm

N2: unul sau mai mulți ganglioni, cu dimensiuni între 3-6 cm

N3: ganglioni ipsilaterali >6cm, ganglioni controlaterali sau bilaterali

Dezvoltarea tumorală se poate face predominant spre lumenul rinofaringian, sau dimpotrivă, spre spațiile parafaringiene, neexistând o corelație precisă între dimensiunile nodului tumoral inițial şi gradul extensiei.

Scanned with OKEN Scanner

Aspectul tumoral CT este de masă cu densitate tisulară (frecvent hiperdensă spontan), de obicei lateralizată, care nu se modifică în mod semnificativ după administrarea de contrast (eventual există o priză de contrast discretă, sau cu aspect heterogen în tumorile voluminoase).

Aspectul IRM este de masă cu semnal moderat hiperintens T2, izo- sau hipointens T1. După administrarea de contrast tumora este discret captantă, aspect mai bine vizibil în secvențele de supresie grăsoasă.

Tumorile de mici dimensiuni apar ca simple îngroşări parietale. Depistarea unei tumori de mici dimensiuni localizată strict submucos poate fi realizată de tehnicile de medicină nucleară SPECT sau PET.

Tumorile de dimensiuni medii apar ca mase burjonante spre lumenul rinofaringian. Foseta Rossenmüller şi orificiul tubar sunt tumefiate .

Afectarea spațiilor profunde este caracterizată CT prin ştergerea planurilor grăsoase. În afara acestui semn, examenul IRM vizualizează mai bine prezența țesutului tumoral propriu-zis prin contrastul tisular superior pe care îl oferă.

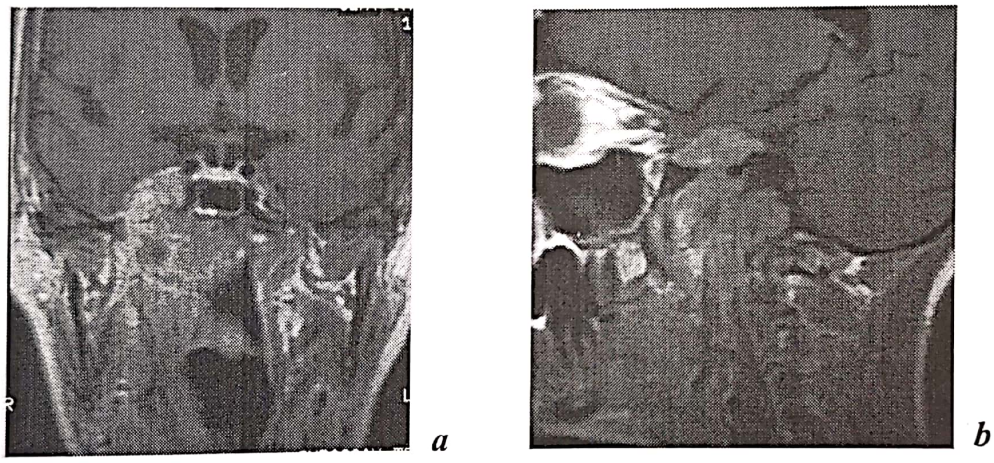

a *b*

Fig. 4.56 IRM coronal T1SE +contrast (a), sagital T1SE+contrast (b). Carcinom nazofaringian dezvoltat din peretele lateral drept, cu extensie în spațiile parafaringiene şi în fosa pterigomaxilară dreaptă.

Extensia tumorală cranială poate determina liză a bazei de craniu, invazie a sinusului sfenoidal, a găurii rupte posterioare, a aripii mari a sfenoidului, a regiunii selare şi cavernoase.

Extensia anterioară se face spre orbită, prin invazia directă sau prin fisurile orbitare superioară şi inferioară.

Lateral tumora poate invada regiunea pterigoidiană, fosa pterigo-maxilară, cu liza apofizei pterigoide şi a peretelui posterior al sinusului maxilar, sau spre regiunea retro-zigomatico-maxilară şi parotidiană.

Dezvoltarea posterioară este mai rară, cu invazia musculaturii prevertebrale. Pachetul vascular jugulo-carotidian poate fi înglobat sau deplasat de către tumoră. Examenul IRM permite aprecierea lumenelor vasculare, prezența fluxului sanguin rapid (aspect de semnal „flow-void").

Scanned with OKEN Scanner

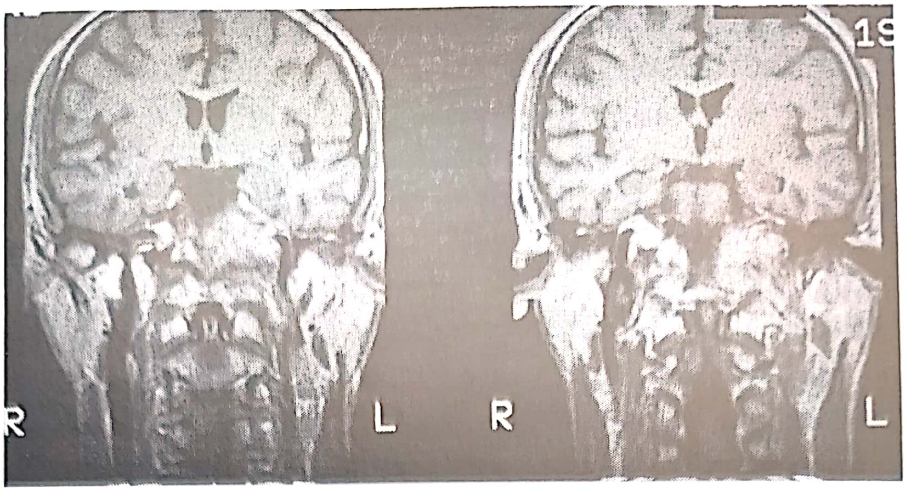

Fig. 4.57 IRM coronal T1SE + contrast. Tumoră latero-faringiană stângă ce obturează foseta Rosenmüller şi respectă spaţiul latero-faringian stâng

Orofaringele poate fi deformat parţial prin extensia distală tumorală.

Examinarea CT cu contrast, dar mai ales examinarea IRM cu contrast stabilesc în mod corect bilanţul de extensie, mai ales a celei endocraniene (sinus cavernos, regiune selară).

Otita seroasă secundară obstrucţiei tubare este bine evidenţiată IRM, sub forma unei colecţii mastoidiene cu semnal lichidian hiperintens T2.

Adenopatiile tumorale satelite au localizare retrofaringiană, cervicală inaltă jugulo-carotidiană, în regiunea submandibulară sau cervicală posterioară. Ganglionii cu dimensiuni de minim 10 mm sunt consideraţi metastatici. La fel, adenopatiile necrozate sau conglomeratele ganglionare de minim 3 ganglioni cu dimensiuni la limita inferioară celei considerate patologice.

Adenopatiile apar la examenul CT hipodense spontan, sunt hipointense sau izointense T1 (IRM), iar după administrarea de contrast se încarcă frecvent, uneori cu un aspect inelar periferic.

Localizarea adenopatiilor satelite pare a fi corelată mai puţin cu volumul tumoral iniţial, şi mai mult cu topografia tumorii iniţiale: tumorile localizate pe linia mediană determină adenopatii bilaterale, în timp ce tumorile situate paramedian sunt însoţite de adenopatii ipsilaterale.

În acest scop, sunt propuse clasificări topografice tumorale care vor orienta ulterior strategia de iradiere: ipsilaterală (pentru tumorile tip 1 paramediane sau pentru tumorile tip 2a şi 2c) sau respectiv, bilaterală (pentru tumorile tip 1 de linie mediană, tip 2b şi tip 3):

- tip 1: tumori superficiale, limitate la mucoasa rinofaringiană
- tip 2: tumori invazive spre spaţiile parafaringine-lateral şi înspre baza craniului-superior:
  tip 2a: tumori cu invazie unilaterală spre spaţiile parafaringine
  tip 2b: tumori cu invazie bilaterală, care traversează linia mediană, spre spaţiile parafaringine
  tip 2c: tumori cu extensie unilaterală spre baza craniului
- tip 3: tumori cu extensie anterioară nazală.

Scanned with OKEN Scanner

Supravegherea imagistică postterapeutică necesită de principiu existența unui examen imagistic preoperator, pentru comparație. Iradierea determină leziuni locale de inflamație, fibroză, amiotrofie, care distorsionează elementele anatomice și fac uneori dificilă afirmarea unui nodul tumoral recidivat (la controale repetate, modificarea fibrotică este neevolutivă). Din acest punct de vedere, examenul IRM este mai util în caracterizarea tisulară, deși aceasta nu este nici așa întotdeauna posibilă.

Diagnosticul diferențial imagistic include procesele inflamatorii (hipertrofia adenoidă la adult, sarcoidoza) sau infecțioase (TBC, abcesul retrofaringian).

În cazul tumorilor voluminoase, uneori punctul de plecare poate fi dificil de precizat: cancer amigdalian, tumori sfenoidale dezvoltate distal, etc.

Limfomul amigdalian

Se dezvoltă de obicei din amigdala faringiană.

Aspectul imagistic este destul de asemănător cu cel al epiteliomului, dar afectarea bazei de craniu este mai rară.

Alte tumori maligne ale adultului: plasmocitom, fibrosarcom, condrosarcom,cilindrom

Tumori maligne de vecinătate: cancerele de ororfaringe, tumorile de sinus maxilar, sfenoidal, etmoid,tumorile de spații parafaringiene (chemodectoame, schwanoame maligne, adenopatii metastatice), carcinoamele regiunii amigdaliane sau palatine, tumorile primitive de fosă infratemporală

Tumorile maligne ale copilului: rabdomiosarcomul embrionar, limfomul malign non-hodgkinian

4.5. Patologia spațiilor profunde ale feței

4.5.1. Anatomie secțională

Examenele CT și IRM constituie modalități indispensabile în investigarea patologiei spațiilor profunde ale feței.

Anatomia secțională poate individualiza:

Spațiul retrofaringian delimitat de aponevroza perifaringiană a feței posterioare a rinofaringelui, aponevroza și musculatura prevertebrală, apofiza bazilară a occipitalului; distal se continuă cu spațiul retrovisceral orofaringian

Spațiul laterofaringian este divizat de către diafragmul stilian (care se extinde între marginea anterioară a sternocleidomastoidianului și unghiul lateral al faringelui, între hioid și baza craniului) în două compartimente:

- *spațiul retrostilian sau subparotidian posterior*, care conține a.carotidă internă, vena jugulară internă, nn.IX,X,XI,XII și ganglionul simpatic superior; cranial ajunge în regiunea fosei jugulare și a găurilor rupte anterioară și posterioară
- *spațiul prestilian*, care anterior conține țesut grăsos și pachetul vascular maxilar intern *(spațiul paraamigdalian sau subparotidian anterior)*, iar

Scanned with OKEN Scanner

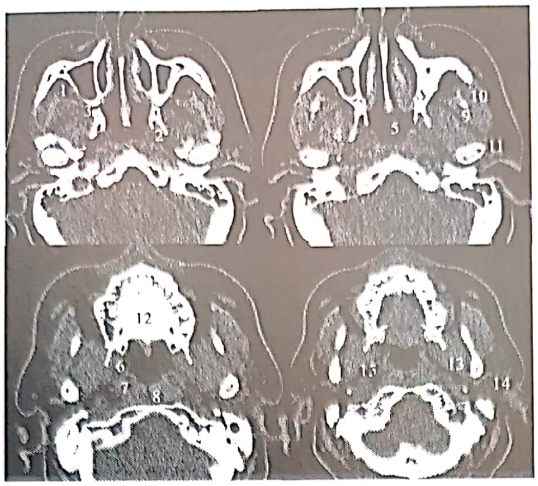

Secțiuni CT, fereastra parenchimatoasă:

1. bula grăsoasă Bichat
2. apofiza pterigoidă
3. fosa pterigopalatină
4. m. pterigoidian lateral
5. cavum
6. orificiul tubar
7. fosета Rosenmüller
8. mm. paravertebrali
9. apofiza coronoidă mandibulară
10. m. maseter
11. condilul mandibulei

4.58 Anatomie secțională CT a spațiilor profunde ale feței: CT axial fereastră parenchimatoasă

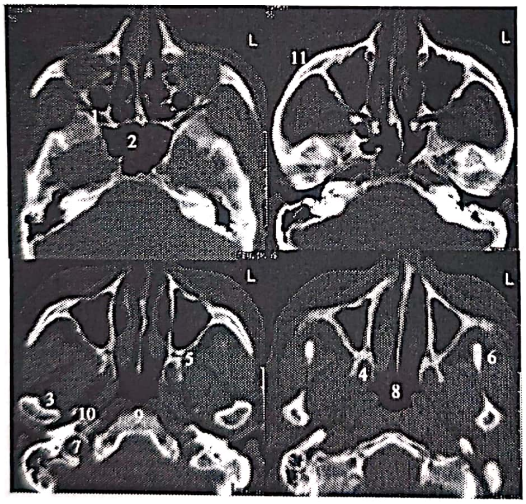

Secțiuni CT, fereastra osoasă:

1. fisura orbitară inferioară
2. sinus sfenoid
3. condilul mandibulei
4. apofiza pterigoidă
5. fosa pterigopalatină
6. apofiza coronoidă a mandibulei
7. gaura ruptă posterioară
8. cavum
9. clivus
10. canalul carotic
11. apofiza zigomatică

Fig. 4.59 Anatomie secțională CT a spațiilor profunde ale feței: CT axial fereastră osoasă

Scanned with OKEN Scanner

posterior conține glanda parotidă, pachetul vascular jugulo-carotidian extern, v.jugulară externă, limfatice, ganglioni şi n.VII *(spațiul parotidian)*

• *Fosa pterigomaxilară* situată între ramul ascendent al mandibulei şi m.maseter, apofiza pterigoidă şi peretele posterior al sinusului maxilar, comunică cu orbita prin fanta sfeno-maxilară şi cu regiunea geniană printr-un spațiu ocupat de bula grasoasa Bichat; cranial se învecinează cu aripa mare a sfenoidului (gaura rotundă mică, gaura ovală, gaura rotundă mare) şi porțiunea infratemporală a scuamei temporalului, iar înspre posterior – cu spațiul paraamigdalian; conține mm.pterigoidieni, vasele maxilare interne, nn.maxilar inferior şi superior.

- *regiunea retro-zigomatico-maxilară* situată între procesul frontal şi corpul zigomei, partea cranială a m.maseter, peretele posterior al sinusului maxilar; intern se continuă prin fanta pterigo-maxilară cu fosa pterigo-palatină; înspre posterior este separată de regiunea pterigoidiană de către prelungirea posterioară a bulei Bichat; conține expansiunea superioară a bulei Bichat, tendonul m.temporal, a.temporală profundă
- *regiunea pterigoidiană* conține mm.pterigoidieni; cranial este limitată de aripa mare a sfenoidului şi rădăcina procesului pterigoid; lateral se învecinează cu spațiul parafaringian, iar posterior, cu diafragmul stilian; este traversată de a.maxilară; v.maxilară ajunge în contact cu plexul venos abundent dintre mm.pterigoidieni
- *fosa pterigopalatină* este delimitată între peretele posterior al sinusului maxilar, procesul pterigoid şi lama perpendiculară a palatinului; are dimensiuni maxime de 2/1 cm; lateral se continuă cu fanta pterigo-maxilară; conține expansiunea sfeno-palatină a grăsimii Bichat, ganglionul sfeno-palatin, este traversată de n.maxilar şi de a.maxilară care devine a.sfeno-palatină.

• *Spațiul masticator* este delimitat de stratul superficial al fasciei cervicale profunde şi porțiunea posterioară a corpului mandibular, ramul ascendent şi condilul mandibulei; conține musculatura masticatorie şi n.mandibular

- *fosa temporală* constituie porțiunea suprazigomatică a spațiului masticator
- *fosa infratemporală* constituie porțiunea nazo-faringiană a spațiului masticator.

4.5.2.Patologie locală

Metastazele

Sunt localizări rare, care provin din epitelioame nediferențiate, din cancere pulmonare sau de sân. Diagnosticul de metastază impune de principiu existența unei tumori primitive cunoscute, aspectul imagistic nefiind întru totul caracteristic.

Scanned with OKEN Scanner

Metastazele apar ca mase cu densitate (CT) sau semnal (IRM) tisular, cu contur infiltrativ, care invadează spațiile grăsoase și structurile musculare.

Componenta tumorală solidă, ca și extensia reală devin mai bine vizibile după administrarea de contrast (CT sau IRM), în general metastazele fiind mase vascularizate.

Pot avea zone de necroză centrală, care apar ca arii necaptante după administrarea de contrast i.v., cu densitate (CT) sau semnal apropiat de cel lichidian (IRM: hiperintens T2, hipointens T1 mai mult sau mai puțin marcat, în funcție de conținutul necrotic-proteic). Zonele de necroză centrală pot fi delimitate de septuri (tisulare, captante) sau pot alterna cu noduli tumorali.

Pot determina liză (vizibilă mai bine CT) a apofizelor pterigoide, a peretelui posterior al sinusului maxilar sau a ramului mandibular.

Extensia ulterioară se poate face spre sinusul maxilar, parotidă, spațiile parafaringiene. Lumenul rinofaringian va deveni asimetric, prin efectul de masă local sau la distanță al tumorii.

Tumorile primitive

Sunt rare și provin din structurile grăsoase, musculare sau vasculare locale.

• *Lipoame, liposarcoame*

Se dezvoltă din țesutul adipos al bulei Bichat.

La examenul CT componenta grăsoasă apare cu densitate negativă (-60, -100UH).

Examenul IRM distinge mai bine țesutul gras patologic, care apare în mod caracteristic în hipersemnal T1.

Diferențierea dintre cele două tipuri tumorale este dificilă. Liposarcoamele au totuși un aspect infiltrativ mai evident și o structură mai heterogenă. După administrarea de contrast i.v. examenul IRM utilizând secvențe de supresie grăsoasă poate evidenția componenta tisulară tumorală sub forma de septuri sau noduli captanți.

• *Hemolimfangiomul chistic*

Este o tumoră a copilului, cu un aspect imagistic destul de caracteristic.

Tumora apare ca un conglomerat micropolichistic, formată din cavități milimetrice cu conținut lichidian (hipodense spontan CT, în hipersemnal T2 IRM).

Acestea sunt separate de multiple septuri fine, care se încarcă după administrarea de contrast.

Periferia tumorii este și ea captantă.

• *Hemangiomul*

Este o tumoră rară, caracterizată printr-o priză de contrast intensă.

Scanned with OKEN Scanner

Fig. 4.60 IRM coronal T2TSE. Hemolimfo-angiom chistic, tumoră dezvoltată în fosa pterigomaxilară şi temporală

• *Sarcoamele de spaţiu masticator*

Sunt cele mai frecvente tumori primitive ale acestui spaţiu.

Sarcoamele Ewing pot avea originea în corpul sau ramul mandibular; condrosarcoamele pot apare ca extensii distale ale unei tumori de articulaţie temporo-mandibulară; rabdomiosarcoamele se dezvoltă din musculatura masticatorie (mai frecvente la copil).

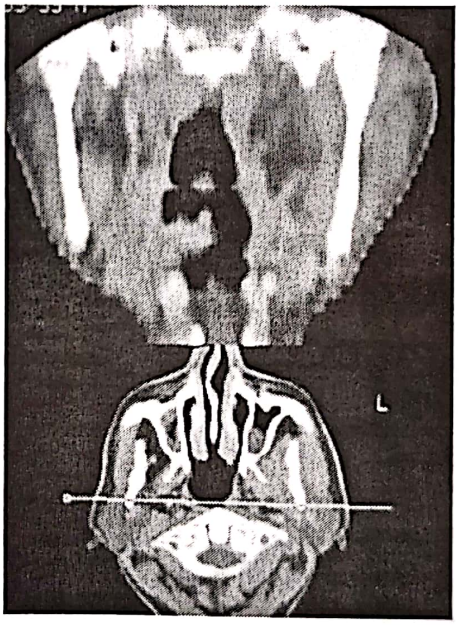

Fig. 4.61 CT reconstruţie în plan coronal. Tumoră dezvoltată în fosa pterigomaxilară stângă cu punct plecare în m.temporal

Apar imagistic ca mase cu densitate (CT) sau semnal (IRM) tisular, cu caracter infiltrativ, posibil cu zone de necroză centrală.

Componenta tumorală osoasă (din sarcoamele osoase) sau matricea cartilaginoasă calcificată (din condrosarcoame) se evidenţiază de elecţie CT, la fel liza osoasă secundară de vecinătate.

Extensia tumorală este mai bine apreciată IRM după administrarea de contrast, în special posibila extensie cranială de-a lungul n.mandibular, spre foramene ovale.

• *Neurinoamele,neurofibroamele:* sunt extrem de rare.

Scanned with OKEN Scanner

4.5.3.Patologie de vecinătate

Epitelioame extinse în spațiile profunde învecinate

În ordinea frecvenței, acestea provin din sinusurile maxilare şi din fosele nazale, din cavum şi din orofaringe, respectiv din sinusul sfenoidal şi parotidă.

Tumorile de sinus maxilar se extind lateral spre fosa pterigo-maxilară şi posterior spre spațiul pterigoidian.

Tumorile de fose nazale şi de cavum se pot extinde şi ele spre apofizele pterigoide.

Tumorile de sinus sfenoidal pot invada apofizele pterigoide şi fosa pterigo-palatină.

Osteoliza este aproape întotdeauna prezentă, cu excepția cancerelor de cavum extinse în spațiile parafaringiene.

Tumorile postero-laterale de sinus maxilar şi cele de parotidă pot doar proemina în spațiile profunde vecine, fără infiltrare musculară.

Cancerele sfenoidale şi de cavum invadează rapid musculatura pterigoidiană cu care se invecinează mai îndeaproape.

Fibromul nazo-faringian

Are punct de plecare nazal (în vecinătatea orificiului sfeno-palatin), cu dezvoltare spre rinofaringe, fosa nazală, sfenoid.

În mod caracteristic extensia se face din orificiul sfeno-palatin (care este lărgit în 90% din cazuri) spre fosa pterigo-palatină, de obicei limitându-se în dreptul fantei pterigo-maxilare.

Portiunea cranială a procesului pterigoid este lizată.

Alte tumori dezvoltate din regiunile învecinate (amigdaliană, palatină, orbitară) pot proemina sau invada spațiile profunde.

Tumorile meningeale benigne sau maligne se pot si ele extinde spre spațiile profunde ale feței .

Displazia fibroasă

Afectarea de tip distrofic poate afecta structurile osoase ale spațiilor profunde prin contiguitate, depăşind sincondrozele feței.

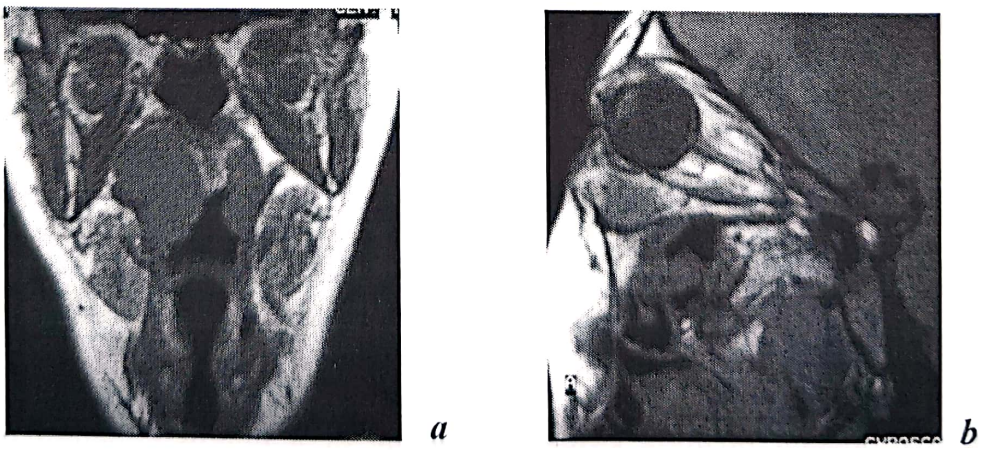

a *b*

Fig. 4.62 a) IRM coronal T1SE. Tumoră amigdaliană dreaptă bine delimitată, policiclică dezvoltată predominant spre lumenul orofaringian. Tumora ajunge până în vecinătatea m. pterigoidian medial, ştergând grăsimea spațiului parafaringian în care proemină. (b)

Scanned with OKEN Scanner

Modificarea este de tip condensant, oasele apar lărgite şi dense, cu contur neregulat.

Părţile moi nu sunt invadate, sunt cel mult deplasate prin volumul crescut osos.

Examenul CT este de elecţie în analiza lezională.

Ameloblastomul invaziv

Tumora de origine odontogenă, cu punct de plecare unghiul mandibular, se extinde iniţial intraosos, iar apoi spre regiunea pterigo-maxilară sau parotido-maseterină.

Examinată CT, tumora apare ca o zonă de osteoliză prezentând septuri în interior.

Extensia în spaţiile profunde presupune întreruperea corticalei osoase şi invazia musculaturii pterigoidiene, aspectul imagistic fiind cel al unei tumori maligne (infiltrare tumorală musculară şi a spaţiilor grăsoase, necroză centrală).

Chistele periradiculare

Provenind din dreptul molarilor superiori, de obicei acestea evoluează cranial, spre sinusul maxilar. Mai rar, se pot dezvolta postero-superior, spre regiunea pterigoidiană.

Tumora are caracter suflant, pereţii osoşi fiind subţiaţi sau chiar distruşi prin atrofie prin presiune.

Chistul este bine delimitat şi are conţinut lichidian hipodens.

Diagnosticul CT este facilitat de vizualizarea molarului inclus.

Abcesul de spaţiu masticator

Are de obicei origine odontogena şi se asociază cu abces radicular molar sau osteita mandibulară.

Imagistic apare ca o colecţie lichidiană (hipodensă spontan –CT, în hipersemnal T2-IRM) cu o periferie inelară tisulară, captantă.

Musculatura adiacentă este mărită de volum, captantă şi cu semnal IRM modificat (hiperintens T2): aspect de miozită. Celulita asociată determină ştergerea planurilor grăsoase

Aspectul de osteită mandibulară trebuie căutat CT sau pe o radiografie dentară sau panoramică: liza osoasă, microsechestre, abces radicular asociat.

Flegmoanele profunde ale feţei

Sunt rare şi pot proveni din infecţii sinusale sau dentare fuzate în spaţiile grăsoase.

Focarele de celulită sau supuraţie au aspect difuz şi heterogen prin prezenţa de colecţii lichidiene mai mult sau mai puţin localizate.

Afectarea musculară şi fascială este difuză: miozită, fasciită.

Scanned with OKEN Scanner

4.6. Patologia bazei de craniu

Patologia bazei de craniu poate fi grupată în funcție de punctul de plecare al afecțiunii. Multe dintre aceste entități patologice au fost prezentate în capitolele precedente.

4.6.1. Afecțiuni cu punct de plecare endocranian

Meningo-encefalocelul bazal

Poate fi depistat incidental sau la un pacient cu un sindrom de masă nazal, sinusal sau rinofaringian.

Examenul IRM este de elecție, precizând natura structurilor herniate (meningeale şi/sau parenchimatoase). În plus depistează prezența unor alte anomalii congenitale cerebrale asociate

Localizarea poate fi transsfenoidală, sfeno-orbitară, sfeno-etmoidală, trans-etmoidală, sfeno-maxilară.

Meningioamele

Punctul de plecare al dezvoltării tumorale poate fi constituit de: lama cribriformă a etmoidului, regiunea selară, aripile sfenoidale, clivus, unghiul ponto-cerebelos.

Meningioamele se dezvoltă extranevraxial şi au efect de masă asupra parenchimului cerebral adiacent.

Extensia extracraniană se poate face spre fosele nazale, sinusuri, fosa infratemporală, canal rahidian cervical.

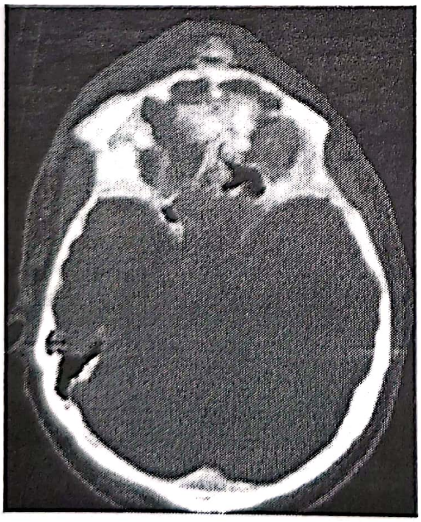

Fig 4.63 CT axial. Meningiosarcom frontal, tumoră frontală captantă voluminoasă

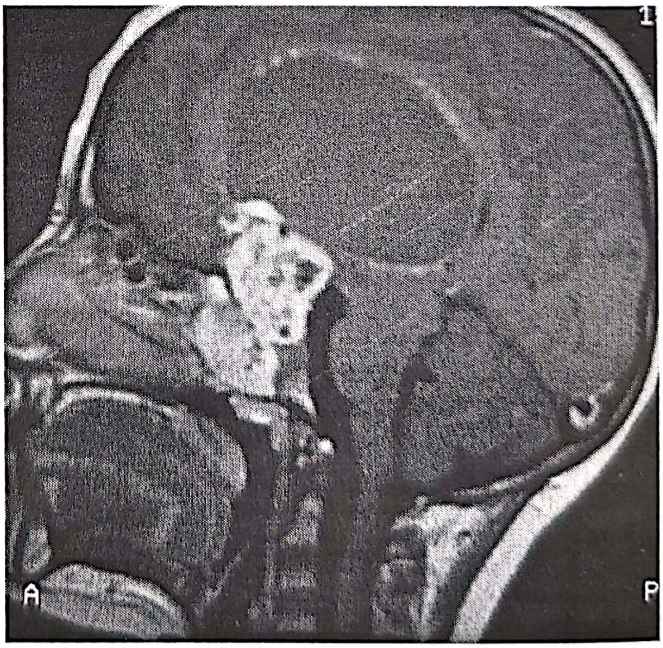

Fig. 4.64 IRM sagital T2TSE Craniofaringiom cu structură marcat heterogenă: tisulară-necrotică şi calcară supra- şi intraselară

Scanned with OKEN Scanner

Distrucția osoasă este rară; meningioamele se pot însoți însă de hiperostoză și pot prezenta în interior calcificări (vizibile la examenul CT). Liza osoasă marcată este caracteristică meningiosarcoamelor.

În general apar la examenul CT ca mase hiperdense spontan, în general cu structură omogenă și cu priză de contrast importantă.

Examenul IRM caracterizează în mod superior extensia tumorală și poate preciza mai bine punctul de plecare precum și complicațiile tumorale compresive sau invazive.

Meningioamele apar IRM în izosemnal T1 și au un semnal variabil T2, în funcție de prezența tesutului fibros, a calcificărilor (hiposemnal T2), sau mai rar, a necrozei intratumorale (semnal hiperintens T2). După administrarea de contrast modificarea de semnal este importantă și caracteristică.

Abcesele. Abcesele cerebrale se extind rareori la structurile bazei de craniu. Mai frecvent acestea provin din infecții sinusale sau osteomielite.

Tumorile selare și paraselare care pot afecta baza de craniu sunt: adenoamele și adenocarcinoamele hipofizare, craniofaringioamele, meningioamele, glioamele hipotalamice sau chiasmatice.

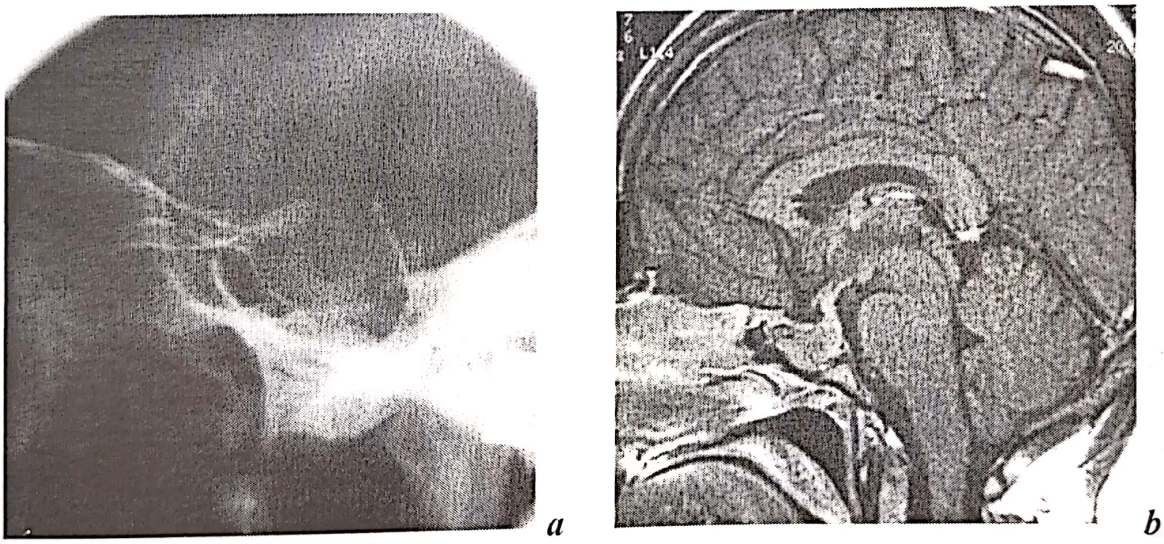

a *b*

Fig. 4.65 Radiografie de șa turcă (a), IRM sagital T1SE +contrast (b), Adenocarcinom hipofizar: tumoră dezvoltată intraselar, extinsă în sinusul cavernos drept și parțial în sinusul sfenoid.

Invazia sfenoidală este cea mai frecventă. Totuși aceste tumori se extind în mod excepțional caudal spre planșeul fosei cerebrale medii, fosa infratemporală, clivus, fose nazale.

Anevrismele gigante, chistele arahnoidiene, neurofibroamele bazale, teratoamele pot în mod excepțional determina distrucție osoasă cu extensie secundară extracraniană.

Scanned with OKEN Scanner

4.6.2. Afecțiuni cu origine subiacentă bazei de craniu

Sinuzitele complicate pot determina osteită bazală, celulită orbitară, meningită, empieme subdurale, tromboze venoase profunde.

Aspergiloza nazo-sinuasală poate îmbrăca un caracter deosebit de agresiv, pseudo-malign, cu distrucție osoasă importantă.

Polipoza nazală se poate extinde cranial, determinând un remodelaj osos al bazei de craniu.

Mucocelul sinusal etmoidal sau sfenoidal determină eroziunea pereților osoşi, remodelajul cavității sinusale şi poate proemina endocranian în vecinătatea parenchimului fronto-bazal, chiasmei optice sau hipotalamusului.

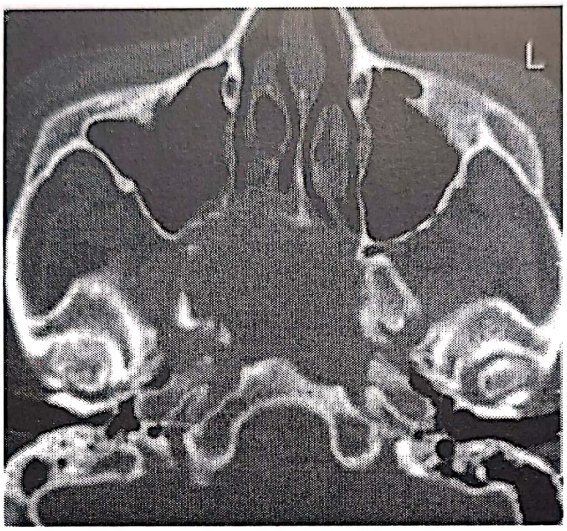

Fig. 4.66 CT axial. Mucocel sfenoidal: Deplasarea sinusurilor cavernoase şi a hipofizei, fără invazie. Liză a aripii mari a sfenoidului şi a fosetei pterigoide.

Chistul dermoid se poate dezvoltă transetmoidal cu lărgirea foramenului coecum. Are un aspect heterogen prin prezența de calcificări (CT), zone grăsoase (IRM: hiperintense T1) şi chistice- lichidiene (IRM: hiperintense T2). Secundar determină hipertelorism.

Angiofibromul juvenil poate determina eroziune sfenoidală şi se poate extinde endocranian (acesta constituie un criteriu de nerezecabilitate).

Entesioneuroblastomul se extinde endocranian în 20% din cazuri prin liza lamei cribriforme a etmoidului.

Epitelioamele sinusale (maxilare sau etmoidale) sau rinofaringiene

Pot determina liză osoasă, pot infiltra structurile orbitare şi se pot extinde endocranian.

Examenul IRM permite diferențierea țesutului tumoral de modificarea inflamatorie asociată (aceasta are un semnal mai apropiat de cel lichidian). În plus evaluează raportul tumorii cu sinusul cavernos, nervii şi chiasma optică, hipofiză, parenchim frontal.

Scanned with OKEN Scanner

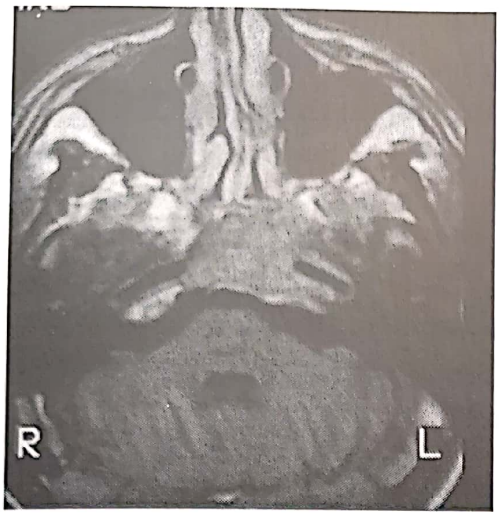

Fig. 4.67 IRM axial T1SE +contrast. Epiteliom nazofaringian dezvoltat de pe peretele superior şi lateral stâng; infiltrarea structurilor osoase ale fosei mijlocii şi posterioare ale bazei de craniu, invazie în sinusul cavernos stâng.

Alte tumori maligne (adenocarcinoame, limfoame, plasmocitoame, sarcoame) prezintă caracteristici asemănătoare.

4.6.3. Afecţiuni cu origine la nivelul bazei de craniu

Tumorile glomice (paragangliomul vagal)

Se dezvoltă la nivelul foramenului jugular, 1-2 cm distal de acesta, în spaţiul carotidian parafaringian.

Foramenul jugular este lărgit şi erodat, aspect vizibil pe secţiuni CT fine în fereastră osoasă.

Tumora este bine caracterizată IRM prin prezenţa de arii punctiforme sau structuri serpiginoase fără semnal ("flow-void"), care constituie vase cu flux sanguin rapid. În secvenţele T1 aspectul caracteristic dat de acestea este de "sare şi piper", prin alternanţa acestor structuri vasculare cu mici arii de hemoragie intratumorală (care apar în hipersemnal T1)

Vena jugulară poate fi permeabilă sau obstruată (aspect de trombus intraluminal hiperintens T1).

Grăsimea spaţiului parafaringian este deplasată în mod caracteristic spre anterior, a.carotidă internă este deplasată anterior sau medial.

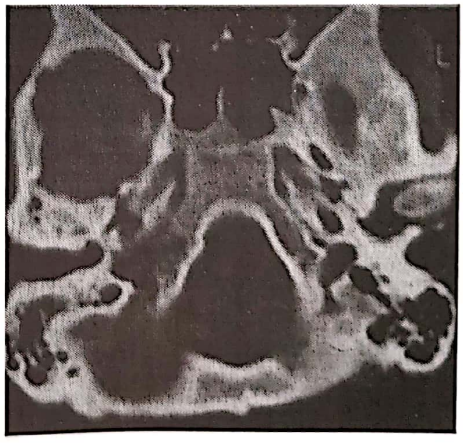

Fig 4.68 CT axial, Tumoră de glomus jugular: dezvoltată în foramenul jugular drept.

Scanned with OKEN Scanner

După administrarea de contrast i.v. (CT sau IRM) tumora este intens captantă.

Prin afectarea secundară a n.hipoglos, hemilimba afectată poate apare hipotrofiată.

Angiografia este mai puțin utilă diagnosticului pozitiv, ea servind mai ales planning-ului terapeutic și embolizării selective preoperatorii. Angiografia vizualizează vasele nutritive tumorale lărgite, un aspect de "blush" intens vascular, precum și un drenaj precoce venos datorat șunturilor arterio-venoase intratumorale.

Schwanomul vagal

Constituie o masă tumorală fuziformă bine delimitată, dezvoltată în spațiul carotidian.

Poate avea structură solidă sau solid-chistică, chistele intratumorale putând fi coalescente și voluminoase.

Tumora deplasează în mod caracteristic grăsimea spațiului parafaringian spre anterior, corpul posterior al m.digastric –spre lateral; a.carotidă internă este amprentată și deplasată antero-medial.

Tumora este intens captantă la examenele CT sau IRM. Lipsesc însă structurile vasculare intratumorale caracteristice paragangliomului vagal.

După administrarea de contrast, eventuala structură chistică tumorală devine mai evidentă.

Aspectul angiografic este de tumoră moderat vascularizată, cu artere nutritive tortuoase dar care au calibru normal. Șunturile arterio-venoase intratumorale sunt absente.

Cordomul

Este o tumoră dezvoltată de elecție la nivelul clivusului, cu caracter expansiv dar și osteolitic.

Tumora se poate extinde lateroselar, prepontin, nazo-cervical, intracanalar cervical.

Examenul CT permite evidențierea calcificărilor intratumorale destul de specifice, precum și aprecierea destrucției osoase.

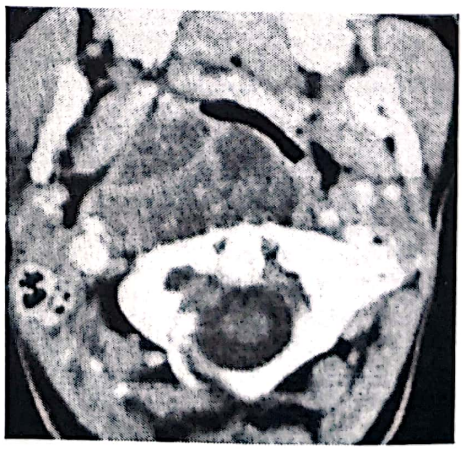

Fig 4.69 CT axial + contrast Cordom de clivus: tumoră cu structură mixtă solid-necrotică, poliseptată ce proemină anterior spre rino- și orofaringe

Scanned with OKEN Scanner

Bilanțul de extensie tumoral este realizat în mod superior de examinarea IRM.

Alte tumori:condrom, condrosarcom, granulom eozinofil, osteom, osteosarcom, chist epidermoid, metastaze, mielom multiplu Au de multe ori un aspect nespecific imagistic, necesitând fie integrare în contextul oncologic sau hematologic, fie biopsie în scop diagnostic.

Pseudotumori: displazia fibroasă, maladia Paget

Examenul CT permite bilanțul leziunilor osoase (eroziune, osteoscleroză, distrucție, expansiune, etc.) și al afectării foraminale secundare.

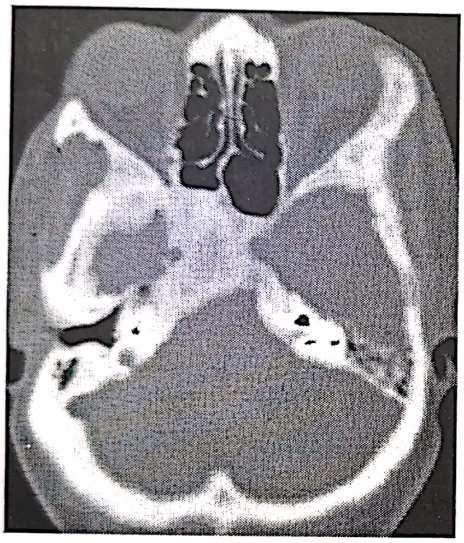

Fig 4.70 IRM sagital T1SE+contrast Modificări osoase cu aspect de infiltrare difuză la nivelul clivusului şi a primelor şase piese cervicale (aspect marcat hipointens T1). Meningită carcinomatoasă

Bilanțul de extensie tumoral endocranian, leziunile asociate cerebrale, complicațiile vasculo-nervoase sunt analizate de elecție prin IRM.

Iconografia prezentată aparține integral Serviciului de radiodiagnostic Medinst şi Clinicii ORL Sf. Maria.

Scanned with OKEN Scanner

Bibliografie selectivă

1. R Buchet, Précis de radiodiagnostic en traumatologie maxillo-faciale, Paris, 1979
2. D.Buthiau: TDM et IRM cliniques, ed.Frison-Roche, Paris, 1996
3. P Dessi, P Champsaur, J Paris, G Moulin: Imagerie des sinusites de l adult: indications des techniques conventionnelles, du scanner et de l IRM, Rev Larzngol Otol Rhinol, 1999,120,3.
4. D.Doyon, EA Cabanis, M Laval-Jeantet,J Frida, D Pariente, I Idy-Peretti: Imagerie par resonance magnetique, Ed Masson, Paris, 1994
5. R.Daffner: Imaging of facial trauma, Seminars în musculoskeletal radiology, vol.2, nr.1, 1998
6. R.Daffner, JA Gehweiller, DR Osborne: Computed tomography evaluation of severe facial trauma, Comput Tomogr, 1983,7
7. HR Harnsberger, PA Hudgins, R Wiggins, HC Davidson: Pocket radiologist-Head and Neck, ed. AMIRSYS-W.B. Saunders, 2002
8. S Howard Lee, C V Krishna, R Zimmerman: Cranial MRI and CT, Ed McGraw-Hill, New-York, 1992 JM Klossek, JC Ferrie, Radiologie et pathologie rhinosinusienne, Rev Laryngol Otol Rhinol, 1999,120.
9. M Jorissen, R Hermans, B Bertrand, Ph Eloy:Anatomical variations and sinusitis, Acta oto-rhino-laryngologica belg, 1997, 51.
10. JM Klossek, JC Ferrie, Radiologie et pathologie rhinosinusienne, Rev Laryngol Otol Rhinol, 1999,120.
11. WW Lam, EY Liang, JK Woo, A Van Hasselt, C Metreweli: The etiological role of concha bullosa în chronic sinusitis, Eur Radiol, 6,1996
12. FX Lenglinger, G Krennmair, H Muller-Schelken, W Artmann: radiodense concretion în maxillary sinus aspergillosis, pathogenesis and the role of CT densitometry, Eur Radiol, 1996
13. EY Liang, WM Lam, CA Van Hasselt, C Metreweli: Another CT sign of sinonasal poliposis: truncation of the bony middle turbinate, Eur Radiol, 6, 1996
14. M Mantoni, P Larsen, H Hansen, M Tos, B Berner, S Orntoft, Coronal CT of the paranasal sinuses before and after functional endoscopic surgery, Eur Radiol,6,1996
15. P Petit, L Vivarrat-Perrin, P Champsaur: Radiological follow-up of inverted papilloma, Eur Radiol, 2000,10
16. X Pruna, JM Ibanez, X Serres, V Garriga, I Barber, J Vera: Antrochoanal polyps în children, CT findings and differential diagnosis, Eur Radiol,10, 2000

Scanned with OKEN Scanner

17. A Sirikci, YA Bayazit, M Bayram, S Mumbuc: Variations of sphenoid and related structures, Eur Radiol,10,2000

18. Ch Veyret, Ch Morel, JM Prades, Radiologie de la sinusite chronique, Maffliers-Guerbet, Paris, 1993

19. J.Vignaud, A.Boulin: Tomodensitometrie cranio-encephalique, ed.Vigot, Paris, 1995

20. SD Vuysere, R Hermans, G Marchal: Sinochoanal polyp and its variant, the angiomatous polyp: MRI finding, Eur Radiol 2001,11

21. M Wakisaka, H Mori, N Fuwa, A Matsumoto: MR analysis of nasopharyngeal carcinoma, correlation of the pattern of tumor extent al the primary site with the distribution of metastasized cervical lymph nodes.Preliminary results, Eur Radiol,10,2000

Scanned with OKEN Scanner

Scanned with OKEN Scanner

CAPITOLUL 5

Explorarea histologică şi imunohistochimică în patologia rinosinuzală

Dr. Cristina IOSIF

5.1. Patologia infecto-inflamatorie rino-sinuzală

Leziuni inflamatorii, granulomatoase şi infecţioase

O proporţie însemnată din bopsiile sino-nazale primite în laboratorul de anatomie patologică prezintă leziuni de tip infecţios sau inflamator. Semnele şi simptomatologia clinică sunt variabile: unii pacienţi prezintă simptomele reacţiilor alergice, rinoree, obstrucţie nazală şi epistaxis, alţii prezintă polipi nazali, formaţiuni tumorale sau distrucţii extensive ale structurilor mediane ale feţei cu perforarea septului nazal şi a palatului.

Din punct de vedere histopatologic aceste afecţiuni inflamatorii şi infecţioase, se împart în trei categorii. Primul grup include rinitele şi sinuzitele alergice şi inflamatorii. A doua categorie este cea a bolilor infecţioase specifice cu modificări morfologice distincte determinate de agenţi cauzali identificaţi prin colorаţii speciale sau culturi. Al treilea grup include afecţiuni imunologice sau cu etiologie necunoscută cum ar fi sarcoidoza şi granulomatoza Wegener.

Asociat acestor procese inflamatorii şi infecţioase apar modificări secundare ale epiteliului şi stromei uneori cu caracter pseudotumoral: hiperplazie reactivă, hiperplazie pseudoepiteliomatoasă, infiltrat inflamator limfo-plasmocitar stromal, proliferare vasculară şi fibroblastică reactivă.

Diagnosticul anatomo-patologic al leziunilor inflamatorii şi infecţioase la acest nivel, presupune:

1. stabilirea tipului de reacţie inflamatorie: alergică, inflamatorie sau infectioasă;
2. în cazul în care se suspectează infecţia, efectuarea de colorаţii speciale pentru a determina agentul cauzal;

3. excluderea unui proces tumoral coexistent;
4. recunoaşterea unor modificări iatrogene (ex.: administrarea steroizilor pe cale injectabilă la nivelul mucoasei nazale şi miosferuloza ce urmează badijonarii cavităţilor nazale cu soluţii de antibiotice ce conţin excipienţi pe bază de petrol).

Rinite şi sinuzite acute şi cronice; polipi nazali

După excluderea unei rinite infecţioase specifice sau granulomatoase rămân câteva tipuri mai importante de rinite: alergică, nealergică şi atrofică. Un diagnostic corect depinde de anamneza atentă, examenul clinic, teste cutanate şi teste alergologice de înaltă specificitate ce utilizează alergeni marcaţi radioactiv (radioallergosorbent testing – RAST). Diagnosticul rinitelor alergice se stabileşte clinic, pe baza testelor cutanate pozitive şi/sau RAST. Grupul rinitelor inflamatorii non-alergice include rinitele vasomotorii, rinitele hormonale şi rinitele medicamentoase. În timpul sarcinii, nivelul crescut al estrogenilor poate afecta mucoasa nazală prin accentuarea efectelor colinergice. Medicaţia topică decongestivă şi variate medicamente sistemice pot produce obstrucţie nazală şi rinita medicamentoasă. Rinita atrofică este o formă rară de rinită cronică severă cauzată de *Klebsiella ozaenae*.

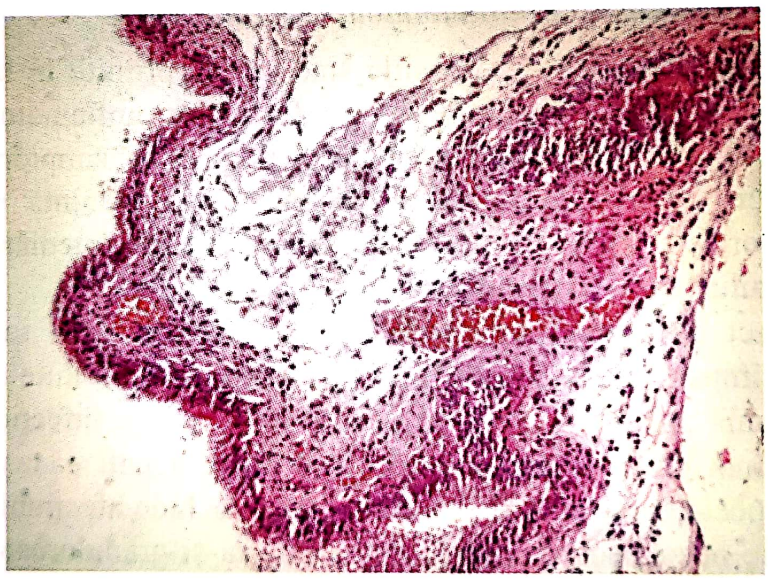

Fig. 5.1 – Sinuzita cronică nespecifică.

Dezvoltarea sinuzitelor este în strânsă legătură cu anatomia locală, cu funcţia şi reactivitatea mucoasei respiratorii şi răspunsul imun al gazdei. Complexul format din etmoidul anterior şi meatul mijlociu este primul afectat în dezvoltarea sinuzitei. Factori locali şi sistemici determină edemul şi inflamaţia mucoasei urmate de hipertrofia acestei arii.

Aceste evenimente iniţiază o sinuzită acută secundară îngustării ostiumului etmoidal anterior cu drenaj dificil, stază şi hipersecreţie. Modificările ulterioare

Scanned with OKEN Scanner

în transportul muco-ciliar şi obstrucţia ventilaţiei sinusurilor frontale şi maxilare predispune la dezvoltarea sinuzitelor cronice multiple.

Macroscopic, ţesutul excizat de la nivel sino-nazal este de obicei îngroşat cu grade variate de edem stromal şi fibroză. Când edemul este abundent, ţesutul apare polipoid, translucid. Un aspect gri albicios şi o consistenţa fermă se asociază de obicei cu o inflamaţie cronică şi fibroză.

Microscopic, în rinitele alergice predomină edemul stromal şi infiltratul inflamator cu frecvente eozinofile (Fig. 5.2). Uneori se remarcă hiperplazia glandelor seromucoase cu transformare cvasitotală mucosecretorie a epiteliului glandular sau a celui de acoperire (Fig. 5.3). Modificări similare apar şi în rinita eozinofilică nealergică dar pacienţii au teste cutanate şi/sau RAST negative. Numărul pacienţilor afectaţi de rinitele alergice şi nealergice este aproximativ egal.

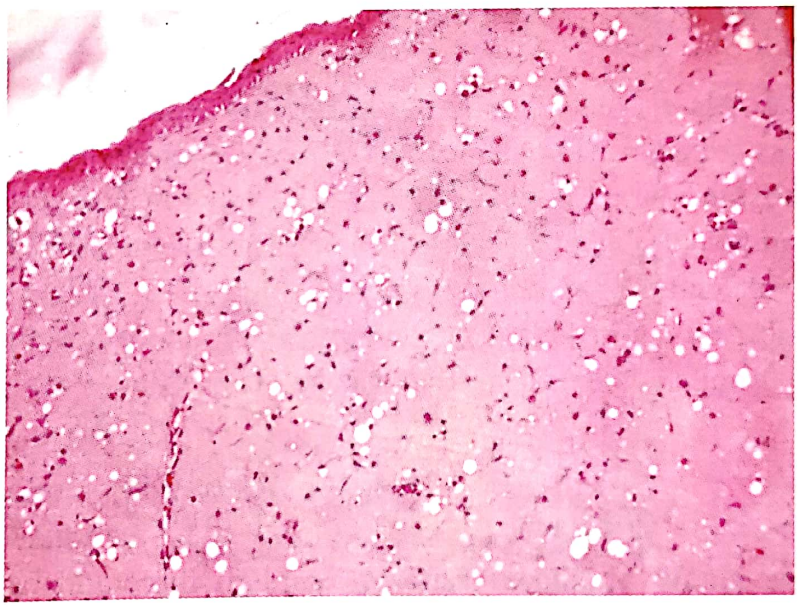

Fig. 5.2 Rinita alergică - mucoasa nazală cu edem stromal şi infiltrat inflamator limfo-plasmocitar dispersat şi frecvente eozinofile

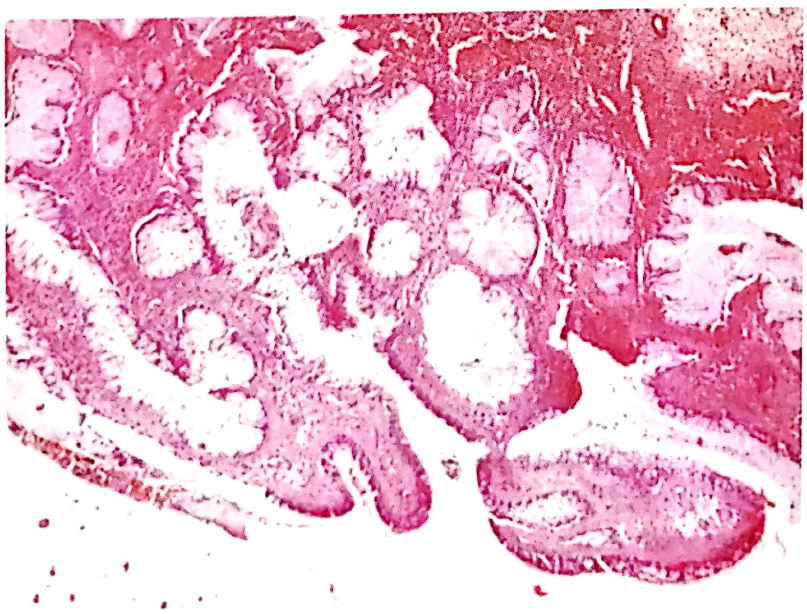

Fig. 5.3 Rinita alergică -transformare muco-secretorie a epiteliului glandular

Scanned with OKEN Scanner

Rinita atrofică se caracterizează prin atrofia epiteliului de suprafață şi a glandelor secretorii. În general, reacția inflamatorie cronică este severă. De asemenea se întâlnesc grade variate de atrofie acinară şi metaplazie scuamoasă. Etiologii posibile includ infecții bacteriene, deficit de vitamina A şi fier, atrofie secundară intervențiilor chirurgicale pentru sinuzite cronice. Rinita vasomotorie este determinată de hiperstimularea parasimpatică a mucoasei nazale ce determină vasodilatație, edem şi hipersecreție de mucus. Diagnosticul clinic al rinitei vasomotorii este unul de excludere. Microscopic, edemul stromal este caracterul predominant (Fig. 5.4).

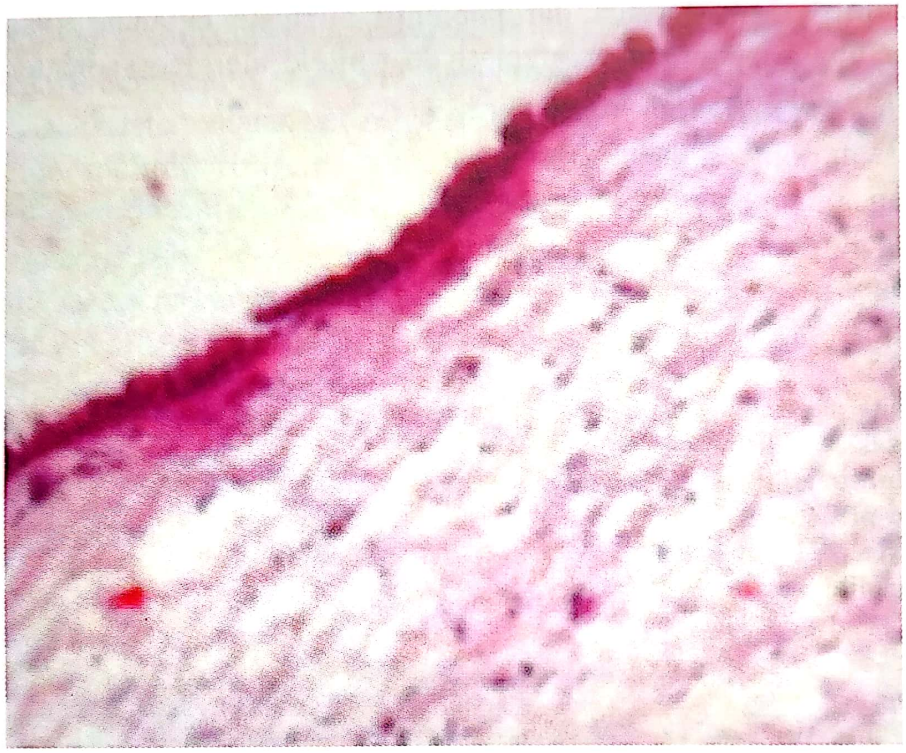

Fig. 5.4 Rinita vasomotorie - mucoasa nazală cu edem stromal şi elemente inflamatorii dispersate.

Polipii nazali

Polipii nazali sunt formațiuni tumorale moi, edematoase, translucide, polipoide ce afectează ambele cavități nazale şi regiunea etmoidală, asociați de obicei rinitelor şi sinuzitelor. Când apar în cavitatea nazală posterioară se numesc polipi choanali. Microscopic, epiteliul respirator ciliat al polipilor nazali poate suferi metaplazie scuamoasă şi/sau hiperplazie a stratului bazal cu apariția celulelor caliciforme. Displazia scuamoasă şi carcinomul în situ apar la 1.1% din polipii nazali. Mucoasa este uneori atrofică mai ales în prezența chistelor de retenție glandulară. Edemul este marcat la nivelul laminei propria şi infiltratul inflamator polimorf este variabil ca densitate, prezența unui număr mare de eozinofile sugerând o etiologie alergică.

Scanned with OKEN Scanner

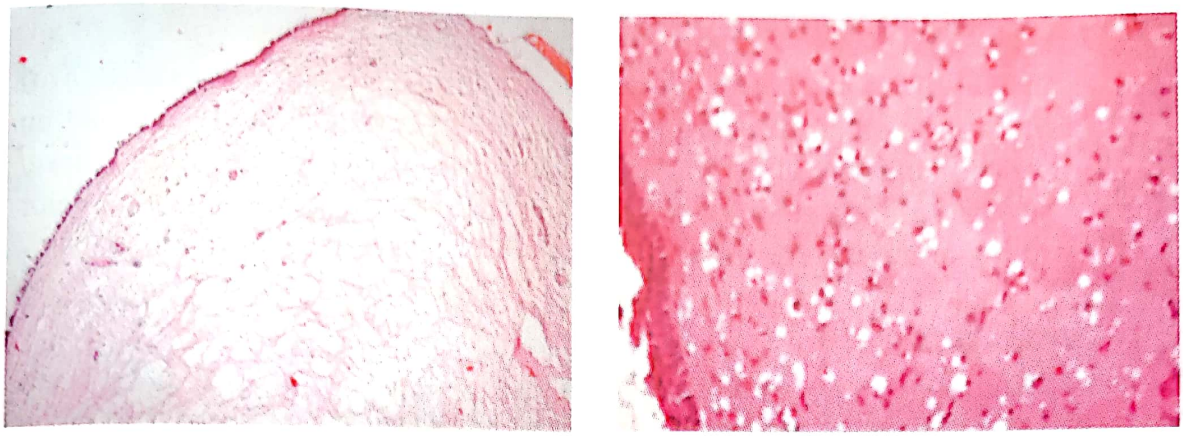

(Fig. 5.5) Polipi nazali cu edem stromal în lamina propria şi elemente inflamatorii dispersate.

Polipi nazali cu atipii stromale

Polipoza nazală cu atipii stromale se întâlneşte ocazional, mai ales la tineri. Stroma conține celule fuziforme, de talie mare, pleomorfe, bizare, cu nuclei hipercromatici, cu nucleoli proeminenți; rareori se pot observa mitoze. Aceste atipii stromale pot ridica suspiciunea unei tumori maligne, de exemplu un rabdomiosarcom embrionar. Ele se întâlnesc în contextul unui țesut inflamator de granulație şi se crede că reprezintă miofibroblaşti reactivi. Prezența acestor celule nu conferă leziunii potențial de recidivă sau de transformare malignă.

Diagnostic diferențial

- mucoasa respiratorie cu hiperplazie polipoidă poate simula:
  - un papilom sinonazal;
  - un hamartom adenomatoid (entitate descrisă recent de Wenig şi Heffner 1995 – în asociere cu polipi nazali, rinite, sinuzite cronice)
- metaplazia scuamoasă imatură cu hiperplazie de strat bazal, poate mima modificări displazice (celulele ciliate se păstrează în suprafața epiteliului, activitatea mitotică este izolată şi doar în straturile profunde ale epiteliului, pleomorfismul nuclear este absent);
- metaplazia scuamoasă de la nivelul glandelor seromucoase din corion a fost descrisă inițial la nivelul palatului şi asociată ulcerației sau necrozei de mucoasă în cadrul unui process inflamator cronic, ischemic sau post intervenții chirurgicale; a fost numită **sialometaplazie necrozantă**. Este importantă recunoaşterea acestui process reparator benign datorită asemănării sale cu un carcinom epidermoid sau carcinom mucoepidermoid;
- hiperplazia pseudoepiteliomatoasă la nivelul regiuniii sinonazale se asociază cel mai frecvent cu ulcere ale mucoasei sau cu procese

Scanned with OKEN Scanner

inflamatorii cronice sau tumorale la nivelul corionului. Aceasta trebuie diferențiată de un carcinom scuamos invaziv;
în cazul unor rinite cronice sau sinuzite severe, infiltratul limfoplasmocitar din corion poate fi difuz, abundent şi poate mima un proces tumoral (limfom, plasmocitom). Prezența corpilor *Russel* sugerează un proces reactiv, benign, iar policlonalitatea plasmocitelor se poate demonstra imunohistochimic.

Tuberculoza

Tuberculoza poate afecta tegumentul piramidei nazale, joncțiunea muco-cutanată, cavitatea nazală, precum şi restul tractului respirator superior, cu precădere laringele. Leziunile pot fi eritematoase, ulcerative, polipoide şi pot distruge cartilajul subiacent ducând la perforări ale septului nazal. Leziunile, din punct de vedere histopatologic pot conține granuloamele caracteristice cu celule epitelioide, celule gigante Langhans, limfocite şi plasmocite. Colorații speciale (Ziehl-Nielsen) pun în evidență bacilii acido-alcoolo-rezistenți.

Lepra

Lepra, cauzată de *Mycobacterium Leprae,* la nivelul nasului, cavităților nazale şi nazo-faringelui, afectează cel mai frecvent septul şi cornetele inferioare. Majoritatea infecțiilor sunt de tip lepromatos, forme în care micobacteriile sunt prezente în număr mare. Forma tuberculoidă, cu leziuni granulomatoase este rară la acest nivel, de regulă limitată la piele şi este paucibacilară. Din punct de vedere macroscopic se observă o îngroşare nodulară la nivelul mucoasei nazale şi uneori perforarea septului nazal. Microscopic, leziunile lepromatoase se caracterizează prin prezența unei reacții inflamatorii cronice nespecifice în stadiile precoce, cu limfocite, plasmocite şi macrofage. Ulterior apar histiocite spumoase, de talie mare (celule Virchow) ce conțin un număr mare de bacili şi formează leziuni nodulare caracteristice. În forma tuberculoidă apar noduli alcătuiți din celule epitelioide, celule gigante, limfocite şi plasmocite. Introducerea tehnicilor de biologie moleculară (reacția de polimerizare în lanț - PCR) a îmbunătățit rata de depistare a *Mycobacterium Leprae.*

Rinoscleromul

Rinoscleromul este o afecțiune inflamatoare cronică în care apar mase tisulare pseudotumorale ce deformează şi destind cavitatea nazală. Denumirea afecțiunii provine de la tendința leziunilor inflamatorii de a se vindeca prin fibroza extensivă.

Boala a fost descrisă inițial în Europa centrala şi de est; este frecvent întâlnită în America centrală şi de sud, Africa centrală, Pakistan, Indonezia. Agentul etiologic demonstrat cu ajutorul colorațiilor speciale (PAS, impregnare argentică, Gram) sau prin tehnici imunohistochimice este un bacil scurt, Gram negativ, *Klebsiella rhinoscleromatis.*

Scanned with OKEN Scanner

Macroscopic, leziunea afectează mucoasa cavitățtii nazale şi are aspect polipoid sau nodular, consistență fermă.

Microscopic, este caracteristică prezența a numeroase histiocite spumoase cu citoplasmă abundentă (celule Mikulicz) care conțin un număr variabil de bacilli în citoplasmă. Histiocitele sunt însoțite de un infiltrat inflamator polimorf.

Diagnostic diferențial

În fața unui proces inflamator cronic cu reacție granulomatoasă şi/sau frecvente histiocite, sunt necesare coloraţii speciale pentru a exclude celulele Mikulicz şi lepra. Dacă microorganismele sunt absente şi histiocitele au o citoplasmă eozinofilică densă, trebuie avută în vedere şi o histiocitoză sinusală cu adenopatie masivă (boala Rosai – Dorfman). Deşi această boală afectează în mod caracteristic limfoganglionii laterocervicali la adulții tineri, se citează şi manifestări extranodale. Când histiocitoza sinusală cu adenopatie masivă apare la nivelul cavității nazale şi nazofaringelui, din punct de vedere clinic se observă o masă tumorală la acest nivel. Cea mai caracteristică modificare histologică este proliferarea histiocitară cordonală intercalată cu limfocite, simulând o histicitoză sinusală limfoganglionară. Colorațiile speciale pentru bacterii, bacili acido-alcoolo-rezistenți sau fungi, sunt negative în acest caz. Imunohistochimic, histiocitele exprimă pozitivitate pentru proteina S100 şi antigen pan-mcrofagic ceea ce sugerează că sunt de fapt macrofage activate.

Sifilisul

Sifilisul congenital sau dobândit poate determina în rare cazuri, rinite, necroze, deformări sau mase pseudotumorale la nivelul nasului. Infiltratul celular cu plasmocite, limfocite, epitelioide şi rare celule Langhans nu este specific şi este dificil de diferențiat de alte afecțiuni distructive ale feței. Colorația Warthin-Starry poate demonstra prezența *Treponemei pallidum*.

Leishmanioza

Leishmanioza nazală este extrem de rară fiind întâlnită cel mai frecvent la pacienții ce vin din zonele endemice. Macroscopic, leziunea se prezintă sub forma unei ulcerații nazale care se poate extinde spre nazofaringe. Histopatologic cheia diagnosticului o dă infiltratul limfocitar perivascular asociat proliferării celulelor endoteliale care conțin parazitul. Colorațiile PAS şi Giemsa pun în evidență parazitul la nivelul celulelor endoteliale, histiocitelor, neutrofilelor, fibroblastelor.

Sinuzitele fungice

Există patru tipuri de sinuzite fungice: 1. neinvazive (*fungus ball*), 2. invasive şi distructive, 3. alergice, 4. neinvazive dar distructive.

Scanned with OKEN Scanner

1. sinuzitele fungice non-invazive – cel mai frecvent sunt cauzate de *aspergillus* care în mod normal se găseşte în aer şi poate fi inhalat. Aceste microorganisme apar la suprafaţa mucoasei cavităţilor nazale şi sinusurilor paranazale dar rareori produc boala. La pacienţi cu sinuzite cronice insuficient drenate, aspergilii pot prolifera în cavitatea sinusală şi pot produce aşa-numitul *aspergilom (fungus ball)*. Acesta, de obicei este compus din hife şi/sau conidiospori (fig. 5.7). Hifele se ramifică în unghi de 45 de grade şi măsoară 3-6 microni în diametru iar structurile sporulate ajung până la 30 de microni.

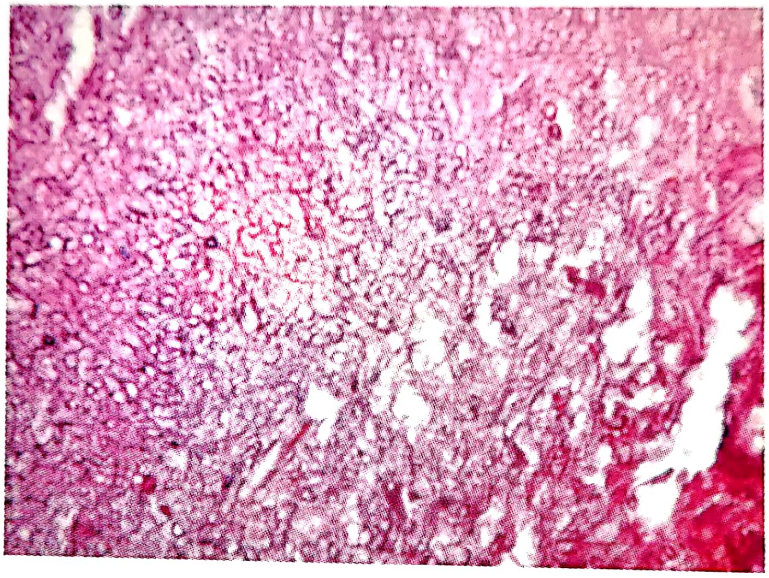

Fig. 5.7.

2. sinuzitele fungice invazive – există două forme de sinuzite fungice invasive: forma acută fulminantă ce afectează pacienţi cu imunodepresie şi forma cronică, indolentă, ce afectează pacienţi cu imunitate bună. Cea mai serioasă complicaţie a formei acute fulminante este propagarea spre sistemul nervos central (formele rino-cerebrale). Această complicaţie este frecvent cauzată de *phycomicosis* (*murcormycosis*) urmată de *aspergillus*. Majoritatea infecţiilor phycomycotice sunt produse de fungi din grupul Mucorales. Aceştia sunt saprofiţi ai mucoasei nazale şi ai sinusurilor paranazale. În anumite circumstanţe (diabet zaharat dezechilibrat, leucemii, limfoame, alte neoplazii, transplant medular, status post transplant medular, stări de imunodepresie, post chimioterapie) aceşti fungi pot invada ţesuturile subiacente determinând formele rino-cerebrale fatale. Când se suspectează o mucormicoză invazivă, clinicianul trebuie să biopsieze mucoasa nazală sau etmoidală şi să prevină patologul în legatură cu diagnosticul suspectat. În acest caz se fac colorații speciale pentru fungi (PAS, impregnare argentică etc.). Deoarece fungii din grupul mucorales au mare afinitate pentru vasele sanguine, patologul trebuie să examineze cu atenţie pereţii vasculari şi lumenul acestora, mai ales atunci când apar zone de necroză şi inflamaţie. Un diagnostic precoce urmat de o terapie agresivă chirurgicală şi un tratament sistemic cu amfotericina B, au dus la creşterea ratei de supravieţuire. Extinderea

Scanned with OKEN Scanner

bolii se pare că este determinată de răspunsul imun al gazdei, mai ales de activitatea fungistatică a serului.

Forma cronică indolentă a sinuzitelor fungice invazive are tendința să fie mai localizată. Aspectul histologic variază de la reacții inflamatorii acute cu numeroase neutrofile până la cazuri în care fibroza predomină în asociere cu o reacție inflamatorie cronică granulomatoasă cu sau fără cazeificare.

3. sinuzita fungică alergică – este forma în care sinusurile conțin un material mucoid dens. Examenul microscopic al acestor secreții evidențiază o inflamație cronică cu frecvente eozinofile, fără fungi.

4. sinuzita fungică neinvazivă distructivă – Rowe-Jones şi More-Gillon au descris în 1994 o formă rară de sinuzită cronică distructivă în absența unei aspergiloze invasive.

Rinosporidioza

Rinosporidioza este o infecție cronică cauzată de *Rhinosporidium seeberi* şi este endemică în India. Pacienții prezintă leziuni polipoide ale cavității nazale. Endosporii care se transmit prin intermediul prafului contaminat şi al apei, infectează mucoasa nazală, cel mai frecvent la nivelul cornetului inferior. Biopsia evidențiază spori de talie mare (100-400 microni diametrul) cu o membrană groasă cu dublu contur şi care conțin un număr variabil de endospori cu dimensiuni între 6 şi 10 microni. Există o reacție inflamatorie cronică de însoțire alcătuită din limfoplasmocite. Eclatarea sporochiştilor determină o reacție inflamatorie acută cu neutrofile şi formare de microabcese.

Sarcoidoza

Aproximativ 5% din pacienții cu sarcoidoză sistemică prezintă determinări la nivelul tractului aero-digestiv superior. La aceşti pacienți, cel mai frecvent afectată este mucoasa nazală la nivelul septului şi a cornetului inferior. Urmează ca frecvență determinările la nivelul epiglotei, faringelui şi laringelui. Macroscopic, leziunea apare inițial fin granulară apoi îmbracă aspect nodular cu eroziuni ale mucoasei şi cruste. Rar, apare perforarea septului. Caracterele histologice ale sarcoidozei la nivelul mucoasei rino-sinusale, sunt similare celor din alte țesuturi şi organe: noduli epitelioizi cu celule gigante Langhans şi limfo-plasmocite. În lezinile vechi celulele gigante pot prezenta corpi calcificati lamelari (corpii Schaumann). Necroza este limitată şi focală. Diagnosticul diferențial se face cu tuberculoza, boala Crohn şi alte granulomatoze oro-faciale.

Granulomatoza Wegener

Forma clasică a granulomatozei Wegener include leziuni la nivelul regiunii capului şi gâtului, leziuni pulmonare şi renale. Trebuie amintit că majoritatea pacienților cu granulomatoza Wegener nu prezintă triada clasică în momentul diagnosticării. Granulomatoza Wegener se poate prezenta ca o afectare izolată,

Scanned with OKEN Scanner

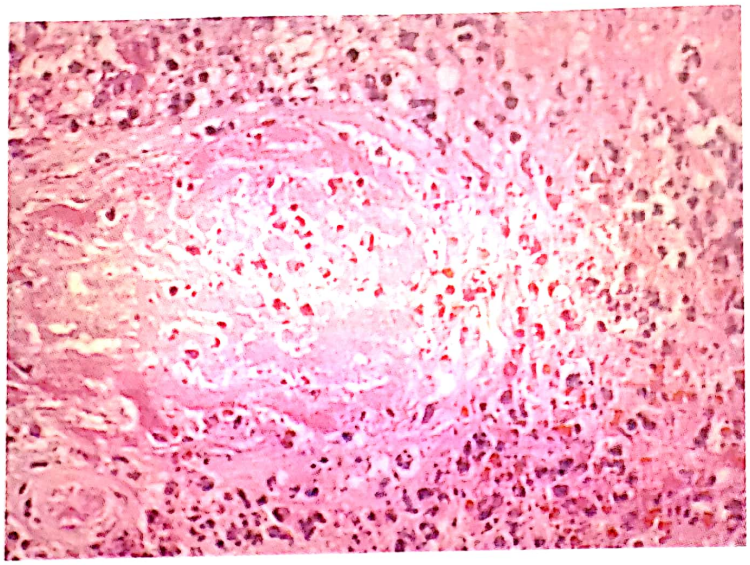

Fig. 5.8 – Leziune vasculară cu necroză fibrinoidă şi inflamaţie cronică granulomatoasă parietală-vasculară.

limitată la nivelul tractului sino-nazal, fără interesare sistemică, afectarea sino-nazală putând fi manifestarea iniţiala a bolii sistemice. Etiologia rămâne necunoscută. Aspectul clinic, macroscopic al granulomatozei Wegener se caracterizează prin eroziuni extensive ale mucoasei sino-nazale, ulceraţii şi necroze. Poate apărea perforarea septului nazal însoţită de prăbuşirea piramidei nazale. Caracterele histologice includ triada clasică: vasculita (Fig. 5.8) inflamaţia granulomatoasă (interesează atât pereţii vaselor cât şi ţesutul de susţinere); necroza tisulară extensivă (Fig. 5.9)

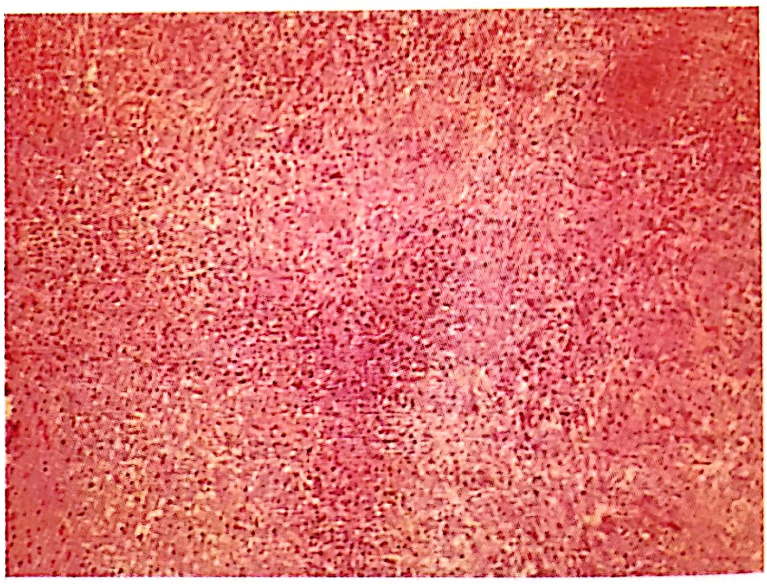

Fig. 5.9 – Necroza cu inflamaţie granulomatoasă în periferie.

Triada completă se regăseşte rar în aceeaşi biopsie (16% din biopsiile pacienţilor cu granulomatoza Wegener confirmată). Inflamaţia granulomatoasă include celule gigante multinucleate şi granuloame epitelioide, de regulă incomplet formate. Infiltratul inflamator este polimorf, alcătuit din limfocite mature, histiocite, plasmocite şi eozinofile şi nu există atipii citologice. Demonstrarea policlonalităţii infiltratului limfoid prin tehnici de imunohistochimie şi biologie

Scanned with OKEN Scanner

moleculară, poate fi de un real ajutor. Tipic, în granulomatoza Wegener infiltratul inflamator este policlonal spre deosebire de limfoame unde se identifică o monoclonalitate pe linie celulară B sau T. Alt test util în diagnosticul granulomatozei Wegener este prezența anticorpilor citoplasmatici anti-neutrofile (ANCA) în titru ridicat. Diagnosticul diferențial al granulomatozei Wegener include boli infecțioase, boli inflamatorii și boli limfoproliferative. Colorații speciale și culturi pentru excluderea unor agenți etiologici infecțioși reprezintă un pas diagnostic important. Devaney și colab. au propus un set de criterii de diagnostic pentru granulomatoza Wegener, bazat pe dovezi clinice și criterii histologice, după ce s-a exclus în prealabil prezența unor agenți infecțioși prin culturi și colorații speciale.

- *diagnostic de certitudine*: dacă (1) triada histologică de necroză, granuloame și vasculită este însoțită de semne clinice de boală la nivel pulmonar, renal sau sino-nazal, sau (2) dacă două din cele trei criterii histologice sunt însoțite de manifestare clinică tipică în cele trei localizari;
- *diagnostic probabil*: două din cele trei criterii histologice sunt însoțite de manifestări clinice de boală la nivel renal și pulmonar;
- *diagnostic sugestiv*: un criteriu histologic al triadei plus manifestări clinice de boală în cele trei localizari;
- *diagnostic de suspiciune*: un criteriu histologic al triadei plus manifestări clinice de boală la nivel pulmonar sau renal;
- *diagnostic nespecific*: nici unul din criteriile histologice ale triadei chiar în prezența manifestărilor clinice de boală în cele trei localizari;

Granuloame secundare injecțiilor locale cu steroizi

O leziune granulomatoasă particulară ce interesează mucoasa nazală se poate întâlni după injecții cu prednisolon acetat care este folosit uneori pentru diminuarea obstrucției nazale din rinitele vaso-motorii, a edemului nazal sau în polipoza nazală. Acest preparat steroid este foarte puțin solubil și are acțiune de tip retard. Leziunile granulomatoase se descoperă când pacienții sunt tratați ulterior prin polipectomie sau chiuretaj al mucoasei. Granuloamele pot fi solitare sau confluente, au o zonă centrală amorfă bazofilă, și/sau un material cristalin birefringent. Sunt înconjurate de histiocite în palisadă și de celule gigante de corp străin.

Miosferuloza

Miosferuloza este o leziune iatrogenă ce apare ca o reacție din partea organismului față de hematiile alterate în urma folosirii pansamentelor hemostatice ce conțin antibiotic și excipienți pe baza de petrol. Leziunea se caracterizează prin structuri sacciforme, de la 20 la 120 microni ce conțin sferule de 5-7 microni (hematii alterate) și sunt dispersate la nivelul mucoasei.

Scanned with OKEN Scanner

Granulomul necrobiotic post manevre chirurgicale

Este o reacție tisulară ce urmează biopsiei sau rezecției și constă într-o leziune granulomatoasă ce simulează nodulul reumatoid cu necroza fibrinoidă centrală și palisadă de histiocite, limfocite și plasmocite în periferie.

Granulomul colesterinic

Granulomul colesterinic apare secundar hemoragiilor la nivel rino-sinusal. Cristalele de colesterol aciculare sunt înconjurate de siderofage și celule gigante multinucleate de corp străin. Când se asociază sinuzitei cronice, țesutul fibros adiacent este infiltrat cu un număr variabil de limfocite, plasmocite și histiocite

5.2. Patologia tumorală nazosinuzală

OMS, în 1991 clasifică din punct de vedere histologic tumorile cavității nazale și a sinusurilor paranazale, după cum urmează:

1 **tumori epiteliale**
1.1 tumori benigne
1.1.1 papilomul sino-nazal
1.1.1.1 papilomul exofitic
1.1.1.2 papilomul inversat
1.1.1.3 papilomul cu celule cilindrice
1.1.2 adenomul pleomorf
1.1.3 mioepiteliomul
1.1.4 oncocitomul
1.1.5 adenomul cu celule bazale (bazaloid)

1.2 tumori maligne
1.2.1 carcinomul sino-nazal
1.2.1.1 carcinomul scuamos
1.2.1.2 carcinomul cu celule cilindrice
1.2.2 carcinomul scuamos verucos
1.2.3 carcinomul cu celule fuziforme
1.2.4 adenocarcinomul
1.2.5 adenocarcinomul papilar
1.2.6 adenocarcinomul de tip intestinal
1.2.7 carcinomul acinar
1.2.8 carcinomul mucoepidermoid
1.2.9 carcinomul adenoid chistic
1.2.10 adenocarcinomul polimorf de joasă malignitate
1.2.11 adenomul pleomorf malignizat pe linie epitelială
1.2.12 mioepiteliomul malign
1.2.13 carcinomul epi-mioepitelial
1.2.14 carcinomul cu celule clare

Scanned with OKEN Scanner

1.2.15 carcinomul adenoscuamos
1.2.16 tumora carcinoidă
1.2.17 tumora carcinoidă atipică
1.2.18 carcinomul cu celule mici
1.2.19 carcinomul limfoepitelial

2. **tumori de părți moi**
2.1 tumori benigne
2.1.1 fibromul
2.1.2 fibromatoza agresivă
2.1.3 angiofibromul
2.1.4 mixomul
2.1.5 histiocitomul fibros
2.1.6 leiomiomul
2.1.7 hemangiomul
2.1.8 hemangiopericitomul
2.1.9 neurilemomul
2.1.10 neurofibromul
2.1.11 paragangliomul

2.2 tumori maligne
2.2.1 fibrosarcomul
2.2.2 histiocitomul fibros malign
2.2.3 leiomiosarcomul
2.2.4 rabdomiosarcomul
2.2.5 angiosarcomul
2.2.6 sarcomul Kaposi
2.2.7 hemangiopericitomul malign
2.2.8 tumora malignă de teacă de nerv periferic
2.2.9 paragangliomul malign
2.2.10 sarcomul Ewing

3. **tumori de os și cartilaj**
3.1 tumori benigne
3.1.1 condromul
3.1.2 osteomul
3.1.3 osteomul osteoid
3.1.4 osteoblastomul
3.1.5 fibromul osifiant
3.1.6 tumora cu celule gigante
3.2 tumori maligne
3.2.1 condrosarcomul
3.2.2 osteosarcomul
3.2.3 tumora cu celule gigante, malignă
3.2.4 sarcomul Ewing

Scanned with OKEN Scanner

4. **limfoame maligne**
4.1 limfomul non-Hodgkin (tipul convențional)
4.2 plasmocitomul extramedular
4.3 reticuloza malignă mediană
4.4 limfom histiocitar
4.5 boala Hodgkin

5. **tumori diverse**
5.1 tumori benigne
5.1.1 meningiomul
5.1.2 ameloblastomul
5.1.3 tumora neuroectodermală melanocitară
5.1.4 teratomul matur
5.2 tumori maligne
5.2.1 melanomul malign
5.2.2 neuroblastomul olfactor
5.2.3 cordomul
5.2.4 tumora malignă cu celule germinale

6. **tumori secundare**

7. **tumori neclasificabile**

8. **leziuni pseudotumorale**
8.1 chiste
8.2 mucocelul de sinusuri paranazale
8.3 hamartomul
8.4 heterotopii de țesut cerebral
8.5 meningocel; meningo-encefalocel
8.6 polipii inflamatori sinonazali
8.7 pseudotumora fibroinflamatorie
8.8 granuloame infecțioase
8.9 granulomatoza Wegener
8.10 granulomul de corp străin
8.11 granulomul colesterinic
8.12 myosferuloza
8.13 hiperplazia pseudoepiteliomatoasă
8.14 sialometaplazia necrozantă
8.15 hiperplazia adenomatoidă
8.16 hiperplazia și metaplazia oncocitară
8.17 fasciita nodulară
8.18 granulomul piogenic
8.19 displazia fibroasă
8.20 granulomul reparator cu celule gigante
8.21 chistul anevrismal osos

Scanned with OKEN Scanner

8.22 granulomul plasmocitar
8.23 histiocitoza cu celule Langerhans
8.24 boala Rosai-Dorfman
8.25 depozitele amiloide

Clasificarea histologică a tumorilor cavității nazale și a sinusurilor paranazale – B.M.Wenig – 2001

A. *Tumori epiteliale și neuroectodermale*

Benigne

- papilomul schneiderian
- papilomul inversat
- papilomul exofitic
- papilomul cu cellule cilindrice
- adenomul pleomorf
- adenomul monomorf (mioepiteliomul, oncocitomul)
- meningiomul
- adenomul hipofizar ectopic
- tumora neuroectodermală melanotică a copilului

Maligne

- carcinomul scuamos keratinizant
- carcinomul scuamos non-keratinizant
- adenocarcinomul de joasă malignitate (bine diferențiat și oncocitic)
- adenocarcinomul de înaltă malignitate (de tip colonic și slab diferențiat)
- carcinomul adenoid chistic
- adenocarcinomul cu celule acinare
- carcinomul mucoepidermoid
- carcinomul nediferențiat sino-nazal
- neuroblastomul olfactor
- melanomul malign

B. *Tumori de părți moi*

Benigne

- hemangiomul
- hemangiopericitomul
- tumora benignă de teacă de nerv periferic (schwanomul, neurofibromul)
- histiocitomul fibros
- tumora solitară fibroasă
- mixomul și fibromixomul
- leiomiomul

Scanned with OKEN Scanner

Maligne
- fibrosarcomul
- tumora malignă de teacă de nerv periferic
- histiocitomul fibros malign
- angiosarcomul
- sarcomul Kaposi
- rabdomiosarcomul
- leiomiosarcomul
- hemangiopericitomul malign

C. *Tumori hemato-limfoide*
- limfoame maligne non-Hodgkin
- limfomul angiocentric cu celule T/NK
- limfomul malign de tip B
- plasmocitoame

D. *Tumori ale osului, cartilajului şi aparatului odontogen*
Benigne
- condromul
- osteomul
- fibromul osifiant
- tumora cu celule gigante
- ameloblastomul
- altele...

Maligne
- condrosarcomul
- osteosarcomul
- sarcomul Ewing
- altele...

E. *Tumori diverse*
Benigne
- teratomul

Maligne
- teratomul malign (teratocarcinosarcomul)

F. *Tumori secundare*

G. *Leziuni pseudotumorale*
- polipii sino-nazali
- leziuni infectioase
- hamartoamele adenomatoide epiteliale respiratorii
- mucocelul
- heterotopia nazală de țesut glial şi encefalocelul
- granulomatoza Wegener

Scanned with OKEN Scanner

- granulomatoza cu celule Langerhans
- histiocitoza sinusală extranodală cu limfadenopatie masivă (boala Rosai – Dorfman)
- fibromatoza
- displazia fibroasă
- granulomul reparator cu celule gigante.

5.2.1. Tumori benigne

5.2.1.1. Tumori epiteliale şi neuro-ectodermale

Papilomul sino-nazal

Este o tumoră benignă ce apare din epiteliul scuamos al cavității nazale anterioare sau din mucoasa respiratorie a restului regiunii nazo-sinusale. Au fost utilizați diferiți termeni pentru a descrie această leziune, cum ar fi: papilom inversat, papilom schneiderian, papilom transițional. Alți autori preferă termenul de papilomatoză datorită caracterului multifocal şi combinat, inversat şi exofitic al modului de proliferare. Studii recente folosind tehnici de biologie moleculară, au demonstrat existența virusului papilomatozei umane (HPV) în majoritatea papiloamelor sino-nazale. Prin tehnici de hibridizare în situ s-a demonstrat existența HPV tipul 6/11 în 89% din papiloamele exofitice. Aceeaşi metodă a detectat HPV tipul 57 B în 86% din papiloamele exofitice, 75% din papiloamele inversate, 33% din papiloamele cu displazie şi 50% din papiloamele malignizate. Prin reacții de polimerizare în lanț (PCR), 15% din papiloamele scuamoase, 24% din cele inversate şi 4% din carcinoamele scuamoase, au fost pozitive pentru HPV tipul 6 şi 11 în papiloame şi tipul 18 în carcinomul scuamos. Un alt studiu ce foloseşte PCR a arătat că 65% din papiloamele inversate aveau secvențe pentru genomul virusului Epstein Barr (EBV) şi 45% au avut HPV tipul 6, 11, 16, 18; 25% au avut reacții pozitive atât pentru EBV cât şi pentru HPV.

Macroscopic, leziunea apare ca o masă tumorală polipoidă sau ca o îngroşare a mucoasei fie la nivelul septului nazal, fie la nivelul peretelui nazal lateral (30-50%). Antrumul maxilar este cel mai frecvent afectat, urmat de etmoid. Papiloamele septului nazal sunt asimptomatice, plane sau turtite şi verucoase, cu o suprafață lobulată, gri, albicioasă. Papiloamele cu alte localizari, apar polipoide, ferm elastice, albicios opace. 15% din pacienții cu papiloame, prezintă simptome alergice, leziunea simulând o polipoză nazală cu marcat edem stromal şi aspect translucid. Dacă se excizează şi peretele osos, se vor studia din punct de vedere histologic eventualele eroziuni, formare de os nou şi distrucții.

Microscopic, Hyams clasifică papiloamele sino-nazale, în trei categorii: exofitic sau fungiform, inversat şi cilindric. Tipul fungiform sau exofitic, reprezintă aproximativ 50% din papiloamele ce apar aproape exclusiv la nivelul septului nazal şi doar o mică parte la nivelul peretelui lateral nazal (Fig. 5.10). Celulele care proliferează formează proiecții papilare susținute de un ax fin,

Scanned with OKEN Scanner

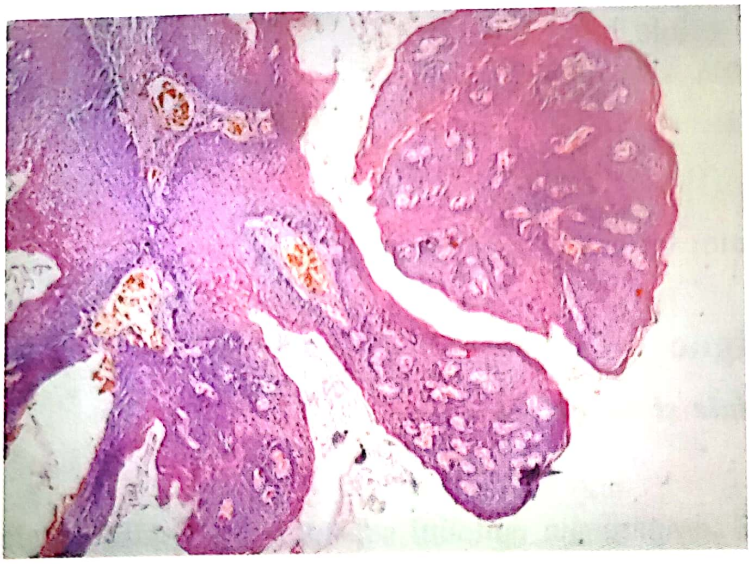

Fig. 5.10 – Papilom exofitic.

conjunctivo-vascular. Aproximativ 47% din papiloamele sino-nazale au şi componenta inversata şi îşi au originea la nivelul peretelui nazal lateral şi a sinusurilor paranazale. Papilomul inversat se formează prin invaginarea epiteliului sino-nazal la nivelul stromei formând benzi sau insule de epiteliu scuamos nekeratinizat şi poate fi acoperit de un epiteliu de tip respirator (Fig. 5.11).

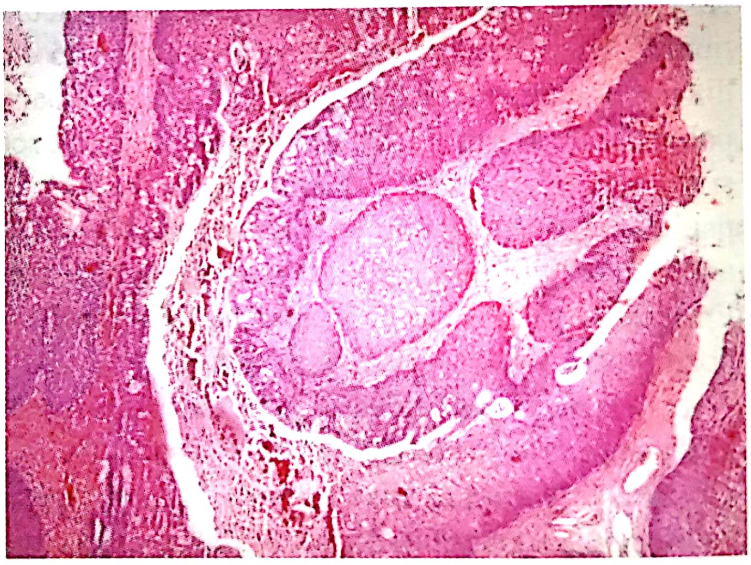

Fig. 5.11 – Papilom inversat.

Papilomul cu celule cilindrice reprezintă aproximativ 3% din totalitatea papiloamelor sino-nazale şi cel mai frecvent apare la nivelul peretelui lateral nazal, al sinusului maxilar şi sinusului etmoid. Este alcătuit din proiecţii exofitice ale epiteliului asociate unei componente endofitice acoperite de un epiteliu cilindric pseudostratificat cu caractere oncocitare. Sunt prezente microchiste intraepiteliale ce conţin mucină şi leucocite neutrofile. Activitatea mitotică la majoritatea papiloamelor sino-nazale este sub 2 mitoze la 10 câmpuri microscopice 40X. Atipiile nucleare, de obicei sunt minime în absenţa displaziei şi a transformării maligne.

Scanned with OKEN Scanner

Papiloamele inversate şi cele cu celule cilindrice se pot maligniza. Incidenţa transformării maligne variază de la 5 la 15% din cazuri. Focarele carcinomatoase pot fi limitate sau extensive şi pot asocia leziuni displazice de diferite grade şi carcinomul în situ.

Papilomul exofitic al septului nazal, de regulă nu se malignizează. Nu există caractere histologice care să ridice suspiciunea transformării maligne a unui papilom în afara prezenţei leziunilor de displazie moderată şi severă.

Imunohistochimic, determinarea moleculelor de adeziune celulară CD44 poate fi utilă în diferenţierea între papilomul inversat, papilomul cu leziuni de carcinom scuamos în situ şi carcinomul scuamos invaziv. Există studii (Ingle *şi al.* 1998) care arată o pozitivitate intensă de membrană la CD44 în aproximativ 83% din papiloamele inversate şi absenţa acesteia la 6 din 10 carcinoame scuamoase invazive. Majoritatea carcinoamelor invazive coexistente cu leziuni papilomatoase sunt unilaterale. Toate cele trei tipuri de papiloame au o rată comparabilă de recurenţă locală (50%). Majoritatea recidivelor apar în primii 5 ani după intervenţia chirurgicală şi frecvenţa acesteia este în strânsă legătură cu gradul de extindere a manevrelor chirurgicale.

Tumori benigne ale glandelor salivare minore

Tumorile benigne de glande salivare la nivelul regiunii sino-nazale sunt rare şi apar mai frecvent la nivelul cavităţii nazale şi mai rar la nivelul sinusurilor. Tumora mixtă benignă (adenomul pleomorf – fig. 5.12) este tipul histologic cel

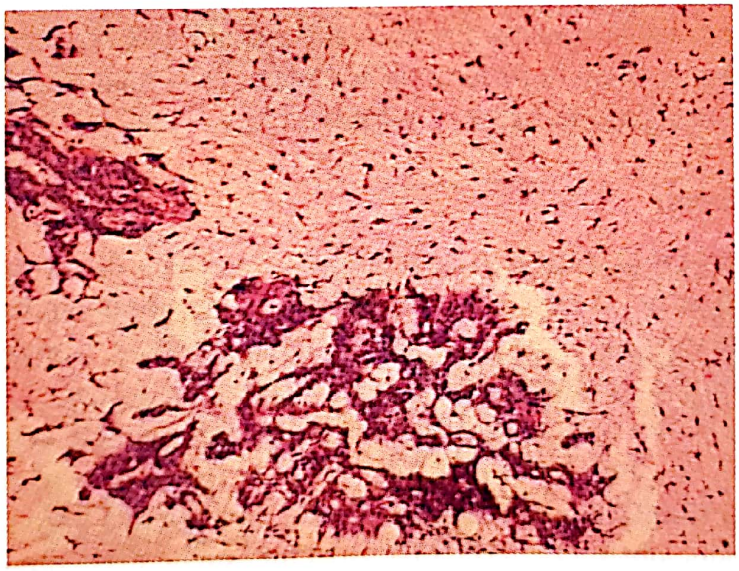

Fig. 5.12 Adenom pleomorf

mai frecvent întâlnit. Rar, pot apărea adenoame monomorfe cum ar fi mioepiteliomul şi oncocitomul. Cel mai frecvent, adenomul pleomorf apare la nivelul septului nazal şi de obicei afectarea sinusurilor paranazale este secundară extensiei unei leziuni intranazale. Aspectul macroscopic este polipoid, exofitic,

Scanned with OKEN Scanner

de obicei acoperit de mucoasa intactă. Histologic, există o intricare de structuri tubulare, celule mioepiteliale fuziforme şi o stromă mixo-condroidă. Excizia chirurgicală este tratamentul de elecţie pentru toate tipurile tumorale benigne ale glandelor salivare minore. Excizia chirurgicală de obicei este curativă, recurenţele locale apar în mai puţin de 10% din cazuri.

Adenomul hipofizar

Adenomul hipofizar, cu originea în şaua turcească se poate extinde uneori la nivelul tractului sino-nazal şi apare ca o tumoră primitivă a acestei regiuni. Radiografia va identifica leziunea ca find originară la nivelul şeii turceşti. Adenoame hipofizare ectopice, fără continuitate cu şaua turcească, pot apărea la nivelul sinusului sfenoid şi nazofaringelui. Testele imunohistochimice arată reactivitate pentru cromogranină, sinaptofizină, keratină şi diverşi hormoni hipofizari. Tratamentul chirurgical este de elecţie.

Paragangliomul

Paraganglioamele extraadrenale de la nivelul regiunii capului şi gâtului le includ pe cele de corp carotidian, jugulotimpanic şi cele cu origine vagală. La nivelul cavităţii nazale sunt rare şi produc de obicei obstrucţie nazală şi/sau epistaxis. Majoritatea sunt nefuncţionale. Trăsătura histologică caracterstică este prezenţa cuiburilor celulare sau paternul "Zellballen"(celule principale). Stroma este fină, fibrovasculară, la periferia cuiburilor celulare existând celulele sustentaculare, fuziforme. Imunohistochimic, profilul antigenic al paraganglioamelor, include: cromogranina, sinaptofizina, enolaza neuron-specifică în celulele principale şi proteina S100 la nivelul celulelor sustentaculare. Excizia chirurgicală este tratamentul de elecţie. Prognosticul este excelent după rezecţia completă. Deşi majoritatea acestor tumori sunt benigne şi se comportă indolent, ele pot recidiva local.

Meningiomul

Meningioamele reprezintă de la 13 la 18% din totalul tumorilor intracraniene. Apariţia acestora în afara sistemului nervos central este considerată ectopică; aceste meningioame se împart în două categorii: 1. *primare*, la care nu se identifică nici o legatură cu sistemul nervos central şi 2. *secundare*, cu legătură evidentă cu sistemul nervos central. Meningioamele ectopice la nivelul regiunii capului şi gâtului, cel mai frecvent apar în urechea medie şi osul temporal, cavitatea sinonazală, orbita, cavitatea orală şi glanda parotidă. În cavitatea sinonazală, produc obstrucţie nazală iar aspectul este de masă tumorală polipoidă. Cel mai frecvent tip histologic la acest nivel este meningiomul meningotelial. Imunohistochimic, profilul antigenic include reactivitate pentru antigenul epitelial de membrană (EMA) şi vimentină, cu absenţa citokeratinelor şi a markerilor neuroendocrini. Îndepărtarea chirurgicală este tratamentul de elecţie. După diagnosticul histopatologic, este esenţială excluderea extensiei unui neoplasm primitiv intracranian.

Scanned with OKEN Scanner

5.2.1.2. *Tumori mezenchimale*

Hemangiomul

Hemangiomul capilar lobular (HCL) cunoscut anterior drept granulom piogenic este o formă benignă polipoidă de hemangiom capilar ce apare la nivelul tegumentelor şi membranelor mucoase. HCL al tractului sinonazal apare în mod obişnuit la nivelul mucoasei dar poate fi şi intraosos. Localizarea cea mai frecventă este la nivelul septului nazal anterior urmat de localizarea la nivelul cornetelor nazale. Cel mai frecvent simptom clinic este epistaxisul. Patogeneza este neclară; au fost incriminaţi în apariţia acestor tumori traumartismele şi microtraumatismele locale precum şi factori hormonali.

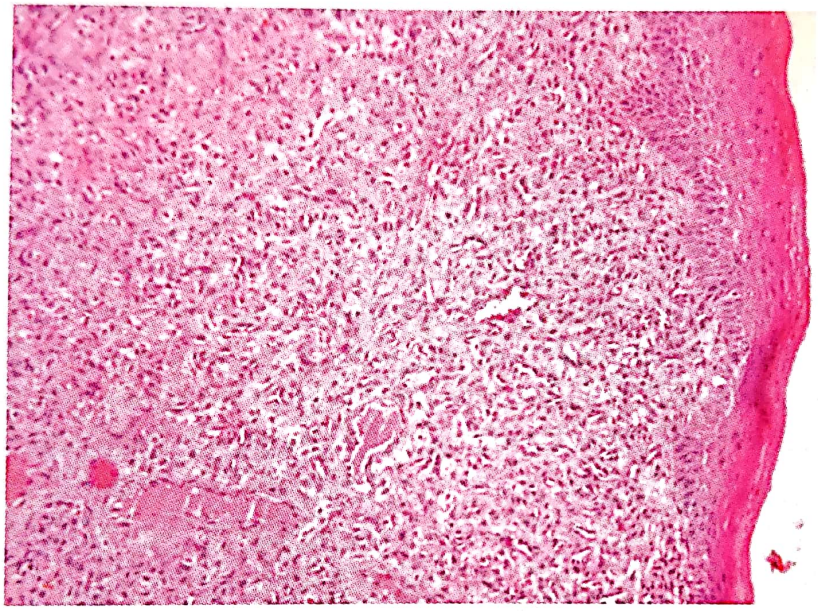

Fig. 5.13 – Hemangiom capilar

Macroscopic apare ca o masă polipoidă lobulată, netedă, roşiatică, cu dimensiuni până la 1.5 cm. Microscopic (fig. 5.13) HLC se caracterizează printr-o proliferare vasculară, lobulară la nivelul submucoasei, alcatuită dintr-un capilar central înconjurat de alte capilare mai mici, ramificate, tributare acestuia. Epiteliul de acoperire, de obicei este ulcerat. După excizia chirurgicală completă, recidivele sunt rare. Comparativ cu HCL, hemangioamele cavernoase sunt rare la nivel sinonazal şi apar de regulă la nivelul cornetelor.

Angiofibromul nazofaringian (Angiofibromul juvenil)

Această tumoră apare exclusiv la adolescenţi şi tineri de sex masculin, este hormonosensibilă (dependentă de testosteron şi inhibată de estrogeni). Imunohistochimic au fost identificaţi la nivelul tumorii receptori pentru androgeni. Cele mai frecvente simptome sunt obstrucţia nazală şi epistaxisul. Simptomele

Scanned with OKEN Scanner

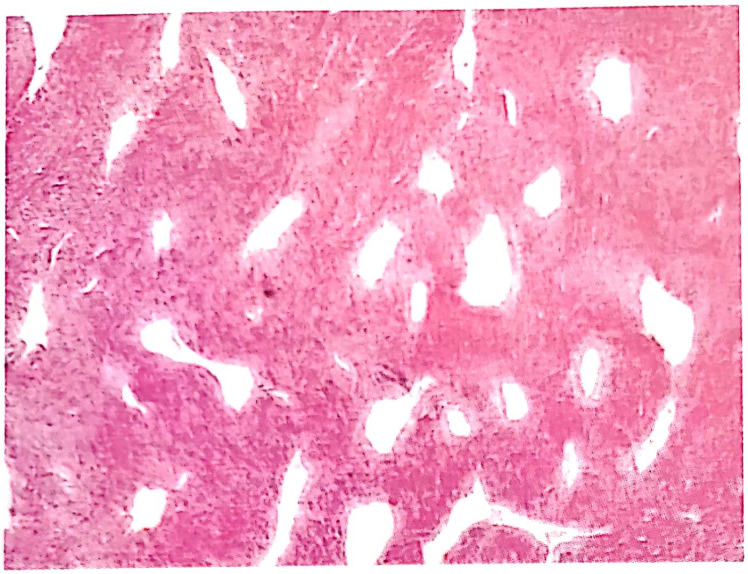

Fig. 5.14 – Angiofibrom juvenil

şi semnele tardive includ deformări ale feţei, rinoree, diplopie, cefalee, sinuzită, pareza de nervi cranieni, anosmie şi deficit de auz. Localizarea cea mai frecventă este zona posterolaterală a plafonului cavităţii nazale, în aria foramenului (Fig. 5.14 angiofibrom juvenil sfenopalatin). Tumorile de dimensiuni mari se pot extinde anterior în cavitatea nazală, posterior în nazofaringe şi orofaringe, şi prin foramenul sfenopalatin, în fosa pterigomaxilară şi fosa infratemporală ducând la deformări ale feţei. Dacă tumora distruge procesele pterigoide, se poate extinde în fosa craniană mijlocie. Macroscopic, angiofibromul are aspect sesil sau polipoid, lobulat, gri albicios sau roşiatic, consistenţă fermă sau elastică. Microscopic (fig. 5.14), aceste tumori sunt alcătuite dintr-o stromă fibroasă în care se găsesc numeroase vase sanguine de forme şi dimensiuni variabile. Vasele de calibru mare au un perete muscular neted incomplet, fibrele elastice de obicei, lipsesc de la nivelul peretelui vascular. Recurenţele, după exciziile chirurgicale, variază de la 7 la 14%. În unele cazuri, după pubertate, leziunea regresează spontan. Se citează transformarea sarcomatoasă a unor angiofibroame, după radioterapie.

Tumora glomică şi hemangiopericitomul

Aceste tumori apar în cavitatea nazală şi sinusurile paranazale ca o masă polipoidă ce sângerează uşor la atingere.

Histologic, tumora glomică constă într-o proliferare de celule rotund ovalare cu nuclei monomorfi, rotunzi şi citoplasmă eozinofilă cu formare de travee şi cuiburi în jurul capilarelor. Hialinizarea stromei şi transformările mixoide pot fi extensive, sugerând o tumoră mixtă benignă. Majoritatea hemangiopericitoamelor nazosinusale sunt alcătuite din celule rotunde sau fuziforme ce proliferează în jurul capilarelor. Prezenţa hialinizării perivasculare este caracteristică. Impregnarea argentică Gomori arată o reţea reticulinică densă ce înconjoară pericitele individual.

Scanned with OKEN Scanner

Imunohistochimic, există pozitivitate pentru vimentină (100%), factorul XIIIa (reacție focală) și actină (72%). Tratamentul de elecție este cel chirurgical iar recidivele se semnalează doar în cazul exciziilor incomplete.

Tumori benigne de teacă de nerv periferic

Aceste tumori, la nivelul tractului sinonazal, sunt rare, mai puțin de 4% din totalul tumorilor la acest nivel. Schwanoamele sunt mai frecvente decât neurofibroamele. Spre deosebire de schwanoamele cu alte localizari, cele de la nivelul tractului aero-digestiv superior, sunt neincapsulate. Aceste tumori pot fi dens celulare, pleomorfismul este absent și mitozele sunt rare. Imunohistochimic, există pozitivitate difuză, intensă, la proteina S100.

Histiocitomul fibros benign

Histiocitomul fibros benign este o tumoră rară la nivelul regiunii capului și gâtului. Excluzând localizarea cutanată, cel mai frecvent afectate în regiunea cap gât, sunt cavitatea nazală și sinusurile paranazale, unde tumora se prezintă ca o masă nedureroasă cu sau fără obstrucție nazală.

Histologic, leziunea este alcătuită dintr-o proliferare cu celule fuziforme și epitelioide în fascicule sau cu patern storiform (în vârtejuri). Pot apărea celule gigante multinucleate, pleomorfismul și activitatea mitotică de regulă fiind absente. Excizia chirurgicală completă este în general curativă.

Tumora fibroasă solitară

Aceste tumori, similare celor de la nivelul pleurei, sunt ferme, gri albicioase, cu dimensiuni de până la 7 cm diametru. Majoritatea sunt localizate la nivelul cornetelor, a septului nazal, antrului maxilar și nazofaringelui. Microscopic, tumora este neincapsulată și este compusă dintr-o proliferare cu celule fuziforme hipercrome, într-o stromă bogat vascularizată și cu hialinizare importantă. Imunohistochimic, reacția pozitivă pentru CD34 este utilă diagnosticului pozitiv și diferențial.

Fibromatoza agresivă

Fibromatoza agresivă este o proliferare fibroblastică infiltrativă local, nemetastazantă. Cel mai frecvent interesat, la nivelul regiunii sino-nazale, este sinusul maxilar. Leziunea apare atât la copii cât și la adulți, frecvența maximă fiind în decada a treia și a patra de viața. Aspectele macroscopic și microscopic sunt similare cu cele ale fibromatozei cu alte localizari. Diagnosticul diferențial include fibroza reactivă și fibrosarcomul. Spre deosebire de fibrosarcom, fibromatoza nu are paternul de proliferare în "os de peste" (fascicole care se intretaie în unghi de 45 de grade), hipercelularitatea și indicele mitotic ridicat. Alt diagnostic diferențial se face cu tumorile de teacă nervoasă periferică, mixomul, fibromixomul, tumora solitară fibroasă, fasciita nodulară și leziuni fibro-osoase.

Scanned with OKEN Scanner

Tratamentul de elecţie este excizia chirurgicală largă incluzând câţiva centimetri din ţesutul adiacent tumorii, macroscopic îndemn. Datorită dificultăţilor de a realiza o excizie completă, recidivele sunt foarte frecvente. În cazuri extrem de rare, transformarea malignă poate apărea post-radioterapie.

Leiomiomul

Leiomioamele, în general, sunt unele din cele mai frecvente tumori mezenhimale ale regiunii capului şi gâtului. Cele mai frevente localizări includ tegumentul şi cavitatea orală (buze, limba, palat). Mai puţin frecvent, leiomioamele, pot apărea în regiunea sino-nazală, sub formă de masă tumorală nedureroasă, ce determină obstrucţie nazală.

Histologic, aceste tumori sunt caracterizate de fascicule de celule fuziforme care se întrepătrund. Nucleii pot forma palisade şi pot avea vacuolizări perinucleare. Celulele tumorale sunt imunoreactive pentru actină şi desmină.

Rabdomiomul

Rabdomiomul de tip adult sau fetal, apare rar la nivelul tractului sino-nazal. Histologic, sunt caracteristici rabdomioblaştii în diferite stadii de diferenţiere. Atipiile nucleare şi activitatea mitotică sunt absente.

5.2.1.3. Leziuni osoase, fibro-osoase şi cartilaginoase

Osteomul

Osteoamele sunt tumori benigne, osteoformatoare, ce se întâlnesc aproape exclusiv la nivelul scheletului cranio-facial. În tractul sino-nazal, cel mai frecvent afectate sunt sinusurile frontal şi etmoidal. Aceste tumori sunt asimptomatice de obicei şi sunt descoperite radiografic. Simptomele asociate osteoamelor sinusurilor paranazale includ cefaleea, tumefieri sau deformări ale feţei, tulburări oculare. Osteoamele sino-nazale apar mai frecvent la bărbaţii de 20-40 de ani dar pot apărea la orice vârstă. De obicei sunt leziuni unice dar, dacă se asociază unui sindrom Gardner caracterizat prin polipoza colorectală şi leziuni de ţesuturi moi (fibromatoza, chiste epidermoide cutanate, lipoame, leiomioame), aceste osteoame pot fi multiple la nivelul scheletului cranio-facial. Radiografc, aspectul este de leziune radio-opacă, bine delimitată.

Histologic, osteoamele sunt leziuni bine circumscrise, compuse din os matur, dens, predominant lamelar. Spaţiile interosoase pot fi compuse din ţesut fibros, fibrovascular sau adipos, cu sau fără elemente hematopoetice. Dacă nu sunt simptomatice, osteoamele nu necesită tratament. Excizia completă chirurgicală este curativă.

Fibromul osifiant

Fibroamele osifiante sunt mai frecvente la femeile cu vârsta cuprinsă între 30-40 de ani dar pot apărea la orice vârstă. Localizarea la nivelul tractului

Scanned with OKEN Scanner

sino-nazal a acestei leziuni, este în general asimptomatică şi este descoperită întâmplător, în urma unor examene radiografice. Leziunile simptomatice se manifestă prin dislocarea dinţilor sau ca o masă expansivă. Radiologic, leziunea are contur neted şi este bine delimitată. Macroscopic, aspectul este gri albicios, consistenţa fermă, dimensiunile variind de la 0.5 la 10 cm.

Histologic, fibroamele osifiante sunt alcătuite din spiculi de os lamelar matur, mărginiţi de osteoblaste, intricaţi cu o stromă fibroasă. Pot apărea modificări secundare cum ar fi: hemoragia, inflamaţia etc. Diagnosticul diferenţial al fibromului osifiant se face în principal cu displazia fibroasă. Excizia chirurgicală este tratamentul de elecţie. Recidivele sunt rare.

Fibromul osifiant psamomatoid (activ)

Este o variantă a fibromului osifiant al tractului sino-nazal cu evoluţie agresivă prin invazie locală distructivă. Mai frecvent afectate sunt sinusul etmoidal şi regiunea frontală supraorbitală. Aspectul radiologic este de leziune litică osoasă sau mixtă, litică radio-opacă, şi/sau masă de ţesut moale fie bine delimitată, fie invazivă cu eroziuni osoase.

Histologic, aspectul este de proliferare benignă fibro-osoasă, alcătuită din spiculi şi sferule osoase într-o stromă fibroasă. Caracteristic este prezenţa unor corpi "psamomatoizi" calcificaţi, prezenţi fie în trabeculele osoase, fie în stroma adiacentă. Mitozele sunt rare, pleomorfismul celular poate fi moderat dar anaplazia şi necroza sunt absente. Excizia completă chirurgicală este tratamentul de elecţie. Prognosticul este în general bun dacă excizia a fost completă dar dacă marginile de rezecţie nu se găsesc în ţesut sănătos, recidiva este regulă.

Displazia fibroasa

Displazia fibroasă este o leziune osoasă netumorală idiopatică, în care osul medular este înlocuit de un ţesut fibros. Majoritatea pacienţilor afectaţi au vârsta sub 30 de ani, de obicei aceştia aflându-se în primele două decade ale vieţii. La nivelul tractului sino-nazal, semnele şi simptomele pot include cefalee şi obstrucţie nazală. Un procent scăzut din leziunile de displazie fibroasă se asociază cu sindromul McCune-Albright caracterizat prin triada: displazie fibroasă poliostotică, disfuncţii endocrine (hipertiroidism şi/sau precocitate sexuală) şi hiperpigmentare cutanată. Aspectul radiologic este de leziune osoasă expansivă, prost delimitată, cu un cortex fin, intact. Leziunile predominant fibroase sunt radiotransparente în vreme ce leziunile predominant osoase sunt radio-opace. Leziunile cu componenta fibroasă şi osoasă în părţi egale au aspect de sticlă mată.

Histologic componenta fibroasă are densitate celulară variabilă iar componenta osoasă este alcătuită din trabecule de osteoid neregulat şi de os imatur care în mod caracteristic este lipsit de osteoblastele marginale.

Scanned with OKEN Scanner

Diagnosticul diferențial cu fibromul osifiant, important din considerente terapeutice, se face prin corelații clinico-radiologico-histopatologice deoarece cele două leziuni, histologic pot fi identice. Pentru displazia fibroasă se preferă un tratament chirurgical conservator. Rata de recidivă este scazută, transformarea malignă apare sub 1% din cazuri şi când apare, cel mai frecvent este de tipul osteosarcomului. Radioterapia este contraindicată din cauza riscului de a induce transformarea malignă.

Granulomul reparator cu celule gigante şi chistul anevrismal osos.

Granulomul cu celule gigante şi chistul anevrismal osos sunt considerate a fi morfologic identice, ambele leziuni afectând adolescenții şi adulții tineri. Rata de recurență este similară, variind de la 10 la 20%. Tumora cu celule gigante este rară înainte de 25 de ani. Caracterele histologice predominante sunt stroma fibroasă, cèlule gigante dispersate, spații vasculare dilatate şi os nou reactiv. Maxilarul şi mandibula sunt localizările cele mai frecvente ale acestor leziuni. Afectarea tractului sino-nazal este neobişnuită.

Deoarece granulomul reparator cu celule gigante este identic histologic şi cu tumora brună din hiperparatiroidism, trebuie evaluată din punct de vedere biologic şi funcția glandei paratiroide.

Tumora cu celule gigante

Este o leziune rară la nivelul regiunii capului şi gâtului. Spre deosebire de granulomul reparator cu celule gigante, celulele gigante din această tumoră sunt difuz distribuite, au talie mai mare şi nuclei mai numeroşi şi se asociază unei strome cu celule mononucleare.

Condromul

Condroamele, la nivelul tractului sino-nazal şi nazo-faringelui, sunt rare. Localizările cele mai frecvente sunt septul nazal şi nazo-faringele. Condroamele sino-nazale apar ca mase polipoide, ferme, cu suprafața netedă, nodulară, cu dimensiuni de la 0.5 la 2 cm. Histologic, aceste tumori lobulate, sunt alcătuite din condrocite şi au aspectul cartilajului normal. Excizia chirurgicală completă dar conservatoare, este tratamentul de elecție. Nu se citează recidive.

Mixomul şi fibromixomul sino-nazal

Mixoamele şi fibromixoamele sunt tumori benigne cu histogeneză incertă, aspect histologic caracteristic şi evoluție agresivă, infiltrativă local. La nivelul tractului sino-nazal, aceste tumori par să fie derivate din structurile osoase. Mai frecvent afectat este sinusul maxilar cu extensie secundară în cavitatea nazală. Aspectul radiologic este de leziune radiotransparentă uniloculară sau multiloculară cu aspect de "fagure de miere" sau "bule de sapun". Macroscopic, aspectul este gelatinos, multinodular, neincapsulat. Histologic, aceste tumori sunt alcătuite

Scanned with OKEN Scanner

dintr-o stromă mucinoasă abundentă în care proliferează celule fuziforme stelate. În funcție de cantitatea de material fibrilar colagenic, tumora este numită mixom sau fibromixom. Excizia locală conservatoare este tratamentul de elecție.

5.2.2. Tumori maligne

5.2.2.1. Tumori epiteliale şi neuro-ectodermale

Carcinomul vestibulului nazal

Carcinomul vestibulului nazal este o tumoră relativ rară localizată fie la nivelul vestibulului fie la joncțiunea muco-cutanată. Cel mai frecvent tip histologic întâlnit este carcinomul scuamos. Majoritatea acestor tumori sunt bine diferențiate. Diagnosticul diferențial se face cu papilomul scuamos, papilomul schneiderian şi carcinomul verucos. Tratamentul include excizie locală şi/sau radioterapie. Prognosticul este în general bun, supraviețuirea la 5 ani variind între 70 şi 80%. Poate apărea invazia septului nazal, de asemenea, metastaze la nivelul ganglionilor limfatici laterocervicali, dar sunt neobişnuite.

Carcinomul scuamos al tractului sino-nazal

Aproximativ 3% din cancerul de la nivelul regiunii capului şi gâtului, se localizează la nivelul cavității nazale şi a sinusurilor paranazale. Dintre acestea, 58 până la 67% apar la nivelul sinusului maxilar, 16 până la 31% îşi au originea în cavitatea nazală, 10 până la 19% interesează sinusul etmoidal şi mai puțin de 1-3% apar la nivelul sinusului sfenoidal şi frontal. Tipurile tumorale întâlnite sunt diverse, majoritatea fiind carcinoame scuamoase cu variantele acestora (57%) urmate de cancere non-epiteliale (17%), cancere glandulare (15%), carcinomul nediferențiat (7%) şi tumori neclasificabile (4%). Majoritatea carcinoamelor nazo-sinusale apar între 60 şi 70 de ani, raportul bărbați: femei fiind de 2 la 1.

Carcinoamele scuamoase ale tractului sino-nazal, se împart, după tipul histologic astfel:

- carcinom scuamos convențional (keratinizant şi nekeratinizant);
- carcinom scuamos verucos;
- carcinom scuamos papilar;
- carcinom scuamos cu celule fuziforme;
- carcinom scuamos bazaloid;

- *Carcinomul scuamos convențional*

Clinic, carcinomul scuamos nazo-sinusal apare ca o masă tumorală exofitică, friabilă, necrotică, ce obstrucționează cavitatea nazală sau sinusală. Majoritatea autorilor folosesc trei parametri pentru stabilirea gradingului tumoral: 1 – gradul de keratinizare; 2 – activitatea mitotică; 3 – caracteristicile nucleare; gradingul tumoral se corelează în general cu gradul de agresivitate biologică a tumorii.

Scanned with OKEN Scanner

a. tipul keratinizant – în carcinomul scuamos keratinizant invaziv celulele tumorale prezinta keratinizare, punți intercelulare şi "perle" keratozice. Nucleii sunt de talie mare, hipercromatici; gradul de anaplazie nucleară şi activitatea mitotică sunt variabile. Invazia stromală este indicată prin prezența unor cuiburi şi cordoane celulare într-o stromă desmoplastică cu infiltrat inflamator cronic variabil. (Fig. 5.15)

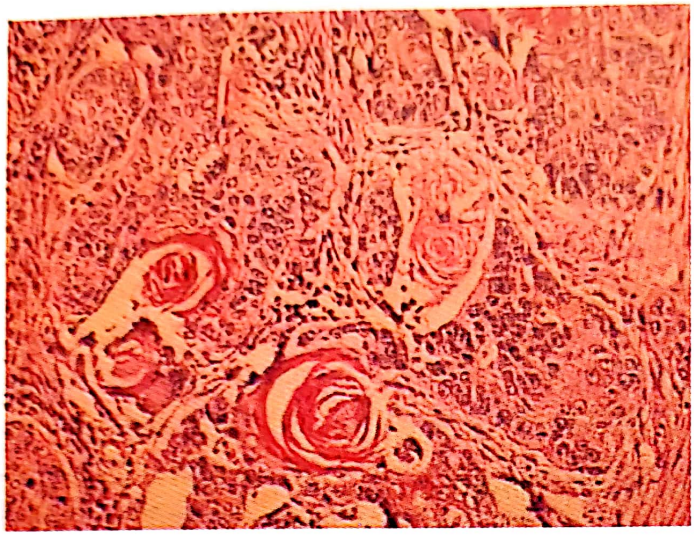

Fig. 5.15 – Carcinom scuamos keratinizant

b. tipul nekeratinizant – carcinomul scuamos nekeratinizant proliferează sub forma unor cuiburi sau insule tumorale, solide, de dimensiuni variabile; nucleii sunt rotund-ovalari, cu nucleoli evidenți, citoplasma abundentă slab

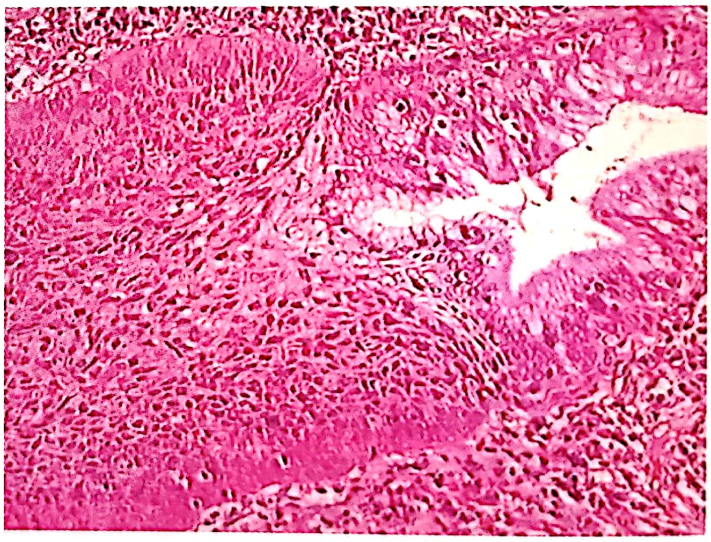

Fig. 5.16 – Carcinom scuamos nekeratinizant

eozinofilă. Izolat, se pot observa keratinizări în celule individuale sau focare cu celule fuziforme (Fig. 5.16).

• *Carcinomul verucos*

Aproximativ 5% din carcinoamele scuamoase ale regiunii capului şi gâtului sunt reprezentate de carcinomul verucos, un subtip de carcinom scuamos foarte

Scanned with OKEN Scanner

bine diferențiat, recunoscut ca entitate separată datorită caracterelor sale clinice şi histopatologice distincte. Macroscopic aspectul este verucos, papilar, cu dimensiuni de la 1 la 5 cm. Mucoasa adiacentă poate fi hiperplazică sau leucoplazică. Microscopic, se caracterizează printr-o marcată hiperkeratoză cu chiste şi perle keratozice. Activitatea mitotică este scăzută. La nivelul stromei există un infiltrat inflamator limfoplasmocitar abundent peritumoral. Se consideră că acest subtip tumoral are un comportament biologic mai agresiv decât al tipului convențional.

• *Carcinomul scuamos papilar*

Carcinomul scuamos (keratinizant sau nekeratinizant) la nivelul tractului aero-digestiv superior, se poate caracteriza printr-o creştere exofitică, papilară, simulând clinic un papilom benign sau un carcinom verucos dar spre deosebire de acesta din urmă celulele tumorale au caractere citologice de malignitate. Aceste tumori au fost denumite carcinoame scuamoase papilare sau exofitice. Prognosticul acestei variante de carcinom scuamos este mai favorabil decât al tipului convențional.

• *Carcinomul scuamos cu celule fuziforme*

La nivel sino-nazal, acest tip tumoral apare ca o masă infiltrativă, ulcerativă. Caracterul histologic predominant este proliferarea tumorală alcătuită din celule fuziforme ce formează fascicule care se întrepătrund simulând fibrosarcomul sau leiomiosarcomul. Stroma poate fi mixoidă sau intens colagenizată cu zone de hialinizare ce simulează țesutul osteoid. Teste imunohistochimice sunt necesare pentru a confirma carcinomul şi a exclude un sarcom sau un melanom cu celule fuziforme. Carcinomul scuamos cu celule fuziforme este mai agresiv decât carcinomul scuamos convențional aflat într-un stadiu clinic similar.

• *Carcinomul scuamos bazaloid*

Este o variantă de carcinom scuamos cu înaltă agresivitate ce apare mai frecvent la nivelul hipofaringelui, a laringelui supraglotic, cavității orale, limbii, amigdalelor şi în zona palatină. Tractul sino-nazal este mai rar afectat. La acest nivel, aspectul este de masă tumorală cu obstrucție nazală unilaterală. Aspectul histologic este acela al unei tumori infiltrative sub forma solidă, lobulară, cribriformă, cordonală sau trabeculară. Tumora îşi are originea în suprafața epiteliului care poate prezenta displazie severă şi/sau zone de carcinom invaziv. Există o intricare a acestor zone bazaloide cu focare de diferențiere scuamoasă fie displazice fie cu malignitate în situ sau invazivă. Imunohistochimic, prezintă reacție pozitivă pentru citokeratine, antigenul epitelial de membrană (EMA) şi antigenul carcinoembrionic. Carcinomul scuamos bazaloid este de obicei agresiv local şi metastazează în limfoganglionii laterocervicali de obicei în proporție de 60-80% în momentul diagnosticului. Metastazele la distanță apar în 40-60% din cazuri cel mai frecvent în plămân, piele, os şi cerebrale. Rezecția chirurgicală se combină cu radioterapie şi chimioterapie.

Scanned with OKEN Scanner

Carcinomul nediferențiat sino-nazal

Carcinomul nediferențiat sino-nazal este o tumoră epitelială malignă a cavității nazale și a sinusurilor paranazale, cu grad înalt de agresivitate cu sau fără diferențiere neuroendocrină și fără caractere scuamoase sau glandulare. În general, în momentul diagnosticului, proliferarea tumorală este extinsă, afectând cavitatea nazală, sinusurile paranazale, orbita, baza craniului și creierul. Cei mai mulți pacienți au leziune unilaterală dar pot apărea și leziuni bilaterale. Carcinomul nediferențiat sino-nazal își are originea la nivelul mucoasei sino-nazale derivată din ectoderm. Caracterele comune cu neuroblastomul olfactor (caractere clinice, microscopice, imunohistochimice și ultrastructurale) sugerează posibilitatea ca originea acestor tipuri tumorale să fie înrudită. Clinic, tumora se prezintă ca o masă tumorală expansivă ce invadează structurile adiacente.

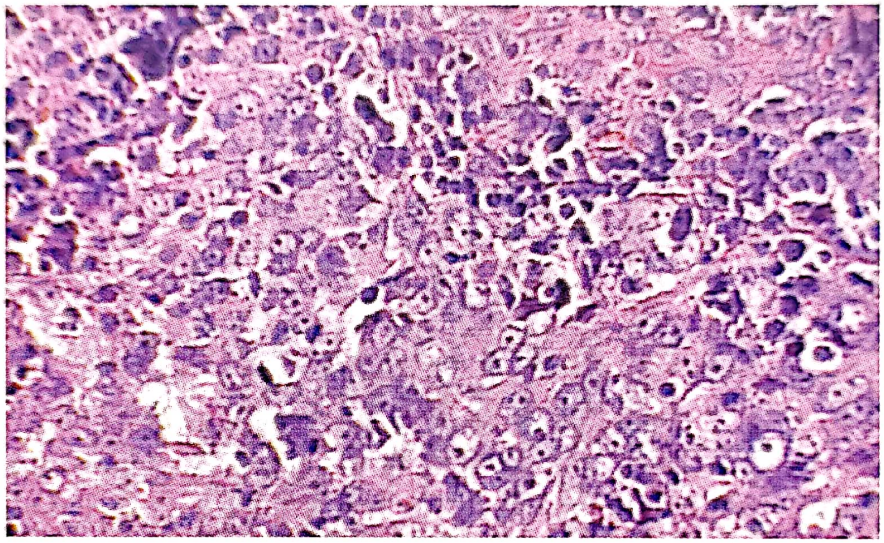

Fig. 5.17 – Carcinom nediferențiat sino-nazal.

Aspectul histologic este caracterizat printr-o proliferare celulară cu patern trabecular, lobular sau organoid, alcătuită din celule poligonale cu nuclei rotunzi ovalari, hipercromi. Există un pleomorfism celular accentuat, indice mitotic ridicat și necroza extensivă.

Imunohistochimic, există pozitivitate intensă și difuză pentru markeri epiteliali, ceea ce lipsește neuroblastomului olfactor.

Carcinomul nediferențiat sino-nazal este o tumoră cu înaltă agresivitate ce nu poate fi complet eradicată chirurgical și răspunde prost la radioterapie. Recidivele locale reprezintă regula și sunt cauza majoră de morbiditate și mortalitate. Pot apărea metastaze osoase, cerebrale, hepatice și la nivelul ganglionilor laterocervicali.

Carcinomul nazofaringian

Carcinomul nazofaringian este un carcinom scuamos cu originea în epiteliul de suprafață și clasificat de OMS în două variante histologice: keratinizant și nekeratinizant. Tipul nekeratinizant se subîmparte în nekeratinizant diferențiat

Scanned with OKEN Scanner

şi nekeratinizant nediferenţiat. Indiferent de tipul histologic, aspectul clinic la debut este similar şi include prezenţa unei mase tumorale cervicale tipic localizată în triunghiul cervical posterior, asimptomatică, cu semne şi simptome clinice asociate cum ar fi obstrucţia nazală, rinoree,epistaxis, durere, otită medie seroasă, otalgie, hipoacuzie şi cefalee. Semnele şi simptomele sunt uneori minore şi

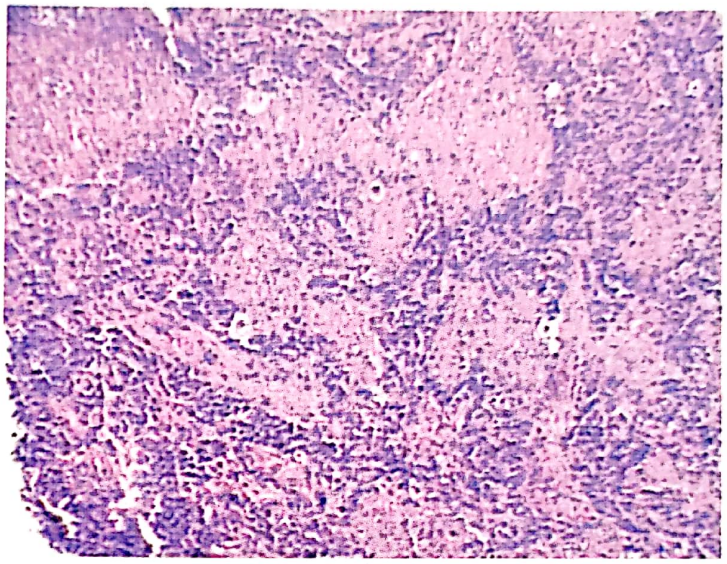

Fig. 5.18 – carcinom nediferenţiat nazo-faringian.

nespecifice, ceea ce duce la întârzierea diagnosticării şi prezentarea la medic într-un stadiu avansat de boală. În 25% din cazuri, sunt interesaţi şi nervii cranieni prin extinderea tumorii lateral prin sinusul cavernos sau extensie directă locală. Peretele lateral al nazo-faringelui (fosa Rosenmüller) este localizarea cel mai frecvent întâlnită la debut. Există o puternică asociere etiologică între carcinoamele nazo-faringiene şi prezenţa virusului Epstein-Barr. Teste de biologie moleculară, fie hibridizare în situ fie reacţie de polimerizare în lanţ (PCR) au detectat prezenţa genomului viral al EBV în 75% până la 100% din carcinoamele nazo-faringiene.

Aspectul macroscopic variază de la leziuni minim aparente cu o uşoară reliefare a mucoasei, până la mase tumorale infiltrative. După aspectul histologic predominant, se disting 3 tipuri histologice de carcinom nazo-faringian: 1. carcinom scuamos keratinizant convenţional (bine, moderat şi slab diferenţiat). în mod caracteristic, la acest tip, există o reacţie desmoplastică a stromei; 2. carcinomul scuamos nekeratinizant, cu patern de proliferare similar carcinomului tranziţional vezical. La acest tip tumoral, reacţia desmoplastică a stromei este absenţa; 3. carcinom nediferenţiat (60% din totalul carcinoamelor nazo-faringiene).

Carcinomul nediferenţiat nazo-faringian, este tipul tumoral cel mai frecvent întâlnit la copii. Celulele tumorale au nuclei rotunzi, veziculoşi, cu nucleoli proeminenţi eozinofili şi citoplasma redusă. Keratinizarea este absentă, indicele mitotic este ridicat. La acest tip tumoral se observă o componentă limfoidă netumorală, reactivă, cu imunofenotip T, asociată celulelor epiteliale maligne.

Scanned with OKEN Scanner

Paternul de proliferare poate fi sincitial, trabecular sau alveolar (tipul Regaud - Fig. 5.18) sau poate fi difuz, alcătuit din celule necoezive (tipul Schmincke).

Toate cele trei tipuri histologice sunt imunoreactive la citokeratina. Carcinomul nediferențiat nazo-faringian, varianta difuză, poate fi dificil de diferențiat histologic de un limfom non-Hodgkin cu celula mare, fiind necesare teste imunohistochimice. Tratamentul de elecție este radioterapia în doze mari (6500 până la 7000 rads). Răspunsul la iradiere variază în funcție de tipul histologic. Tipul keratinizant nu este radiosensibil, acest tip având tendința de a rămâne localizat, fără diseminare limfoganglionară. La acest tip, rata de supraviețuire la 5 ani este de 10-20%. Tipul nekeratinizant răspunde variabil la radioterapie și are tendință la metastazare în ganglionii regionali, rata de supraviețuire la 5 ani fiind între 35% și 50%. Carcinomul nediferențiat nazo-faringian este radiosensibil și de asemenea are tendință la metastazare în limfoganglionii regionali; în ciuda capacității sale metastazante și a faptului că este cel mai puțin diferențiat histologic dintre toate tipurile, datorită radiosensibilității, rata de supraviețuire la 5 ani se apropie de 60%.

Factorii ce pot influența prognosticul sunt stadiul clinic al bolii, vârsta pacientului, prezența keratinizării și a metastazelor limfoganglionare și posibili factori genetici. Un prognostic mai bun se asociază cu un stadiu clinic incipient, vârsta tânără și sexul feminin. Prognosticul rezervat se asociază cu stadiile avansate clinic, pacienți vârstnici, în general bărbați. Același prognostic se mai asociază cu **HLA-Aw 33-C3-B58/DR3** tip haploid în timp ce pacienți cu **A2-Cw11-Bw46/DR9** tip haploid, au supraviețuire mai bună. Recent s-a sugerat ca o angiogeneză tumorală intensă și o supraexprimare a oncoproteinei **c-erbB2** sunt indicatori de prognostic nefavorabil.

Neuroblastomul olfactor

Este tumora malignă ce apare din membrana olfactorie a tractului sino-nazal. Termeni similari pentru această tumoră sunt: estezioneuroblastomul, estezioneurocitomul, estezioneuroepiteliomul și estezioneuromul. Neuroblastomul olfactor (NBO) își are originea la nivelul neuroepiteliului olfactor ce se găsește în treimea superioară a septului nazal, platoul cribriform și la nivelul suprafeței supero-mediale a cornetului superior. Cu înaintarea în vârstă epiteliul olfactor degenerează și este înlocuit de epiteliu respirator. Neuroepiteliul olfactor este compus din neuroni senzitivi bipolari, celule de susținere și celule bazale de rezervă. Acestea din urmă sunt active mitotic și se presupune că sunt progenitoarele tumorii. NBO apare cu o ușoară predominență la sexul masculin și are incidență maximă în a doua și a șasea decadă de viața. Cel mai frecvent apare la nivelul cavității nazale superioare și adesea este afectat și sinusul etmoidal. Radiologic, apare opacifierea sinusului afectat, cu sau fără eroziuni osoase. Macroscopic, tumora apare polipoidă, moale, nodulară, sub 1 cm, ocupând cavitatea nazală și cu posibila extensie la sinusurile paranazale adiacente. După aspectul histologic, NBO se împarte în 4 grade:

Scanned with OKEN Scanner

gradul 1 – tumora bine diferenţiată, cu arhitectura lobulară, alcatuită din celule uniforme, rotunde. Nucleii sunt înconjuraţi de material neurofibrilar; frecvent se observă pseudorozete; activitatea mitotică şi necroza sunt absente;

gradul 2 – în plus faţă de gradul 1, elementele neurofibrilare sunt mai puţin definite şi nucleii au un grad de pleomorfism; se observă rare mitoze;

gradul 3 – se păstreaza arhitectura lobulară cu o stromă interstiţială vasculară, un grad crescut de anaplazie celulară, mitoze frecvente şi posibila necroză;

gradul 4 – arhitectura lobulară se poate păstra dar celulele tumorale sunt anaplazice, necroza este frecvent întâlnită şi activitatea mitotică este ridicată; componenta neurofibrilară este absentă; imunohistochimic, există reacţie pozitivă pentru enolaza neuron specifică, reactivitate variabilă pentru proteina S100, citokeratină, proteina acidă fibrilară glială, proteina neurofibrilară, cromogranină, sinaptofizină şi Leu-7.

Tratamentul constă în eradicare completă chirurgicală urmată de radioterapie.

Stadializarea clinică propusă de Kadish et al. corelată cu 5 ani supravieţuire, este următoarea:

Stadiul a: tumora limitată la cavitatea nazală – 75%;

Stadiul b (cel mai frecvent) – tumora interesează cavitatea nazală şi unul sau mai multe sinusuri paranazale – 68%;

Stadiul c – extensia tumorii în afara cavităţilor sino-nazale – 41%;

Toate gradele histologice au capacitatea de metastazare, cele mai frecvente metastaze apărând la nivel limfoganglionar, pulmonar şi osos.

Carcinoamele neuroendocrine

Carcinoamele neuroendocrine sunt un grup heterogen de tumori maligne cu diferenţiere divergentă pe linie epitelială şi neuroendocrină. Clasificarea este încă în dezbatere. Există autori care împart aceste tumori în trei categorii:

1. tumora carcinoidă;
2. tumora carcinoidă atipică;
3. carcinomul cu celule mici;

Alti autori le clasifică după gradul de diferenţiere în carcinoame neuroendocrine bine diferenţiate (tumora carcinoidă), moderat diferenţiate (carcinoid atipic) şi slab diferenţiate (carcinomul cu celule mici). Există autori care subîmpart carcinoamele neuroendocrine slab diferenţiate în carcinoame nediferenţiate cu celule mici şi carcinoame nediferenţiate cu celule mari. Aceste tumori sunt rare la nivelul regiunii sino-nazale. Cel mai frecvent întâlnit este carcinomul nediferenţiat urmat de carcinoidul atipic, tumora carcinoidă fiind cea mai puţin frecventă la acest nivel.

Histologic, celulele tumorale pot avea caractere oncocitare, cu citoplasmă abundenta eozinofilă, granulară, sau pot fi mici, hipercrome, cu citoplasmă

Scanned with OKEN Scanner

puțină, nuclei ovalari sau fuziformi, nucleoli absenți, cu activitate mitotică ridicată, cu frecvente necroze confluente şi invazie limfovasculară şi perineurală.

În ciuda variației gradului de atipie nucleară şi a activității mitotice, aceste tumori au câteva caractere comune:

- patern de proliferare organoid;
- cromatina punctată;
- nucleoli absenți;

Din punct de vedere imunohistochimic, majoritatea carcinoamelor neuroendocrine, exprimă citokeratina. Markerii neuroendocrini cum ar fi enolaza neuron specifică, sinaptofizina, cromogranina, exprimă o pozitivitate focală, în contrast cu pozitivitatea difuză şi intensă a acestor markeri în neuroblastomul olfactor. Studii ultrastructurale au demonstrat prezența granulelor neurosecretorii, a tonofilamentelor şi a joncțiunilor desmozomale. Datorită potențialului metastazant ridicat, terapiei chirurgicale i se preferă chimioterapia sistemică combinată cu iradierea.

Melanomul malign

La nivelul cavității nazale, melanomul malign interesează cel mai frecvent septul nazal apoi în ordine, cornetul mijlociu şi cel inferior. Clinic, majoritatea pacienților au ca simptomatologie, obstrucția nazală şi epistaxisul.

Macroscopic, tumora poate fi polipoidă sau sesilă, brun negricioasă sau roz albicioasă. Consistența este fermă, friabilă, gelatinoasă, cu dimensiuni mai mari de 1 cm. De obicei apare ulcerația epiteliului supraiacent.

Microscopic, melanoamele maligne nazo-sinosale prezintă aceeaşi diversitate histologică întâlnită şi în melanoamele cu alte localizări. Un caracter histologic util pentru diagnostic, este prezența activității joncționale; majoritatea melanoamelor nazo-sinusale proliferează în cuiburi şi cordoane de dimensiuni variabile. Celulele pot fi poligonale, cu nuclei veziculoşi şi nucleoli proeminenți, pleomorfe, monstruoase sau fuziforme. Cantitatea de pigment melanic variază considerabil (Fig. 5.19) cel mai dificil de diagnosticat fiind melanoamele acromice

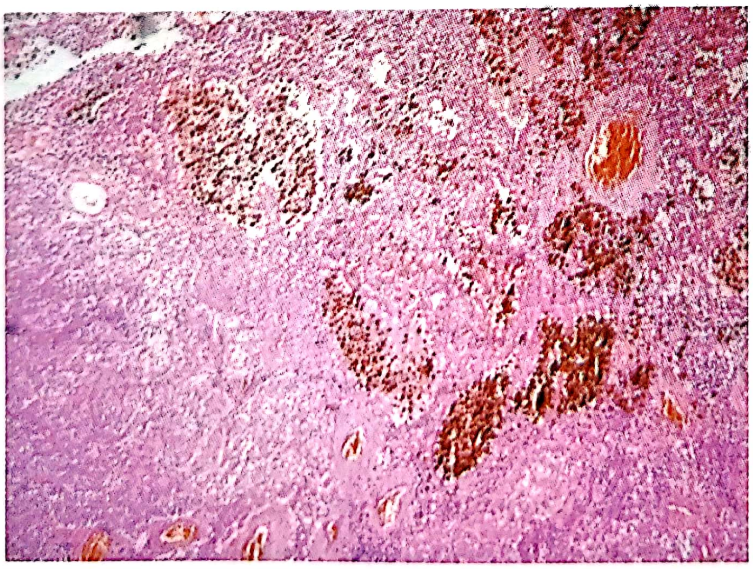

Fig. 5.19 – Melanom malign mucoasă nazală cu prezență de pigment melanic.

Scanned with OKEN Scanner

(Fig. 5.20). În aceste cazuri, reacţiile imunohistochimice sunt de un real folos. Profilul antigenic al melanoamelor include reacţie pozitivă pentru vimentină, proteina S100 şi HMB-45. Foarte rar, celule tumorale izolate pot exprima antigen epitelial de membrană şi citokeratina. Prognosticul melanoamelor maligne la

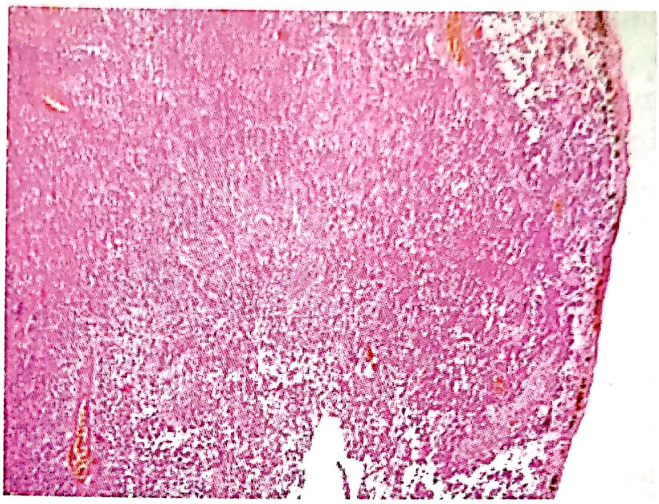

Fig. 5.20 – Melanom malign acromic mucoasă nazală

nivelul regiunii nazo-sinusale este nefavorabil, rata de supravieţuire la 5 ani fiind între 25 şi 30%.

Adenocarcinomul sino-nazal

Adenocarcinoamele mucoasei sino-nazale reprezintă între 10 şi 20% din tumorile maligne primitive ale acestei regiuni. Ele pot avea **origine în glandele salivare** sau pot fi **non-salivare**, cu două subtipuri histologice: **intestinal şi non-intestinal.** Sunt mai frecvente la bărbaţi decât la femei şi apar la vârste ce depaşesc 50 de ani. Tipul intestinal este mai frecvent întâlnit la nivelul sinusului etmoid şi ca factor etiologic se citează expunerea la praful de lemn şi piele, fiind întâlnit la muncitorii din industria lemnului şi pielăriei. Tipul **neintestinal** este al doilea ca frecvenţă ce afectează sinusul etmoidal. Pacienţii au obstrucţie nazală şi epistaxis. Aspectul macroscopic variază de la tumori bine delimitate la tumori infiltrative, plane sau exofitice. Consistenţa lor este fermă, culoarea este brună sau albicioasă.

Histologic, tipul intestinal sau colonic al adenocarcinomului sino-nazal, este invaziv, cu structuri tubulo-papilare sau alveolar mucoide, celule mucipare sau mixt. Heffner şi colab. împart tipul **neintestinal** de adenocarcinom în două categorii: 1. de joasă malignitate şi 2. de înaltă malignitate. În categoria adenocarcinoamelor de joasă malignitate sunt incluse adenocarcinoamele glandulare, papilare, cu celule clare, şi adenocarcinoamele oncocitare. Adenocarcinoamele sino-nazale cu grad înalt de malignitate sunt tumori invasive, la care predomină paternul de proliferare solid. Pentru oricare din variantele histologice a adenocarcinoamelor de tract sino-nazal tratamentul de elecţie este

Scanned with OKEN Scanner

excizia chirurgicală, de obicei, prin rinotomie laterală. Radioterapia se poate folosi în cazul tumorilor agresive, extinse. Prognosticul este foarte bun în cazul adenocarcinoamelor cu grad scăzut de malignitate în timp ce acelea agresive, au rata de supraviețuire la trei ani de aproximativ 20%.

Cea mai frecventă tumoră malignă salivară la nivelul tractului sino-nazal este **carcinomul adenoid chistic**. Acesta are un aspect histologic caracteristic, tendință de invazie neurală şi evoluție clinică lentă. El reprezintă aproximativ 5% din totalul malignităților tractului sino-nazal şi cel mai frecvent afectează sinusul maxilar. Macroscopic apare ca o masă solidă fermă sau elastică brun albicioasă cu dimensiuni cuprinse între 2 şi 4 cm. Histologic, aspectul este al unui neoplasm infiltrativ neincapsulat, cu arhitectura variată de tip cribriform (cel mai frecvent), tubular şi solid. Imunohistochimic, celulele mioepiteliale exprimă citokeratina, vimentina, S100 şi actina în timp ce celulele ductale exprimă citokeratina, antigenul epitelial de membrană şi antigenul carcinoembrionic. Tratamentul de elecție este excizia largă şi radioterapia postoperatorie. Rata de recurență este ridicată şi în strânsă legatură cu excizia chirurgicală inadecvată (contrar aspectului macroscopic de incapsulare aparentă, neurotropismul acestei tumori cu prezența invaziei perineurale fac ca marginile de rezecție chirurgicală să nu poată respecta limitele de siguranță oncologică). Carcinoamele adenoid chistice sunt tumori radiosensibile, radioterapia putând controla recidivele şi fiind doar paliativă în tumorile nerezecabile.

5.2.2.2. Tumori neepiteliale

Limfoame maligne

Limfoamele maligne sunt cele mai frecvente tumori maligne neepiteliale întâlnite la nivelul tractului respirator superior şi interesează cavitatea nazală, sinusul maxilar şi nazo-faringele. Limfoamele nazo-sinusale se împart în: limfoame non-Hodgkin convenționale şi limfoame nazale cu celule T sau NK. Majoritatea limfoamelor maligne nazo-sinusale sunt de tip non- Hodgkin. (fig. 5.21)

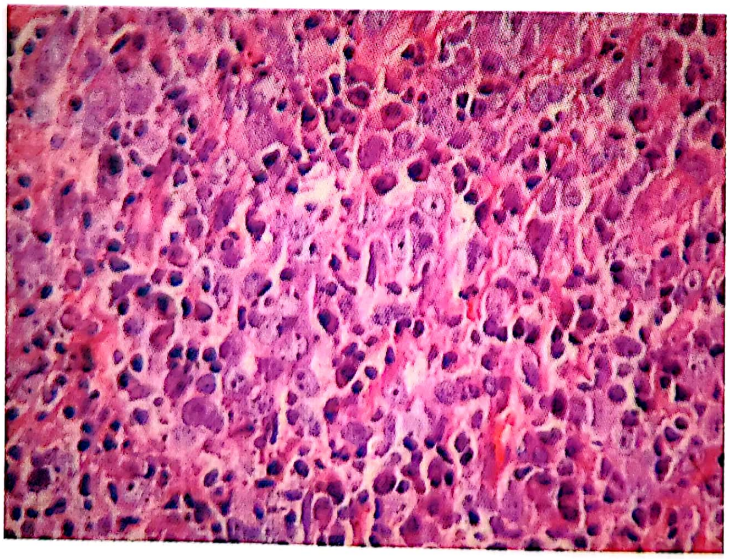

Fig. 5.21 – LMNH difuz cu celula mare B

Scanned with OKEN Scanner

Macroscopic, în stadiile precoce leziunea apare ca o masă polipoidă şi se dezvoltă progresiv fiind însoţită de ulceraţii şi necroze. Unii pacienţi dezvoltă caracterele clinice ale granulomului letal medio-facial. Din punct de vedere microscopic limfoamele non-Hodgkin nazo-sinusale au un spectru larg de diferenţiere morfologică şi celulară. Majoritatea sunt difuze; limfoamele nodulare sunt rar întâlnite.

Limfoamele cu celule T/NK diferă clinic şi histologic de limfoamele convenţionale. Pacienţii dezvoltă tumefieri nazale, faciale şi ale ţesutului periorbital; apar ulceraţii mucoase, necroze tisulare, distrucţii osoase şi fistule determinând aspectul clinic de "granulom letal mediofacial". De asemenea poate apărea perforarea septului nazal cu prăbuşirea piramidei nazale. Histologic,

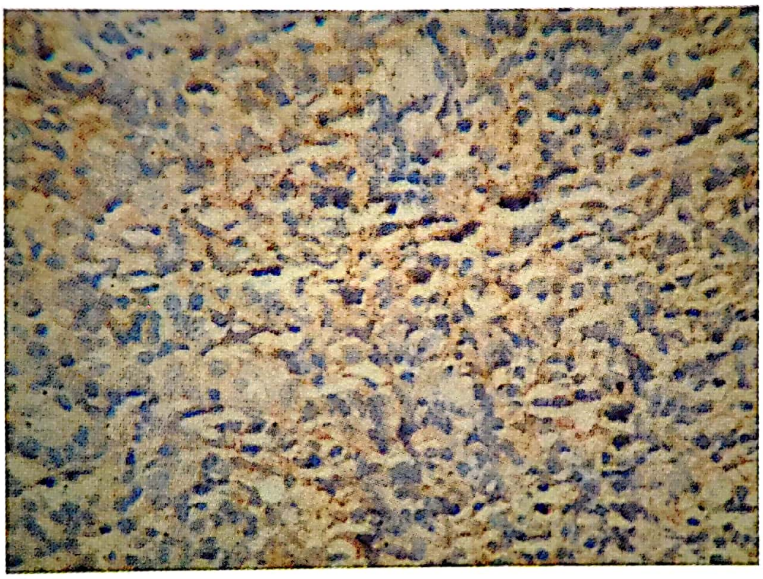

Fig. 5.22 – LMNH difuz cu celula mare B, reacţie pozitivă pentru L26.

limfoamele T/NK sunt angiocentrice şi au zone întinse de necroză. Celulele tumorale formează manşoane perivasculare şi infiltrează pereţii vasculari. Necroza este prezentă în majoritatea biopsiilor şi are caractere de necroză de coagulare; celulele în apoptoză sunt frecvente. Prezenţa debriurilor nucleare şi a neutrofilelor, pot simula un proces supurativ. Atipiile nucleare şi activitatea mitotică sunt caracterele ce indică existenţa unei neoplazii limfoide. Prin tehnici de hibridizare în situ, la peste 80% din limfoamele cu celule T/NK a fost detectată prezenţa virusului Epstein-Barr (EBV). Diagnosticul diferenţial pentru limfoamele T/NK angiocentrice se face cu granulomatoza Wegener (lipsesc atipiile nucleare iar activitatea mitotică este minimă) şi granulomatoza limfomatoidă (limfom B cu celule mari, bogat în celule T reactive, netumorale). Prognosticul limfoamelor nazo-sinusale este strict dependent de extinderea locală a bolii. Se pare că limfoamele cu celule T/NK au un prognostic mai bun decat limfoamele convenţionale, supravieţuirea la 5 ani după radioterapie fiind de 63%. Una din cele mai serioase complicaţii a acestui tip de limfom este dezvoltarea unui

Scanned with OKEN Scanner

sindrom hemofagocitic rapid letal. Acest sindrom este probabil în strânsă legatură cu prezența EBV.

Plasmocitomul extramedular

Plasmocitoamele apar cel mai des intraosos. Când apare extraosos cel mai frecvent afectează tractul respirator superior determinând leziuni reliefate, cu suprafața netedă. Histologic, aceste tumori sunt alcătuite dintr-o populație plasmocitară pură ce proliferează în cordoane, în mase solide sau siruri. Majoritatea celulelor prezintă atipii morfologice nucleare şi activitate mitotică (Fig. 5.23). Diagnosticul diferențial al plasmocitomului de la nivel sino-nazal se face cu leziuni inflamatorii bogate în plasmocite (plasmocitele sunt mature,

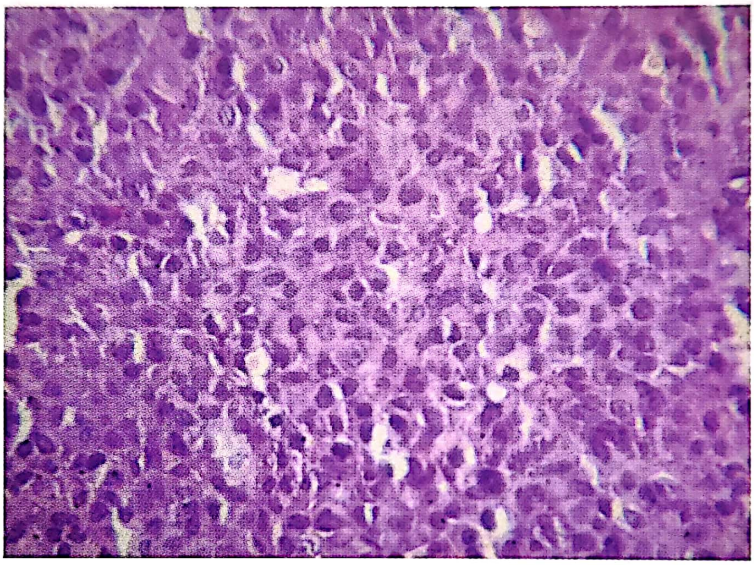

Fig. 5.23 – Plasmocitom anaplazic.

policlonale şi există şi alte elemente inflamatorii), limfoame maligne, tumori hipofizare sau alte tumori epiteliale nediferențiate. Când se pune diagnosticul de plasmocitom extramedular, pacientul trebuie investigat pentru excluderea unui plasmocitom cu altă localizare. La unii pacienți nu apar recidive după terapia chirurgicală sau radioterapie în timp ce alții dezvoltă recăderi sau chiar un mielom multiplu. Rar, plasmocitoamele pot metastaza în ganglionii laterocervicali.

Tumora malignă de teacă de nerv periferic (sarcomul neurogenic sau schwanomul malign)

Tumora malignă de teacă de nerv periferic este o tumoră rară la nivelul tractului sinonazal şi al nazofaringelui (aprox. 14 % din schwanoamele maligne de la nivelul regiunii capului şi gâtului). Histologic sunt tumori infiltrative, neincapsulate, bogat celulare, alcătuite din celule fuziforme dispuse în fascicule. Pot exista şi arii hipocelulare cu o stromă mixoidă ce alternează cu zonele

Scanned with OKEN Scanner

dens celulare. Tumora de teacă de nerv periferic sino-nazală poate apărea şi la nivelul unui polip sino-nazal pre-existent. Schwanomul malign cu această localizare este adesea o tumoră cu malignitate joasă. Spre deosebire de schwanoamele benigne, reactivitatea la proteina S100 este focală şi de intensitate mai scăzută. Excizia chirurgicală completă este tratamentul de elecţie; se poate asocia radioterapia în cazul recidivelor.

Fibrosarcomul şi histiocitomul fibros malign

La nivel sino-nazal şi nazo-faringian, incidenţa acestor tumori este scăzută. Pacienţii prezintă semne şi simptome determinate de masa tumorală (obstrucţie nazală, epistaxis, tumefieri ale feţei, durere).

Histologic, fibrosarcoamele sunt compuse din celule fuziforme aranjate în fascicule care se întretaie în unghi ascuţit ("în os de peşte"). Tumora nu are nici o diferenţiere specifică evidenţiabilă la microscopul optic, şi nici reactivitatea imunohistochimică caracteristică din alte tipuri tumorale (ex.: proteina S100 pozitivă în schwanoamele maligne, citokeratina pozitivă în carcinoamele scuamoase cu celule fuziforme). Din punct de vedere al gradingului tumoral, aceste tumori se împart în tumori cu malignitate joasă şi tumori cu malignitate înaltă. Când sunt prezente celule gigante cu bizarerii nucleare şi nucleoli proeminenţi, este sugestivă prezentţa unui histiocitom fibros malign (HFM). Din punct de vedere imunohistochimic, cu excepţia reacţiei pozitive la CD 34 în celulele gigante pleomorfe din HFM, nu sunt diferenţe semnificative între cele două tipuri de tumori. Pentru a exclude alte tumori cu care se pot confunda histologic, este important să demonstrăm absenţa imunoreactivităţii pentru markeri cu valoare diagnostică în acele tipuri tumorale (ex; citokeratina, proteina S100, HMB-45). Rezecţia chirurgicală este tratametul de elecţie; se poate asocia radioterapia în cazul tumorilor de înaltă agresivitate sau atunci când marginile de rezecţie nu sunt în limitele de siguranţă oncologică.

Rabdomiosarcomul

La nivelul regiunii capului şi gâtului, rabdomiosarcomul, este în principal o afecţiune a copilului dar nu în mod exclusiv. La acest nivel, cel mai frecvent afectate sunt orbita, nazofaringele, urechea medie şi osul temporal, tractul sino-nazal. La adult, cel mai frecvent interesat este tractul sino-nazal.

Simptomatologia variază în funcţie de localizare. Spre deosebire de copii, la adulţi, rabdomiosarcomul este frecvent o tumoră înalt agresivă. La nivelul tractului sino-nazal, progresia bolii poate produce proptoza, deformări ale feţei, tulburări de câmp vizual şi/sau afectarea nervilor cranieni. Rabdomiosarcomul de tract sino-nazal apare cel mai frecvent ca o masă polipoidă, lobulară, cu aspect macroscopic asemănător cu al polipului sino-nazal inflamator. Aproximativ 25% din rabdomiosarcoamele cavităţilor sino-nazale şi nazofaringelui au aspect de "ciorchine de strugure", multinodular sau polipoid (sarcom botrioid). Sarcomul

Scanned with OKEN Scanner

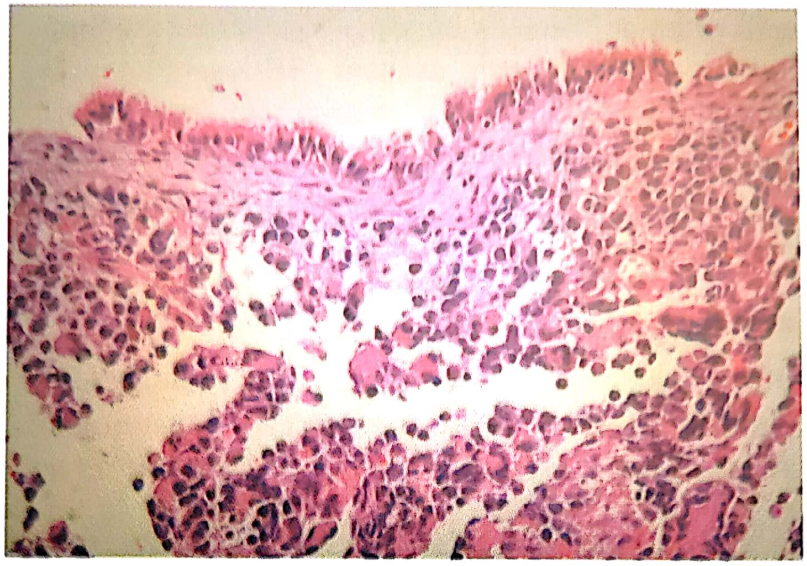

Fig. 5.24 – Rabdomiosarcom embrionar de sinus maxilar.

botrioid este un termen macroscopic şi nu o variantă histologică a rabdomiosarcomului. Majoritatea rabdomiosarcoamelor de la nivelul capului şi gâtului sunt de **tip embrionar** – botrioid (80-85%) (Fig. 5.24-5.25) urmat de cel **alveolar** (10-15%). Alte tipuri histologice, incluzând **forma cu celule fuziforme** şi cea

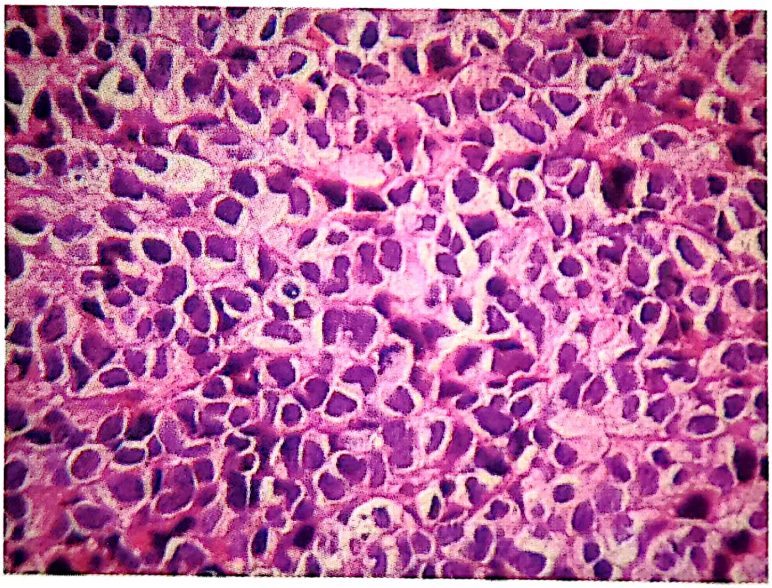

Fig. 5.25 – Rabdomiosarcom embrionar – detaliu.

pleomorfă, sunt extrem de rare la acest nivel. Din punct de vedere imunohistochimic, rabdomiosarcomul prezintă reacție pozitivă pentru desmină, mioglobină, actină şi vimentină. În majoritatea cazurilor nu există imunoreactivitate pentru markeri epiteliali, markeri neuroendocrini, antigen comun leucocitar, proteina S100 sau HMB 45. Prognosticul (supraviețuirea la 5 ani) corelat cu stadiul clinic, este după cum urmează:

- stadiul 1-83%;

Scanned with OKEN Scanner

- stadiul 2-70%;
- stadiul 3-52%;
- stadiul 4-20%;

Rabdomiosarcoamele au tendința de invazie a structurilor osoase şi extensie meningeală. Recidivele sunt frecvente mai ales în cazul unor eşecuri terapeutice; metastazele sunt frecvente la nivel pulmonar, osos şi limfoganglionar.

Angiosarcomul

Este o tumoră rară la acest nivel şi apare ca leziune nodulară sau ulcerativă, prost delimitată, de culoare roşie-albăstruie. Histologic, există o proliferare de spații vasculare ramificate, anastomozate, care disecă structurile tisulare din jur. Celulele endoteliale sunt pleomorfe, proemina în lumenul vascular şi prezintă frecvente mitoze, inclusiv atipice. Imunohistochimic, există reactivitate pentru factorul VIII, CD 31 sau CD 34. Excizia chirurgicală completă este tratamentul de elecție, mai ales în cazul tumorilor solitare, bine delimitate. Tumorile prost delimitate pot beneficia de tratament chirurgical asociat cu radioterapie.

Sarcomul Kaposi

Sarcomul Kaposi este rar întâlnit la nivel sino-nazal sau nazo-faringian şi de obicei se asociază infecției HIV. Macroscopic apare ca un nodul violaceu sau albastru roşietic la nivelul mucoasei. Histologic, tumora este neincapsulată, infiltrativă, alcătuită din celule fuziforme, dispuse în fascicule ce separă mici spații ce conțin hematii. Imunoreactivitatea pentru CD34 este prezentă de obicei. Manevrele chirurgicale se utilizează doar în scop diagnostic.

Leiomiosarcomul

10% din totalul leiomiosarcoamelor apar la nivelul regiunii capului şi gâtului. La nivelul tractului sino-nazal, leiomiosarcoamele apar la adulți şi de obicei îşi au originea în structurile musculare netede ale pereților vasculari. Sunt tumori circumscrise dar nu incapsulate, polipoide sau sesile, măsurând cel mult 5 cm în diametru. Histologia este asemănătoare cu cea a leiomiosarcoamelor cu alte localizări. Rezecția chirurgicală largă este tratamentul de elecție. Prognosticul depinde de localizarea şi extinderea tumorii şi nu de aspectul histologic. Tumorile limitate la cavitatea nazală au un prognostic bun şi sunt curabile de obicei după excizie completă. Acele tumori ce interesează atât cavitatea nazală cât şi sinusurile paranazale sunt agresive biologic, cu o incidență crescută a recidivelor. Metastazele apar rar, de obicei la nivel pulmonar.

Osteosarcomul (sarcomul osteogenic)

Aproximativ 10% din osteosarcoamele convenționale apar la nivelul regiunii capului şi gâtului. Cel mai frecvent afectate sunt mandibula şi maxilarul. Radiografic, sunt leziuni distructive, slab delimitate, osteolitice, osteosclerotice

Scanned with OKEN Scanner

sau mixte. Aspectul macroscopic depinde de proporția de țesut mineralizat raportat la componenta stromală. Astfel, osteosarcoamele pot avea consistență fermă, dură, moale sau fibroasă. Aspectul histopatologic este similar osteosarcoamelor cu alte localizări iar prognosticul nu se corelează cu subtipurile histologice. Osteosarcoamele regiunii capului şi gâtului sunt tumori agresive, recidivante şi metastazante. Se preferă terapia combinată ce include excizie chirurgicală completă la care se asociază radio şi chimioterapia. Osteosarcoamele cranio-faciale au un prognostic mai bun decât al celor extrafaciale datorită tendinței acestora de a rămâne localizate şi de a metastaza târziu în evoluția bolii. Rata de supraviețuire la 5 ani este de maxim 35%.

Condrosarcomul

Condrosarcomul apare la nivelul septului nazal, sinusului etmoid şi a nazo-faringelui ca o masă tumorală fermă, uneori ulcerată, cenuşie, translucidă pe secțiune. Histologic, majoritatea sunt bine diferențiate, alcătuite din cartilaj hialin, lobulat, cu celularitate crescută, atipii nucleare, degenerare mucinoasă şi necroză. La periferia cartilajului hialin, poate apărea proliferare de celule fuziforme. În condrosarcoamele slab diferențiate predomină componenta cu celule fuziforme, sarcomatoasă. Condrosarcoamele mezenchimale sunt rare în această localizare. În biopsiile incizionale, un diagnostic corect este adesea dificil deoarece stroma poate fi extensiv mixoidă, simulând mixomul, fibromul condro-mixoid sau o tumoră mixtă benignă. Invazia osului trabecular sugerează malignitatea tumorii. Pentru excluderea unui cordom, sunt necesare teste imunohistochimice. În prezența unei matrici osteoide, trebuie avut în vedere un sarcom osteogenic. Prognosticul condrosarcoamelor acestei regiuni se corelează cu gradul de diferențiere, dmensiunile tumorii, localizarea anatomică şi posibilitățile de rezecție chirurgicală.

Cordomul

Cordoamele cranio-cervicale afectează mai frecvent cavitatea nazală posterioară, sinusul sfenoidal, osul sfenoid, nazo-faringele şi baza craniului. Macroscopic, cordoamele sunt tumori bine delimitate sau incapsulate, moi, mucoide sau gelatinoase, cu zone solide şi chistice. Histologic, celulele tumorale proliferează în cordoane, cuiburi şi benzi adesea având un aspect lobulat. Celulele caracteristice, denumite celule fisalifore, conțin o citoplasmă vacuolată spumoasă. Imunohistochimic, există reactivitate pentru citokeratina, antigenul epiteial de membrană şi proteina S100. Excizia completă este tratamentul de elecție iar radioterapia se asociază în doze mari doar în cazul tumorilor incomplet rezecate. Cordoamele acestei regiuni au o creştere lentă, infiltrativă local, metastazarea fiind rară.

Cordomul condroid – este o variantă histologică de cordom ce apare mai frecvent la femei şi aproape exclusiv la baza craniului; se caracterizează printr-o componentă cartilaginoasă proeminentă, imunoreactivitate pentru proteina S100, şi absența imunoreactivității pentru citokeratina.

Scanned with OKEN Scanner

Sarcomul Ewing

Se citează rare cazuri de sarcom Ewing la nivelul mandibulei şi maxilarului. Sunt tumori agresive, distructive, cu celula mică, rotundă, ce proliferează în plajă, cuiburi sau şiruri având nuclei rotund-ovalari şi cromatina fină. Prezenţa glicogenului intracitoplasmatic şi a glicoproteinei *mic 2,* susţin diagnosticul.

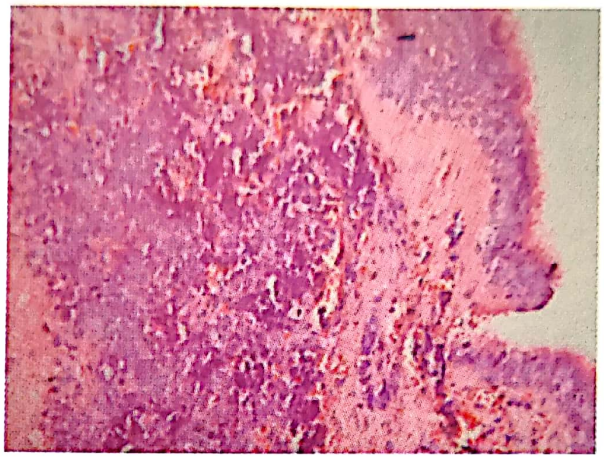

Fig. 5.26 – Sarcom Ewing de sinus maxilar

Teratomul malign (teratocarcinosarcomul)

Teratomul malign al tractului sino-nazal este o tumoră rară care combină caracterele histologice de carcinosarcom cu cele de teratom. Aceste tumori apar la adulţi cu vârsta medie de 60 de ani. Sunt tumori cu creştere rapidă ce afectează cel mai frecvent cavitatea nazală. Ca alte localizări, se citează sinusul etmoid şi sinusul maxilar. Aceste tumori sunt friabile sau ferme, brun roşietice. Histologic combină componenta tisulară epitelială şi mezenchimală. Durata medie de supravieţuire este de 2 ani de la data diagnosticării. Terapia este agresivă şi include rezecţie chirurgicală urmată de radioterapie. Recidivele sunt frecvente, metastazele apărând în principal la nivelul ganglionilor latero-cervicali.

Tumori diverse

Alte tumori maligne ce pot apărea la nivelul tractului sino-nazal şi nazo-faringelui includ tumori lipogenice, sarcomul sinovial, sarcomul alveolar de părţi moi, tumori neuroectodermale periferice (primitive) / sarcom Ewing extraosos şi tumora de sinus endodermal.

Tumori secundare

Majoritatea tumorilor metastatice întâlnite la nivel nazo-sinusal au deja o tumoră primară cunoscută. Mai puţin frecvent, o metastază nazo-sinusală este prima manifestare a bolii. Cea mai frecventă tumoră primară metastatică în această regiune este carcinomul renal.

NOTA: Mulţumesc domnului dr. Florin Andrei (Inst. V. Babeş) pentru ajutorul acordat în realizarea capturilor digitale de imagine microscopică. Imaginile de microscopie optică provin din histoteca laboratorului de anatomie patologică a Spitalului Cl. "Sf. Maria" şi a Institutului V. Babeş şi sunt efectuate după piesele operatorii ale Clinicii ORL a Spitalului Clinic Sfânta Maria.

Scanned with OKEN Scanner

Bibliografie

1. K.Shanmugaratnam et al.,"Histological Typing of Tumours of the Upper Respiratory Tract and Ear", WHO-Int. Histol. Clasif.of Tum.,1991, 2th ed.
2. L. Michaels, "Ear, Nose and Throat Histopathology"-Springer-Verlag, 1987, p.131-261.
3. D. J. Dabbs, "Diagnostic Immunohistochemistry", Churchill Livingstone 2002, p.197-209.
4. C. D. M. Fletcher, "Diagnostic Histopathology of Tumors", Churchill Livingstone 2001, 2th.ed., vol.I, p.87-138.
5. Yao-Shi Fu, B. M. Wenig, E. Abemayor, B. L. Wenig, "Head and Neck Pathology with Clinical Correlations", Churchill Livingstone 2001, p. 113-231.
6. J. Rosai, "Akerman\s Surgical Pathology", 1996, 8th. ed., vol. I.
7. S. Sternberg, "Diagnostical Surgical Pathology", Raven Press, New York, 1989, vol. I.

Scanned with OKEN Scanner

Un salt spectaculos în tratarea alergiei!

NOU

AERIUS®

desloratadina

Performanță la puterea a 3-a

Antialergic

Antihistaminic

Antiinflamator

Schering-Plough

Băneasa Center, Şos. Bucureşti-Ploieşti Nr. 19-21 Et. 7, Sector 1, Bucureşti, Tel: 021 233 3530, Fax: 021 233 3533

Pentru mai multe informaţii despre alergie, vizitaţi site-ul www.alergia.ro

eXmedico

Scanned with OKEN Scanner

betaserc®

Îmbunătăţiri clinice	Efecte benefice	Proprietăţi funcţionale
• Scad tinitusul şi surditatea	• Normalizarea presiunii osmotice a endolimfei	• Creşterea fluxului sangvin la nivel cohlear şi vestibular (H1, H3 autoreceptori)
• Efect antivertiginos	• Compensarea şi neutralizarea sistemelor implicate în menţinerea echilibrului	• Reduce rata impulsurilor descărcate din nucleii vestibulari (H3 autoreceptori)
• Îmbunătăţeşte starea de veghe şi funcţia cognitivă • Pacienţii devin mai activi şi mai puţin sedaţi • Scade senzaţia de pierdere a echilibrului	• Accelerarea transmisiei la nivel cortical • Normalizarea microcirculaţiei cerebrale • Scoarţa interpretează mai corect informaţiile venite de la nivel periferic	• Creşterea eliberării de histamina şi alţi mediatori (serotonina, acetilcolina) prin interacţiune cu receptorii centrali H3 (auto şi heteroreceptori) • Creşterea fluxului sangvin la nivel cerebral

SOLVAY PHARMA

Scanned with OKEN Scanner

Scanned with OKEN Scanner

CAPITOLUL 6

Patologia infecto-inflamatorie rino-sinuzală

Dr. Codruț SARAFOLEANU

Rinitele şi sinuzitele – Consideraţii generale, nomenclator

Sinuzitele şi rinitele reprezintă un permanent subiect de controverse şi idei în lumea specialiştilor ORL şi nu numai. Terminologia utilizată pentru descrierea suferinţelor infecto-inflamatorii rinosinuzale a reprezentat de asemenea subiect de controversă până în 1996 când Lanza şi Kennedy au publicat clasificarea şi definiţia rinosinuzitelor. Ulterior această clasificare a fost adoptată de toate societăţile internaţionale de rinologie.

Rinitele rămân o entitate patologică bine cunoscută şi reprezentată în ciuda părerilor care subliniază unitatea lezională rino-sinuzală şi implicit imposibilitatea evoluţiei separate sau de sine stătătoare a afecţiunilor nazale sau sinuzale. Afirmaţia conform căreia nu există sinuzită fără rinită omolaterală nu poate fi combătută, în schimb există forme de rinite care evoluează strict în relaţie cu mucoasa nazală.

Voi încerca să schiţez câteva argumente care au determinat unificarea noţiunilor şi entităţilor clinice ale patologiei nazo-sinuzale.

Anatomic

- fosele nazale şi sinusurile constituie o unitate histologică, tapisată de acelaşi tip de mucoasă respiratorie secretorie şi ciliată.
- cornetul inferior este os de sine-stătător; cornetele mijlociu şi superior aparţin etmoidului. Toate cavităţile sinuzale se deschid în cavitatea nazală prin orificii ostiale care permit evacuarea activă a secreţiilor spre rinofaringe.

Aceste similitudini histologice şi anatomice se traduc printr-o afectare globală a mucoasei.

Fiziologic – componentele celulare variază de la o regiune anatomică la alta, dar nu s-a publicat vreun studiu care să ateste prezența unei zone de frontieră între mucoasa foselor nazale și cea a sinusurilor.

Clinic – Asocierea obstrucție nazală + rinoree + durere în regiunea cavității sinusale infectate relevă faptul că fosa nazală nu este practic decât un receptacul al secrețiilor sinusale. La examenul clinic congestia și edemul mucoasei asociate secrețiilor purulente arată încă o dată unitatea funcțională și evolutivă nazo-sinuzală.

Radiologic - Gwaltney a realizat sistematic examene CT sinuzale la pacienți cu suferințe virale rinofaringiene. Pe lotul respectiv de pacienți s-a dovedit prezența exsudatului mucos difuz la 95% din cazuri. Acest aspect persistă câteva săptămâni. Acest experiment este cea mai bună dovadă a unității mucoasei nazo-sinuzale în cursul agresiunilor virale.

Aceste scurte referiri la literatura de specialitate au dorit să evidențieze unitatea patogenică, evolutivă și funcțională rinosinuzală în cursul inflamațiilor de origine virală. Ulterior, o dată cu infectarea conținutului sinuzal cu agenți bacterieni se poate discuta de sinuzite.

Tabelul 6.1

Clasificarea rinitelor

RINITE

ALERGICE

- Sezoniere
- Perene

INFECȚIOASE

- Acute
- Cronice
  - ✓ Specifice
  - ✓ Nespecifice

NON-INFECȚIOASE

a) Hiperreactive (vasomotorii)
- Post-infecțioase
- Hormonale
- Emoționale
- Induse medicamentos
- Alimentare
- Iatrogene
- Induse de factori iritanți
- Atrofice

b) Anatomice
- Atrezie coanală
- Adenoidite; deviații septale, corpi străini, etc.

Scanned with OKEN Scanner

6.1. Rinitele

6.1.1. Rinitele virale

Rinitele virale – reprezintă afecţiuni frecvente atât datorită varietăţii de virusuri existente cât şi nespecificităţii mijloacelor de apărare antivirală. Conform consensului internaţional referitor la diagnosticul şi tratamentul rinitelor, publicat în 1994, **rinita** reprezintă o inflamaţie a învelişului epitelial acompaniată de unul sau mai multe din simptomele următoare: obstrucţia nazală, pruritul nazal, strănuturi, rinoree. Rinitele însă nu sunt totdeauna induse de procesele inflamatorii. Clasificarea rinitelor este unanim acceptată in acest moment şi reliefează multitudinea de cauze ce le pot determina (tab. 6-1).

Etiologia

Aceste rinite sunt determinate de virusuri. Mai mult de 200 de tipuri de virusuri au fost izolate şi studiate, dar numai Rhinovirusurile sunt incriminate în etiologia lor în 80% din cazuri.

Rinovirusurile sunt membre ale familiei picornavirusuri şi biologic sunt apropiate de polivirusuri sau de enterovirusuri.

10 % din rinitele virale sunt datorate coronavirusurilor.

Restul de 10% pot fi produse de virusul sinciţial respirator, virusul influenza sau parainfluenza şi adenovirusuri.

Fiziopatologia

Leziunile tisulare produse variază de la o familie de virusuri la alta.

Rhinovirusurile nu distrug direct epiteliul, ci produc perturbări locale de tip ciliostază. În plus, s-a observat că replicarea virală are loc într-un număr restrâns de celule epiteliale nazale (fig. 6.1).

Apărarea gazdei împotriva agresiunii virale se realizează prin imunitate nespecifică pasivă, activă şi imunitate specifică.

Apărarea nespecifică pasivă

Se realizează prin capacitatea de filtrare a aerului şi prin intermediul covorului rulant muco-ciliar. În mucus se găsesc şi factori ai complementului şi lactoferină sau lizozim. În plus celulele „inflamatorii" precum eozinofilele şi neutrofilele se găsesc la suprafaţa epiteliului, unde eliberează mediatorii sau enzimele.

Reacţia inflamatorie nespecifică activă

Apare la câteva ore de la agresiunea mucoasei şi se manifestă prin vasodilataţie şi exsudat plasmatic. Elemente proteice precum fibrinogenul, albumina sau mucoglobulinele asigură transportul factorilor complementului sau citoxinelor. Apoi celulele inflamatorii apar în câmpul inflamator. După câteva zile monocitele şi macrofagele apar pentru a elimina detritusurile celulare

Scanned with OKEN Scanner

şi virale. În final, creşterea producţiei de mucus asigură intensificarea fluxului mucos şi eliminarea rapidă a particulelor aglutinate. Receptorii nervoşi din lamina propria sunt iritaţi de radicalii liberi prezenţi şi se declanşează reflexul de strănut şi pruritul nazal. Citokinele proinflamatorii joacă un rol esenţial în declanşarea apărării antivirale.

Răspunsul imunitar specific şi activ

Imunitatea celulară se realizează prin limfocitele T care stimulate de celulele prezentatoare de antigene virale, produc interleukina 2 (IL2).

Răspunsul umoral se realizează prin IgA secretoare, care se găsesc la suprafaţa epiteliului sau în covorul rulant mucociliar (Fig. 6.2).

Cu ajutorul acestor două mecanisme se instalează memoria celulară antivirală care la un contact ulterior determină eliberarea rapidă de imunoglobuline şi de celule proinflamatorii.

Rinitele virale sunt formele cele mai frecvente de rinite, iar coriza este exemplul cel mai elocvent. Orice adult are 2-3 episoade de coriză anual, iar copii ajung la 6-12 asemenea evenimente.

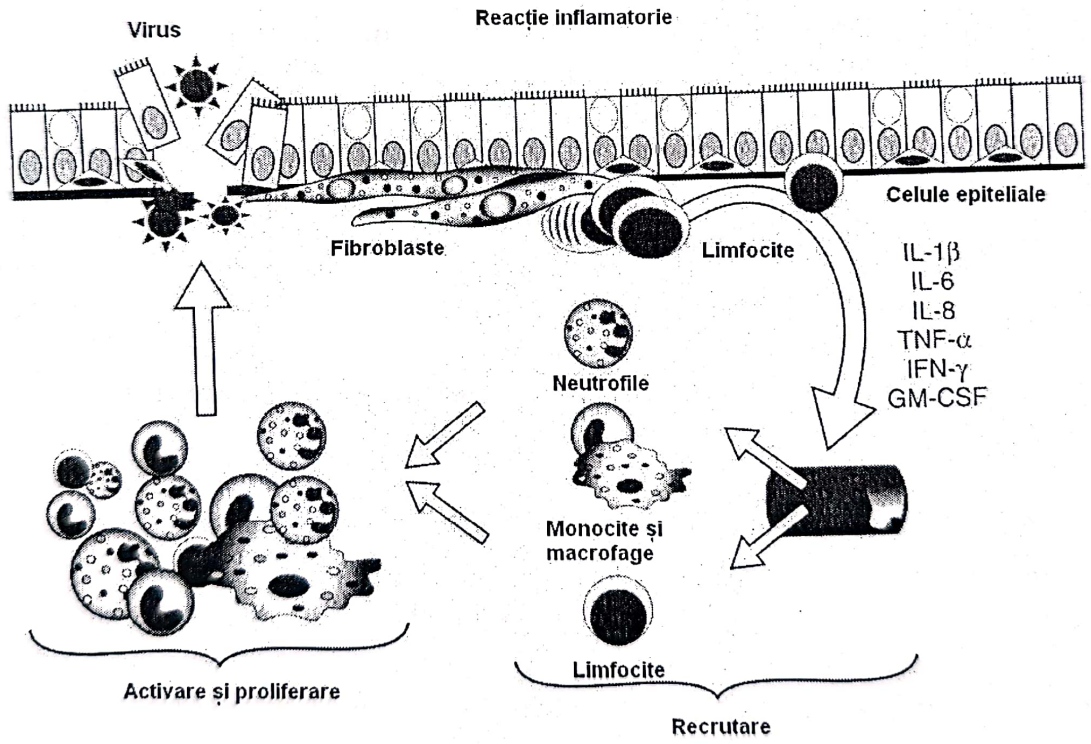

Fig 6.1. Reacţia inflamatorie din lanţul fiziopatologic al rinitelor (după Van Cauwenberge)

Factorii favorizanţi sunt:

- Anotimpul rece
- Scăderea calităţii aerului respirat (aer condiţionat), schimbări bruşte de temperatură şi umiditate

Scanned with OKEN Scanner

- Hipogamaglobulinemiile
- Deficiențele specifice de IgG3 sau IgA
- Tipul alimentației, oboseala, stresul
- Infecțiile cronice
- PH-ul alcalin al secrețiilor nazale
- Tarele organice (diabet zaharat, insuficiența renală cronică, tuberculoza)

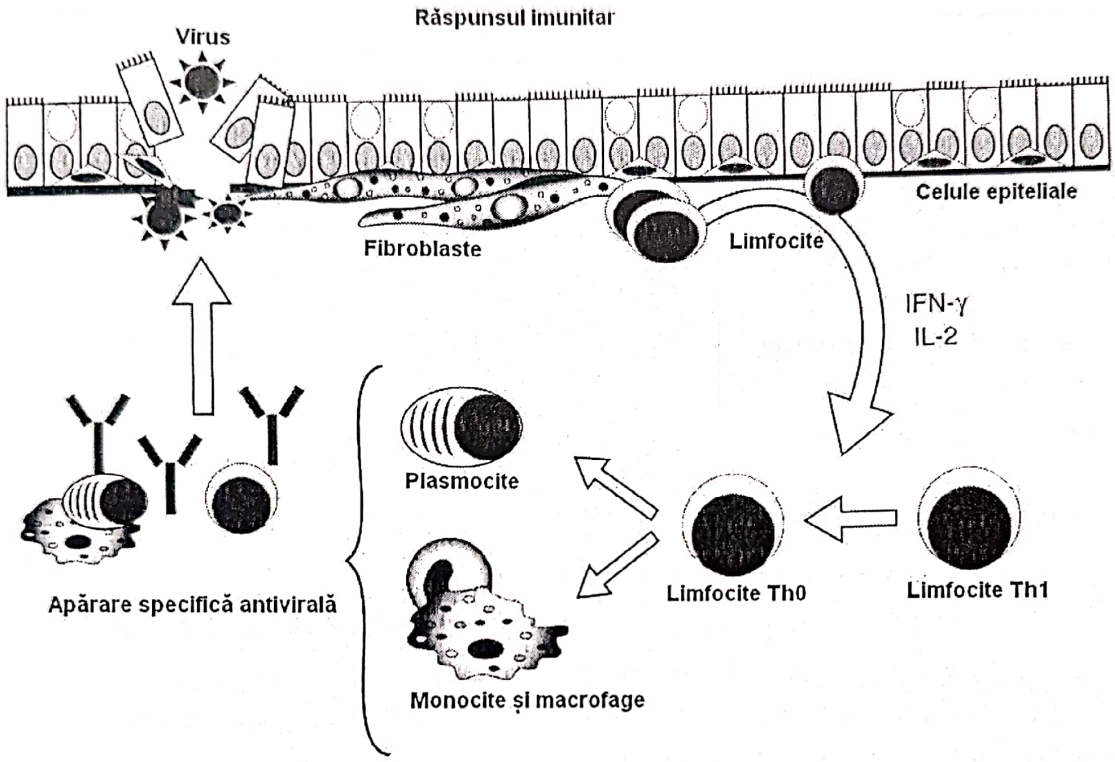

Fig 6.2. Răspunsul imunitar in rinite (după Van Cauwenberge)

Clinica rinitelor virale

Incubația durează aproximativ 3 zile

Stare generală uşor modificată, cefalee, dureri musculare.

Nasul este iritat şi apar strănuturi în salve

Mucoasa apare congestionată difuz la rinoscopie, secrețiile sunt seroase, abundente şi obstrucția nazală este permanentă. Poate apărea şi hiposmia. Obstrucția nazală cedează la descongestionante şi reapare după câteva ore.

Dacă apar complicațiile, secrețiile devin mucopurulente, cefaleea devine pulsatilă şi se asociază semnele specifice organelor afectate-sinuzită, otită, faringită, etc.

La copii pot apărea şi limfadenite, laringite şi chiar gastro-enterite prin înghițirea puroiului

Klossek susține afectarea sinusală la 87% din pacienții care suferă de rinită virală, dar numai 10-15% din aceştia devin simptomatici.

Scanned with OKEN Scanner

Tabelul 6.2

Complicațiile rinitei virale

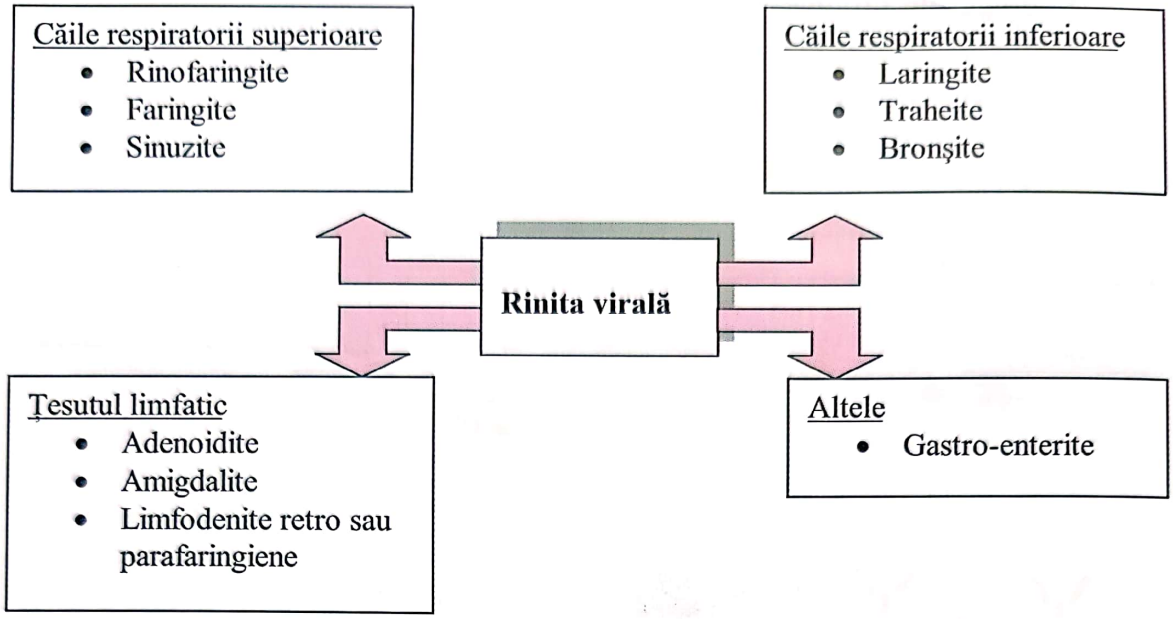

Diagnostic pozitiv

Anamneza şi examenul clinic sunt suficiente

Imunofluorescența şi inocularea pe medii de cultură nu sunt folosite de rutină în practică pentru determinările virale.

În ultimii ani tehnica de amplificare genică cu revers-transcriptază a fost introdusă pentru identificările virale

Tratament

Tratamentul etiologic se adresează inhibiției proliferării virale, iar cel simptomatic amendării simptomelor inflamatorii

În practica obişnuită tratamentul se rezumă la descongestionante nazale şi la antipiretice. Antibioticele sunt rezervate complicațiilor prin suprainfecție bacteriană.

Se discută din ce în ce mai mult de blocajul receptorilor cu anticorpi monoclonali contra ICAM-1. Poate fi un tratament viabil în viitor, momentan însă se află în faza de testări.

Rinofaringita copilului

- Cel mai frecvent motiv de consultație în pediatrie
- debut brutal în plină sănătate
- febra 39-40 grade, mai mare dimineața decât seara
- catar oculo-nazal - lăcrimare, rinoree clară abundentă

Scanned with OKEN Scanner

- tuse spasmodică predominant nocturnă - prin scurgerea declivă a secreţiilor
- hiperemia difuză a mucoasei nasului şi faringelui
- *Evoluţia acestei rinofaringite este de cele mai multe ori* favorabilă
- Vindecarea se face în 5-7 zile cu un tratament simptomatic cu antiinflamatoare, antipiretice, antitusive, antialergice si DNF şi imunostimulatoare sau antivirale (inosine pranobex)
- Aspirarea secreţiilor nazale la copilul mic şi instilarea de ser fiziologic călduţ reprezintă un gest terapeutic important şi necesar

Insist asupra greşelii de a administra antibiotice la copil la orice infecţie rinofaringiană. Tratamentul simptomatic este suficient, iar febra nu se tratează cu antibiotice. Astfel de greşeli pot determina selectarea de tulpini rezistente şi lipsa răspunsului la terapia antibiotică în cazul infecţiilor bacteriene.

Complicaţiile rinofaringitelor sunt relativ frecvente la copil. Ele pot fi:

a) locale
b) regionale
c) generale

a) *Complicaţiile locale*
- *recăderile şi recidivele au risc de* **cronicizare**
- ţesutul adenoidian se hipertrofiază
- mucoasa rinofaringiană se modifică
- secreţia de mucus şi mişcarea ciliară sunt afectate
- apare obstrucţia nazală, la început intermitentă apoi permanentă
- scade rezistenţa locală antiinfecţioasă
- se instaleaza un cerc vicios care transformă pacientul într-un mic «invalid ORL»
- *pe un astfel de teren este uşurată* **suprainfecţia bacteriană**
- statistic suprainfecţia bacteriană apare la 2 din 3 copii de vârstă preşcolară
- apariţia şi evoluţia suprainfecţiei bacteriene depinde de virulenţa germenilor şi de fragilitatea imunologică

b) *Complicaţiile regionale*
- ***Catarul şi disfuncţia tubară:***
  - trompa Eustachio are originea embriologică în rinofaringe, aşadar urmează destinul patologic al acestuia.
  - în cursul inflamaţiilor acute şi cronice trompa nu mai poate asigura echipresiunea şi drenajul casei timpanului, acest lucru fiind însoţit de o *surditate de transmisie*
- ***Otita***
  - Se instalează ca o consecinţă a disfuncţiei tubare şi a suprainfecţiei bacteriene

Scanned with OKEN Scanner

- Otita se poate manifesta sub două forme evolutive
- *Otita medie acută:*
• Durere atroce
• Bombarea timpanului
• Febra înaltă
• Stare generală alterată
• Abcedare (otoree tubară)
- *Otita seromucoasă:*
• Evoluție lentă, cronică, paucisimptomatică
• Evoluează cu timpan închis
• Uneori modificările timpanului şi ale casei se pot depista doar la examenul otomicroscopic
• Produce surdități de transmisie ale copilului
• Necesită instituirea unui drenaj transtimpanic

- ***Sinuzitele***
  - *Sinuzita acută*
  - La copil infecția atinge în mod obişnuit sinusurile etmoidal şi maxilar
  - Obstrucție nazală
  - Rinoree purulentă
  - Durere suborbitală accentuată de masticație
  - Punctele sinusale sunt dureroase la palpare
  - Puroi în meatul mijlociu, vizibil la rinoscopie şi examen endoscopic
  - Imagistica radiologică este relevantă
  - *Sinuzita cronică*
  - Este foarte rară la copil
  - Din acest motiv diagnosticul se pune cu circumspecție, numai în urma unui examen endoscopic şi imagistic
- ***Angina***
  - Forma eritematoasă reflectă o etiologie virală
  - Forma pultacee sau eritemato-pultacee trădează o suprainfecție bacteriană (pneumococ, streptococ). Pericolul unui RPA sau al unei GNA impun antibioterapia specifică
- ***Laringita***
  - În general este puțin zgomotoasă şi are o evoluție efemeră
  - Necesită tratament doar laringita striduloasă şi laringita edematoasă
- ***Traheo-bronşita***
  - Este favorizată de cronicizarea supurației rinofaringiene, care se constituie într-un focar de infecție cronic, care însămânțează traheea şi bronhiile

c) *Complicațiile generale*

- Sunt în general rare

Scanned with OKEN Scanner

- Se înregistrează la sugar şi la copilul mic
- Convulsiile hipertermice
  - Febra peste 40 de grade
  - Convulsii
- Manifestări la distanţă
  - Adenita mezentarică
  - Diaree

6.1.2. Rinitele cronice specifice

• Apar secundar infecţiilor cu microorganisme specifice – sifilis, tuberculoză, rinita cronică difterică, rinoscleromul, mucormicoza sau lepra.

Tuberculoza

• Afectarea nazală face parte din tuberculozele extrapulmonare secundare infecţiei bronhopulmonare. Este mult mai puţin frecventă decât afectarea laringiană. Aspectul la rinoscopie sau endoscopie poate fi al unei ulceraţii septale izolate. Afectarea cutanată a vestibulului poate conduce la ulceraţii şi necroze. Vindecările se fac prin remanieri fibroase masive cu deficite funcţionale importante. Diagnosticul pozitiv se stabileşte prin anamneză şi depistarea primo-infecţiei pulmonare şi prin biopsia urmată de examen histopatologic din zonele suspecte descoperite la examenul endoscopic nazal. Tratamentul este specific, cu antituberculoase, după schemele în vigoare.

Lepra

• Boală cronică produsă de *Mycobacterium leprae,* este o entitate clinică extrem de rară în prezent. Perioada de incubaţie este lungă (3-5 ani). Există o clasificare (Ridley şi Joplin 1966), care permite încadrarea pacientului în unul din cele 5 tipuri de entităţi şi anume:

Tipul tuberculoid
Tipul border-line tuberculoid
Tipul border-line
Tipul border-line lepromatos
Tipul lepromatos

• Tipul lepromatos este cel mai relevant pentru practica ORL deoarece masivul facial, mucoasa nazală şi cartilajele nazale sunt afectate. Obstrucţia nazală apare secundar hipertrofiilor de mucoasă, crustelor urât mirositoare şi ulceraţiilor. În fazele avansate apar distrucţiile cartilajului septal şi a oaselor nazale cu deformităţi monstruoase. Distrucţiile afectează şi nervii senzitivi şi senzoriali astfel că apare anestezia locoregională. Tegumentele faciale se îngroaşă datorită infiltratelor lepromatoase, iar în fazele tardive apar edeme, hipertrofii şi amputări ale buzelor sau lobulilor auriculari.

Scanned with OKEN Scanner

• Pacienții cu lepră lepromatoasă sunt tratați după o schemă polimedicamentoasă. Local, lavajul salin și unguentele favorizează detașarea crustelor și lubrifierea mucoasei. Dacă boala s-a oprit în evoluție cu schema de tratament, deformările nazale se rezolvă prin reconstrucție folosind grefe cartilaginoase costale.

Rinoscleromul

• Este determinat de *Klebsiella Rhinoscleromatis* și este caracterizat de granuloame cu localizare în submucoasa septului nazal sau a cornetelor însoțite de prezența unor cruste urât mirositoare și rinoree „murdară".

• Examenul bacteriologic și histopatologic decelează bacili gram negativi în celulele vacuolare (Mikulicz). Vindecările se fac cu dezvoltarea unor sinechii și chiar stenoze ale foselor nazale. Tratamentul este complex, o variantă fiind cura de lungă durată cu Tetraciclină si Streptomicină.

Sifilisul nazal

• Boala cunoaște o recrudescență semnificativă în țara noastră, astfel că putem întâlni în practica de zi cu zi toate formele de sifilis.

• Sifilisul primar se poate localiza la vestibulul nazal și se însoțește de adenopatia satelită. Edemul perivascular și infiltratul limfo-plasmacitar combinat cu leziunile de endarterită determină reducerea lumenului vascular urmată de necroze și ulcerații. Leziunea inițială (șancrul) se vindecă în 5-6 săptămâni.

• Simptomele reapar după alte 6 săptămâni sub forma unei rinite cu rinoree apoasă. Diagnosticul pozitiv este posibil doar dacă apare poliadenopatia laterocervicală, rashul cutanat și dacă testele serologice (VDRL, TPH Carbon) sunt pozitive.

• Sifilisul terțiar se manifestă prin prezența gomei sifilitice care determină perforații septale, distrugeri ale scheletului osos nazal și inflamația dureroasă a țesutului înconjurator. Pot apărea determinări osoase, cardiovasculare sau în SNC.

• Tratamentul se face după schema terapeutică existentă în toate îndrumarele de boli dermato-venerologice.

Actinomicoza

• Este o infecție cronică determinată de *Actynomycos israeli,* germen gram pozitiv care se găsește în cariile dentare sau în criptele amigdaliene. Acest microb se răspândește la sinusurile paranazale după traumatisme sau afecțiuni dentare urmate de manevre chirurgicale stomatologice. Zona afectată devine indurată și roșiatică. Pot exista mai multe astfel de leziuni conectate prin microtraiecte. Tratamentul constă în ablația chirurgicală și drenajul sinusal în cazul extinderii infecției.

Scanned with OKEN Scanner

Difteria

• Este o boală cvasieradicată, dar încă se mai relatează cazuri izolate, localizate predominant în fosele nazale şi faringe. Boala se manifestă prin rinoree serosanguinolentă, cruste în zona vestibulului nazal şi a buzei superioare, febră şi stare generală proastă. În partea anterioară a septului nazal se pot descoperi ulceraţii acoperite cu un exsudat cenuşiu. În acest exsudat se pot găsi bacilii difterici producători de toxine care pot avea acţiune nocivă asupra inimii, SNC sau rinichilor. Diagnosticul pozitiv trebuie stabilit rapid pentru ca şi tratamentul să se instituie precoce. Se administrează penicilinoterapie pentru 10-12 zile, doze mari, Cefalosporine sau Macrolide în cazul alergiilor la Penicilină. Antitoxina este recomandată atunci când se suspicionează leziuni faringiene.

Mucormicoza

• Este o infecţie determinată de fungi din clasa *Mucoracee.* Afectează doar persoane imunodeprimate (diabet zaharat, SIDA, status post transplant de organe, pacienţi în tratamente cortizonice, cu citostatice sau pacienţi cu neoplazii difuze).

• Debutează la nivelul cavităţii nazale cu rinoree, prezenţa unor zone negricioase, nesângerânde, diseminate în mucoasa nazală, febră şi cefalee. Infecţia se poate extinde la regiunile învecinate precum orbita, unde produce uneori tromboze ale arterei oftalmice urmată de „invazia septică" a sinusului cavernos. Diagnosticul pozitiv se stabileşte în urma biopsiei din mucoasa afectată. Tratamentul impune debridări chirurgicale masive şi tratament antifungic parentenal cu Amfotericină B. Pronosticul bolii este rezervat.

6.1.3. Rinitele vasomotorii

• Sunt afecţiuni ale mucoasei nazale caracterizate prin rinoree seroasă, strănuturi şi uneori congestie nazală. Aceste simptome apar frecvent ca răspuns la triggeri de mediu ambiental precum aerul rece, anumite mirosuri sau substanţe chimice, efortul fizic, stări emoţionale şi consumul anumitor alimente. Aceşti pacienţi nu au o componentă alergică a suferinţei, fapt dovedit prin explorările şi investigaţiile alergologice care rămân negative. Mecanismul lor exact este necunoscut, dar este cert faptul ca mecanismele mediate de IgE nu au nici un rol. Hiperreactivitatea colinergică este responsabilă de rinoree, iar tratamentul este de obicei axat în această direcţie. Bromura de Ipratropium (Atrovent) este un antagonist de receptori muscarinici care este absorbit foarte puţin de mucoasa nazală (20% din doza de 20 mcg a unui puf este absorbită). Determină scăderea secreţiei nazale. Nu influenţează congestia nazală. Efectele adverse cel mai frecvent întâlnite sunt uscăciunea mucoasei şi epistaxisul. Doza nazală este de 2 pufuri de 2 ori pe zi în fiecare narină.

Scanned with OKEN Scanner

• În tratamentul acestor rinite se folosesc şi sprayurile cu corticosteroizi. Dacă rinitele nu răspund la tratamentul medicamentos prezentat este necesară rezolvarea chirurgicală. Criochirurgia rezolvă de obicei obstrucţia nazală, dar nu are efect asupra rinoreei.

• Tratamentul cu LASER rămâne cel mai eficace. Dacă dorim să excludem funcţional o parte din mucoasă în vederea amendării rinoreei se poate practica turbinectomia LASER CO_2. Dacă optăm pentru conservarea funcţiei mucoasei vom folosi LASER cu diode şi vom practica tehnicile lui Levine şi Bhatt a „insulelor multiple" sau a grătarului Uneori, când componenta secretorie este foarte importantă se poate vaporiza şi o parte din mucoasa cornetului nazal mijlociu.

• Neurectomia vidiană este un procedeu clasic de întrerupere a inervaţiei nazale parasimpatice. Se poate efectua endoscopic relativ uşor, dar efectele adverse şi în special xeroftalmia o recomandă ca un procedeu rezervat cazurilor cu totul speciale.

6.1.4. Rinitele medicamentoase

• Abuzul sau administrarea îndelungată a unor medicamente poate determina apariţia unei simptomatologii nazale manifestată prin obstrucţie nazală şi uscăciunea mucoasei nazale. Sunt incriminate antihipertensive (rezerpina, hidralazina, nifedipina, ECA), sedative, hipnotice şi neuroleptice.

• Dacă nu este posibilă schimbarea medicamentului incriminat se încearcă lavajul cu soluţii saline izotonice sau cu preparate de apă de mare sterile în vederea refacerii fiziologiei mucoasei. Uneori se poate ajunge la tratament chirurgical cu LASER.

6.1.5. Rinitele induse de factori anatomici

• Obstrucţia anatomică şi mecanică poate determina obstrucţia nazală, retenţia secreţiilor şi inflamaţia mucoasei nazale.

• Atrezia coanală dacă este bilaterală se manifestă la câteva ore de la naştere în condiţiile in care nou-născuţii au respiraţie eminamente nazală şi alăptarea devine astfel imposibilă. În aceste condiţii intervenţia chirurgicală trebuie practicată în maximum 48 de ore, timp în care sugarul este hrănit cu ajutorul unei sonde alimentare. Atrezia coanală unilaterală se descoperă după primii ani de viaţă sau chiar la vârsta adultă şi trebuie luată în diagnosticul diferenţial al pacienţilor cu obstrucţie unilaterală.

• Adenoidita hipertrofică produce obstrucţie nazală atât prin efectul de masă cât şi prin starea de catar persistent. În plus, secreţiile ce stagnează accentuează obstrucţia nazală şi inflamaţia cronică a mucoasei.

• Deviaţiile septului nazal produc obstrucţie nazală, uneori împietează asupra drenajului sinusal prin împingerea cornetelor mijlocii spre peretele lateral al fosei nazale şi menţin o stare de catar cronic

Scanned with OKEN Scanner

Hipertrofiile cornetelor nazale inferioare

• Sunt inflamații cronice ale mucoasei sau țesuturilor submucoase, dar pot fi și secundare hipertrofiei osoase. Pot fi difuze sau localizate. Cel mai frecvent, hipertrofiile localizate se întâlnesc la coada cornetului nazal inferior, dar nu puține sunt cazurile când la examenele endoscopice de rutină se evidențiază hipertrofii în 1/3 medie a cornetului sau la capul acestuia.

• Obstrucția nazală este simptomul princeps. Uneori este permanentă, alteori pacientul relatează „obstrucția în basculă". Complicațiile posibile sunt cele sinuzale, otice și faringiene.

• Tratamentul medicamentos este rareori eficace. De obicei se ajunge la tratamentul chirurgical. În cazul hipertrofiilor globale, chirurgia LASER sau cu radiofrecvență sunt de preferat. Mucotomia este rezervată cazurilor cu hipertrofii masive care nu pot fi rezolvate convenabil cu aceste mijloace sau hipertrofiilor țesutului osos.

• În hipertrofiile localizate se poate practica rezecția endoscopică a zonei hipertrofiate sau vaporizarea LASER. Reamintesc ideea principiului funcțional al chirurgiei LASER cu diode, care produce micșorarea volumului cornetului prin retracția secundară vaporizării. Studiile histologice efectuate după vaporizarea cu LASER CO_2 a mucoasei cornetelor arată prezența detritusurilor necrotice în cantitate mare și la 7-10 zile remanierile fibroase care înlocuiesc mucoasa vaporizată. Țesutul cicatricial nefuncțional are implicații fizio-patologice importante în evoluția ulterioară. Mai sunt citate în literatură tehnici de micșorare a cornetelor prin coagulare interstițială, radiofrecvență sau criochirurgie.

6.1.6. Rinitele atrofice

• Sunt caracterizate prin atrofia mucoasei nazale. Există forme de atrofii ale mucoasei la vârstnici, care se caracterizează prin falsa senzație de obstrucție nazală însoțită de uscăciunea mucoasei și alteori de o rinoree apoasă care devine abundentă în timpul meselor.

• Simptomele devin supărătoare, dar tratamentele medicamentoase nu pot substitui involuția fiziologică a mucoasei. Se practică lavaj cu soluții saline izotonice sau soluții sterile de apă de mare (Physiomer, Rhinomer), aplicații locale de lubrifiante ale mucoasei (Vitamina A uleioasă). Antisecretoriile sunt recomandate în formele însoțite de rinoree abundentă, dar trebuie administrate cu prudență datorită celorlalte efecte secundare.

• Ozena este caracterizată de apariția unor cruste fetide. Răspândite în cavitatea nazală și uneori și în rinofaringe. Modificările apar datorită metaplaziei epiteliului ciliat și atrofiei glandulare. În urma acestor modificări cavitatea nazală este colonizată cu Klebsiella Ozenae. Inconstant se pot identifica stafilococul auriu și Proteus Mirabilis. Femeile sunt afectate de trei ori mai frecvent decât bărbații.

Scanned with OKEN Scanner

• Simptomatologia se manifestă prin obstrucție nazală în ciuda atrofiei mucoasei turbinale. Atrofia mucoasei dar fără cruste fetide se poate întâlni după abuzul de medicamente (Xylometazoline) sau după intervenții chirurgicale extinse.

• Ozena pare a fi o boală multifactorială (malnutriție cu deficiențe de fier și vitamina A, funcționarea anormală a sistemului neurovegetativ, imunodeficiențe în special ale IgA). Diagnosticul diferențial se face cu corpii străini, rinolitiaza, rinosinuzitele cronice supurate, sifilisul, lepra, tuberculoza și boala Wegener.

• Diagnosticul pozitiv se pune pe aspectul foselor nazale la rinoscopie și examenul bacteriologic.

• Tratamentul în fazele inițiale se face cu spălături saline, aerosoli salini și aplicații de unguente grase. Doze scăzute de cotrimoxazol (trimetoprim și sulfometoxazol) timp de câteva luni pot ameliora majoritatea simptomelor.

• Tratamentul chirurgical se adresează eșecurilor tratamentului medicamentos și constă fie în implanturi submucoase de cartilaj sau os (uneori bastonașe de acrilic), fie în tehnici de medializare a peretelui lateral al fosei nazale (tehnica Lautenschleger). Există și autori care recomandă obturarea foselor nazale pentru o perioadă de 6 luni-1 an (Young).

Tabelul 6.3

RINITELE

	Inflamatorii		**Non-Inflamatorii**	
Eozinofilice	**Neutrofilice**	**Altele**	**Iritanți**	**Altele**
Rinite alergice NARES Polipoza nazală Sensibilitatea la aspirină (Widal)	Rinitele din sinuzitele bacteriene Adenoidite Fibroza chistică	Virale Granulomatoza Wegener Sarcoidoza Midline Granuloma	Rinite vasomotorii Rinite secundare iritanților inhalați Sensibilitatea la substanțe chimice Rinite secretorii colinergice	Hipotiroidism Betablocanți Anti-HTA Sarcină Sindrom de oboseală cronică Tumori Rinite atrofice

Mecanismul fiziopatologic general al rinitelor

• Venulele postcapilare superficiale sunt responsabile de pierderea plasmatică endotelială care determină edem și rinoree apoasă. Celulele endoteliale direcționează „traficul" de leucocite prin intermediul markerilor de chemoatracție

Scanned with OKEN Scanner

şi adeziune. Plexurile venoase profunde controlează permeabilitatea şi potenţa nazală prin programe momentane şi de lungă durată, procesele vasomotorii fiind orchestrate de SNC şi lansate pe calea nervilor autonomi. Epiteliul cu glandele seroase şi celulele caliciforme contribuie la răspunsul antimicrobian prin IgA secretor, mucina polizaharidică şi compoziţia ionică a fluidelor nazale.

Tabelul 6.4

Algoritmul terapeutic în rinite

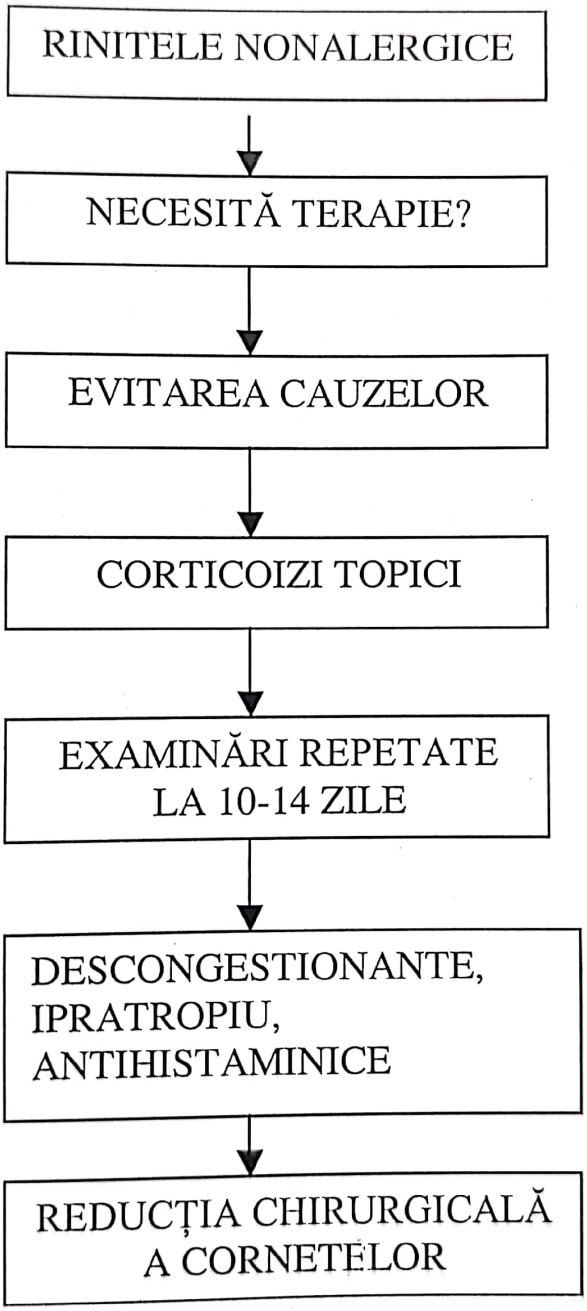

Diagnosticul diferenţial al rinitelor, bazat pe vârstă

Nou-Născuţii (0-1 an)

- Rinite infecţioase- virale, bacteriene, chlamydia, sifilis
- Rinite alergice

Scanned with OKEN Scanner

- Rinite nealergice neinfecțioase (iritanți)
- Obstrucția nazală - anomalii anatomice trizomia 21, atrezie coanală, tumori)

Copiii mici
- Rinite alergice- praf de casă, alergeni alimentari
- Rinite infecțioase-infecții respiratorii recidivante, disfuncții imune, anomalii ciliare
- Rinite nealergice neinfecțioase (iritanți chimici)
- Obstrucții nazale – hipertrofii adenoidiene şi turbinale, corpi străini.

Copii 3-12 ani
- Rinite alergice- praf de casă, praf din mediul ambient.
- Rinite infecțioase – infecții respiratorii recidivante
- Rinite nealergice neinfecțioase
- factori fizici (rinite „gustative", rinite induse de aerul rece, rinite reflexe la soare)
- iritanți chimici
- NARES
- Medicamentoase (abuz de descongestionante)
- Obstrucții nazale:
- hipertrofii adenoidiene sau turbinale
- corpi străini
- polipi nazali
- tumori

Adolescenți 12-18 ani
- Rinite alergice - idem
- Rinite infecțioase – infecții virale, sinuzite
- Rinite nealergice neinfecțioase:
- factori fizici
- NARES
- Vasomotorii

- Obstrucții:
- hipertrofii adenoidiene şi turbinale
- polipoză nazală, deviații de sept
- tumori: angiofibrom nazo faringian.

Vârstnici (mai mult de 65 ani)
- Rinite alergice - idem
- Rinite infecțioase – infecții virale şi bacteriene ale CRS

Scanned with OKEN Scanner

tanakan®

EGb 761

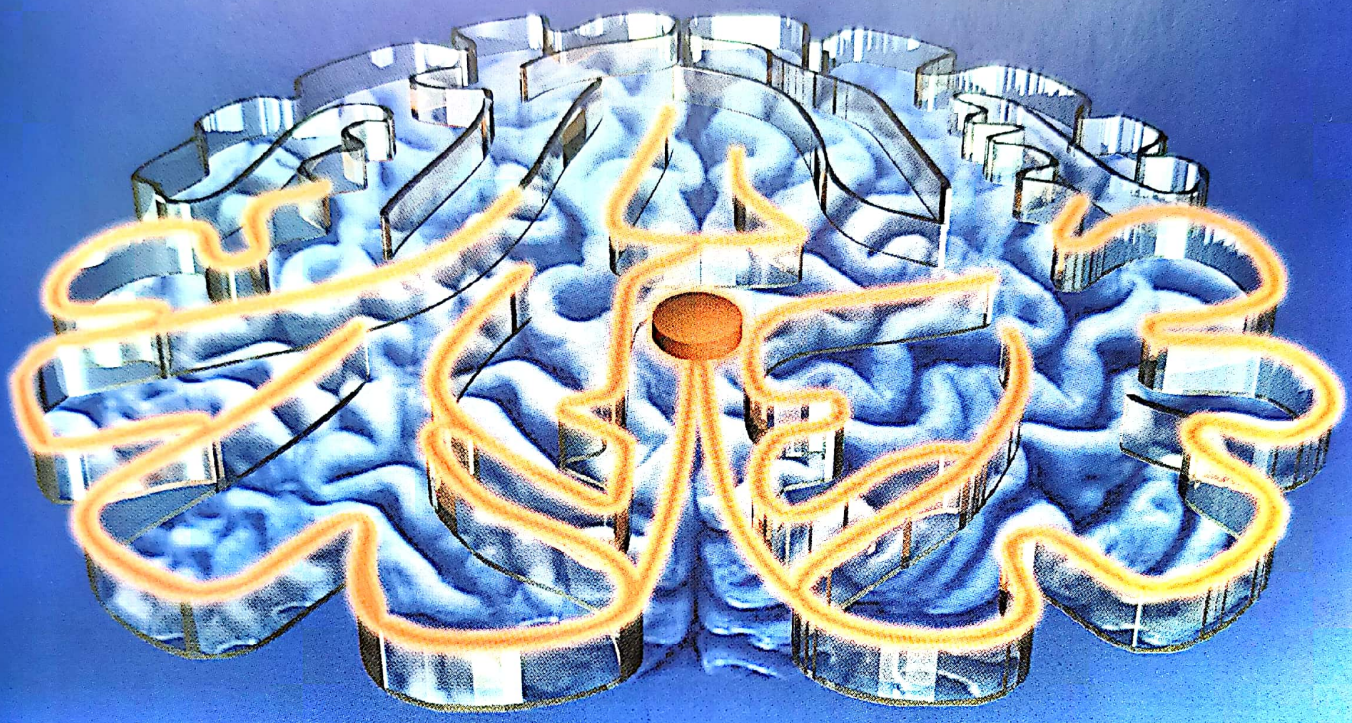

ANTIISCHEMIC ȘI NEUROPROTECTOR

BEAUFOUR IPSEN

Aleea Alexandru nr. 10, ap. 3-4, sector 1.
Bucureşti, Tel.: (01)231.13.82; fax: (01)231.13.23;
e-mail: medical.ro@beaufour-ipsen.com

Scanned with OKEN Scanner

Scanned with OKEN Scanner

One Vision for the Future of Endoscopy

OR1

ENDOSCOPIA
REPREZENTANȚĂ EXCLUSIVĂ

STORZ
KARL STORZ – ENDOSKOPE

STORZ
KARL STORZ – ENDOSKOPE
THE DIAMOND STANDARD

ENDOSCOPIA
Calea Moșilor nr. 138. sector 2, BUCUREȘTI **Tel.**: 021-490 81 61 **Fax**: 021-490 85 11
mobil: 0721 368 098
e-mail: endoscopia@fx.ro

- Rinite nealergice neinfecțioase
- NARES
- Rinite medicamentoase (anti HTA decongestionante)
- Rinite geriatrice
- Factori fizici
- Boli de sistem şi colagen(Wegener, sarcoidoza, Behçet etc.)
- Fistule LCR
- Hipotiroidism
- Vasomotorii

Obstrucții

- Tumori
- Polipoze nazale
- Deviații de sept

Tabelul 6.5

Managementul rinitelor

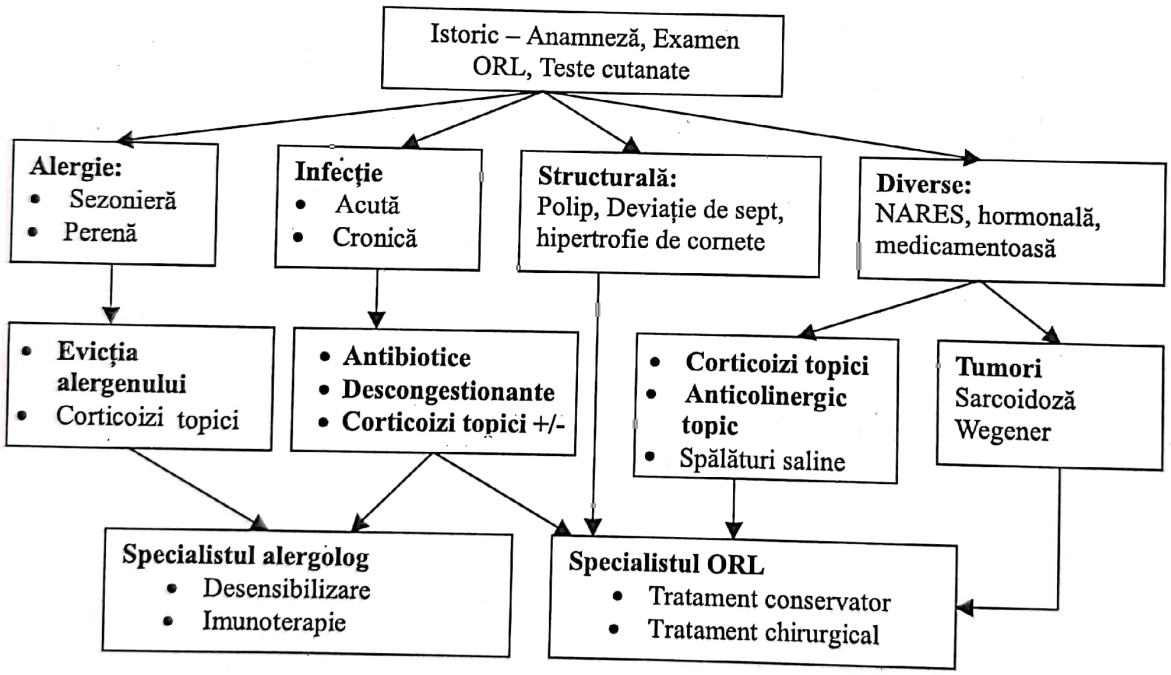

6.2. Rino-sinuzitele

Sinuzitele reprezintă entități patologice foarte frecvente în practica cotidiană. Studiile multicentrice internaționale raportează o incidență de 135 de cazuri la 1000 de locuitori pe an. În SUA în anul 2000 sinuzitele au reprezentat principalul motiv de prezentare la un consult pentru 12 milioane de pacienți şi reprezintă în unele regiuni geografice principalele suferințe cronice. Se consideră că impactul suferințelor rino-sinuzale asupra calității vieții este comparabil cu al anginelor pectorale sau al bolilor pulmonare cronice obstructive. De asemenea, sinuzitele reprezintă unul din principalele motive pentru care se prescriu antibiotice.

Scanned with OKEN Scanner

Tabelul 6.6

Clasificarea rinosinuzitelor
(după J.D. Osguthorpe şi Hedley)

Clasificare	Durata	Istoric/Examen ORL	Aspecte specifice
Acute	Până la 4 săptămâni	Prezența a mai mult de 2 semne majore sau 1 semn major şi 2 minore sau rinoree purulentă la examenul nazal	Febra sau durerea facială nu constituie un istoric sugestiv în absența altor semne. Suspicionăm RS acută bacteriană când simptomele se agravează după 5 zile, dacă simptomele persistă 10 zile sau dacă simptomele sunt altele decât cele tipice ale unei infecții virale
Acute recidivante	4 sau mai multe episoade pe an cu fiecare episod de cel puțin 7 zile; absența complicațiilor	Idem	Idem
Subacute	Între 4 şi 12 săptămâni	Idem	Remisiune completă după tratament medical corect
Cronice	12 săptămâni sau mai mult	Idem	Durerea facială sau presiunea nu constituie un semn sugestiv în absența altor semne nazale

Scanned with OKEN Scanner

Sinuzitele fără rinite sunt foarte rare. Până în urmă cu câțiva ani nu existau criterii clare şi unanim acceptate de diagnostic al diferitelor subtipuri de sinuzite şi nici o stadializare precisă. La propunerea lui Lanza şi Kennedy în 1996 Academia Americană de ORL şi chirurgie cervico-facială propune o astfel de clasificare şi majoritatea Societăților Internaționale o acceptă. O redau conform materialului original publicat de autorii mai sus menționați. Simptomele şi semnele asociate rinosinuzitelor sunt împărțite în minore şi majore. Uneori combinația specifică a acestor simptome permite stabilirea unui diagnostic corect pe baza anamnezei, istoricului şi examenului clinic ORL. Necesitatea acestor clasificări şi definiri clare a simptomatologiei a apărut ca urmare a creşterii aberante a costurilor investigațiilor în țările occidentale şi SUA, unde se făcea abuz de recomandări pentru endoscopie diagnostică şi explorări imagistice, deseori nejustificat.

Tabelul 6.7

Semne şi simptome sugestive pentru diagnosticul de rinosinuzită

Majore	Minore
Durere, senzație de plenitudine sau presiune facială	Cefalee
Obstrucție nazală	Febră (în alte circumstanțe decât rinosinuzitele acute)
Rinoree anterioară sau posterioară sau rinoree purulentă anamnestic obiectivată la examenul clinic	Halitoză
Hiposmie/anosmie	Oboseală
Febra (doar pentru rinosinuzitele acute)	Dureri dentare
	Tuse
	Otalgie sau senzație de presiune auriculară

6.2.1. Rinosinuzitele acute

Au un debut relativ brusc şi apar după infecții virale ale căilor respiratorii superioare. Fiziopatologia acestor suferințe se rezumă la blocajul ostiumurilor naturale dar mai ales a zonelor tranziționale ostiale secundare edemului şi inflației mucoasei nazo-sinuzale. Secrețiile se acumulează într-o „cavitate închisă", germenii saprofiți devin patogeni, apare transformarea purulentă a conținutului endosinusal.

Scanned with OKEN Scanner

Bacteriologia rinosinuzitelor acute

Luând în considerare mecanismul fiziopatologic şi anatomia rino-sinuzală este important de subliniat că un examen bacteriologic corect începe cu recoltarea corectă a secreţiilor patologice. În rinosinuzitele acute recoltarea trebuie să se efectueze sub control endoscopic din meatul nazal mijlociu (pentru rinosinuzitele acute anterioare) sau din meatul nazal superior şi zona recesului sfenoetmoidal (pentru rinosinuzitele acute posterioare). Recoltarea se face pe tampon sau culturette. Unii autori (Schaefer şi Gwaltney) preferă recoltarea prin puncţionarea şi aspirarea într-o seringă sterilă a conţinutului sinusal. Transportul materialului patologic trebuie făcut rapid ca şi prelucrarea acestuia după tehnicile bacteriologice standard.

Germenii cei mai frecvent izolaţi în rinosinuzitele acute sunt Streptococus pneumoniae, Haemophylus influenzae şi Moraxella catarhallis.

Tabelul 6.8

Fiziopatologia sinuzitelor acute

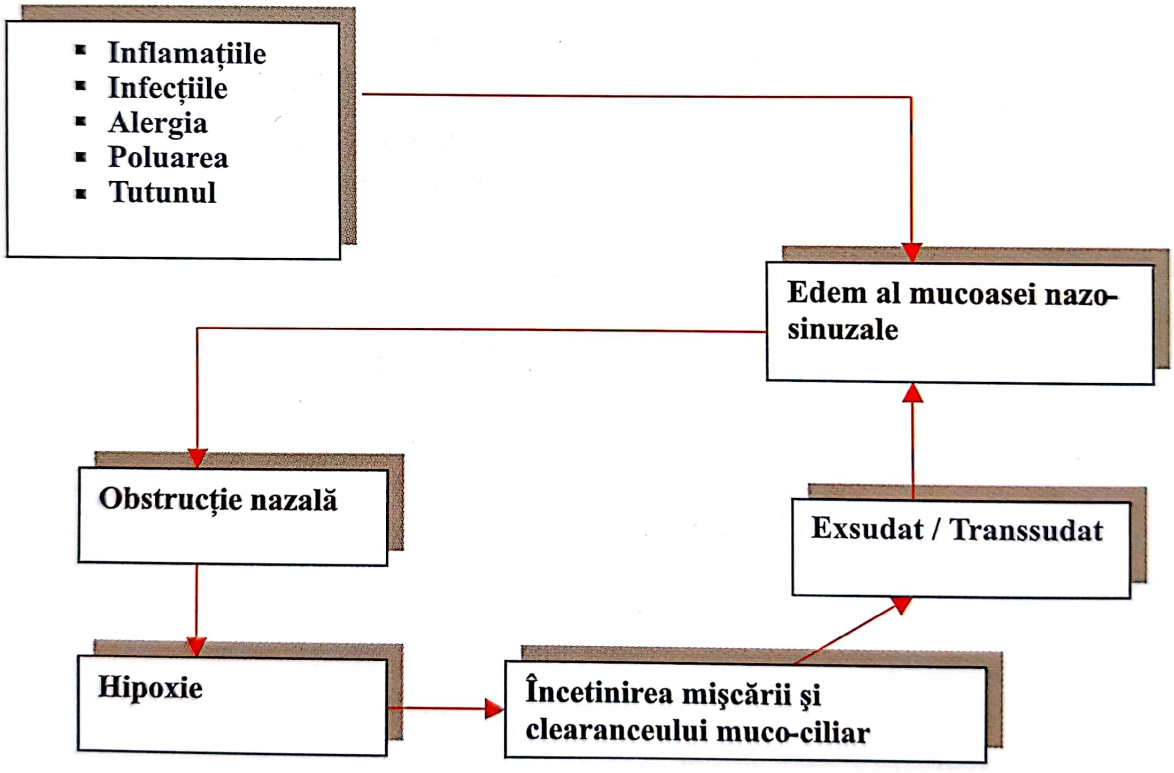

• 80% din materialele patologice recoltate din sinusul maxilar au produs dezvoltarea bacteriilor pe mediile de cultură (Hartog 1999). Studii recente referitoare la rezistenţa germenilor la antibiotice arată că Moraxella catarhallis este 100% producătoare de β-lactamază, 30-40% din tulpinile de Haemophylus şi 35% din Streptococcus pneumoniae sunt penicilinorezistenţi.

Scanned with OKEN Scanner

Tabelul 6.9

Flora rinosinuzitelor acute

Frecvent întâlniți	Frecvență redusă
Streptococcus pneumoniae	Streptococi β-hemolitici
Haemophilus influenzae	Stafilococ Auriu
Moraxella catarhallis	Klebsiella
Virusuri: - Rinovirusuri • Coronavirusuri • Influenzae	Anaerobi: Fusobacterii Peptostreptococi Bacteroides

Aspecte clinice şi de diagnostic

Aspectul clinic al rinosinuzitelor acute este variabil. Aşa cum am amintit anterior, un diagnostic corect se stabileşte pe baza istoricului, a combinației de semne majore şi/sau minore şi se confirmă cu ajutorul investigațiilor paraclinice (endoscopie, imagistică, bacteriologie).

Tabloul clinic specific este al unei suferințe cu debut relativ brusc, care apare după un episod de infecție virala a CRS, cu durere sau senzație de plenitudine la nivelul obrazului sau în regiunea frontală. Acestea se accentuează la aplecarea capului. Durerea frontală nu înseamnă neapărat existența unei sinuzite frontale. În fazele incipiente ale bolii durerea este secundară presiunii negative ce se creează în cavitatea sinuzală datorită obstrucției ostiale. Acest simptom se întâlneşte în 5% din cazuri după Maran şi Lund 1990 şi Josephson 1994. Algiile dentare, obstrucția nazală şi ascensiunile febrile sunt mult mai sugestive pentru o sinuzită acută. În faza inițială a bolii nu se observă rinoreea purulentă (datorită obstrucției ostiale). Ea apare ulterior în faza cataralâ, variază ca aspect, uneori putând fi cu striuri sanguine. Apoi apare rinoreea posterioară însoțită de perceperea unui miros şi a unui gust neplăcut, halenă fetidă şi eventual tuse. La examenul rinoscopic sau endoscopic se descoperă o mucoasă edematiată, hiperemică, acoperită de secreții purulente sau cruste. După anemizare trecerea endoscopului în meatul mijlociu poate decela sediul secrețiilor şi modificările inflamatorii asociate (edem, pseudopolipi, hiperemie, secreții purulente).

Examenele complementare constau în sinusoscopie, prilej cu care se practică drenajul şi lavajul sinusului maxilar afectat şi în imagistică. Radiografiile clasice îşi păstrează valoarea, incidența Tcheboull putând evidenția nivelul lichidelor din sinusul maxilar sau o opacifiere sugestivă a sinusului frontal. Lipsa de relevanță şi acurateţe în explorarea etmoidului şi sfenoidului limitează radiologiei clasice indicațiile. Examenul computertomografic este un mijloc excelent de examinare atât pentru localizarea suferinței cât şi pentru studierea

Scanned with OKEN Scanner

extensiei bolii. Rămâne de elecție în cazurile aflate în iminență de complicații sau în evaluarea complicațiilor sinuzitelor acute.

Orientarea terapeutică este dată de examenul bacteriologic și antibiogramă.

Voi prezenta pe scurt câteva detalii referitoare la formele anatomo-clinice ale rinosinuzitelor acute, cu specificația că extrem de rar se întâlnesc forme izolate sau limitate.

Rinosinuzita maxilară acută rinogenă

- Este cea mai frecventă
- După o coriză apar dureri unilaterale sub-orbitare care iradiază spre arcada dentară sau orbită
- Durerea este pulsatilă
- Rinoreea este purulentă omolaterală
- Obstrucție nazală
- Febră în jur de 38°
- Examenul clinic confirmă de obicei suspiciunea la diagnostic
- Palparea fosei canine omolaterale este dureroasă
- Rinoscopia anterioară și endoscopia evidențiază turgescența mucoasei și prezența puroiului în meatul mijlociu
- Uneori se poate urmări „drumul" secrețiilor de-a lungul cornetului inferior către cavum
- Diagnosticul diferențial se face cu o rinită purulentă unilaterală secundară unei rinolitiaze sau unui corp străin, cu tumorile fosei nazale și cu un puseu de reacutizare a unei sinuzite maxilare cronice
- Se pot lua în discuție nevralgiile suborbitare și algiile vasculare ale feței
- Există o formă clinică blocată, hiperalgică, care impune drenajul imediat prin meatul nazal inferior
- Rinosinuzita maxilară acută recidivantă evoluează cu episoade rinosinuzale acute separate de perioade de vindecare clinică, radiologică și endoscopică. Prezența unor focare pulmonare și bilaterabilitatea leziunilor traduc tulburări majore de apărare la nivelul arborelui respirator și necesită investigații suplimentare.

Rinosinuzita maxilară acută odontogenă

Are ca primă etapă etiopatogenică caria dentară. Evoluția ulterioară trece prin stadiul de pulpită și apoi de desmodontită apicală acută. Se formează apoi un granulom sau un chist radiculodentar care evoluează cu osteită și abces submucos la nivelul sinusului maxilar.

Originea dentară a unei rinosinuzite maxilare acute este suspectată în fața unui tablou clinic în care se evidențiază caracterul unilateral al infecției, rinoreea fetidă și durerile dentare vii la examenul dentar. În plus, examenul endobucal,

Scanned with OKEN Scanner

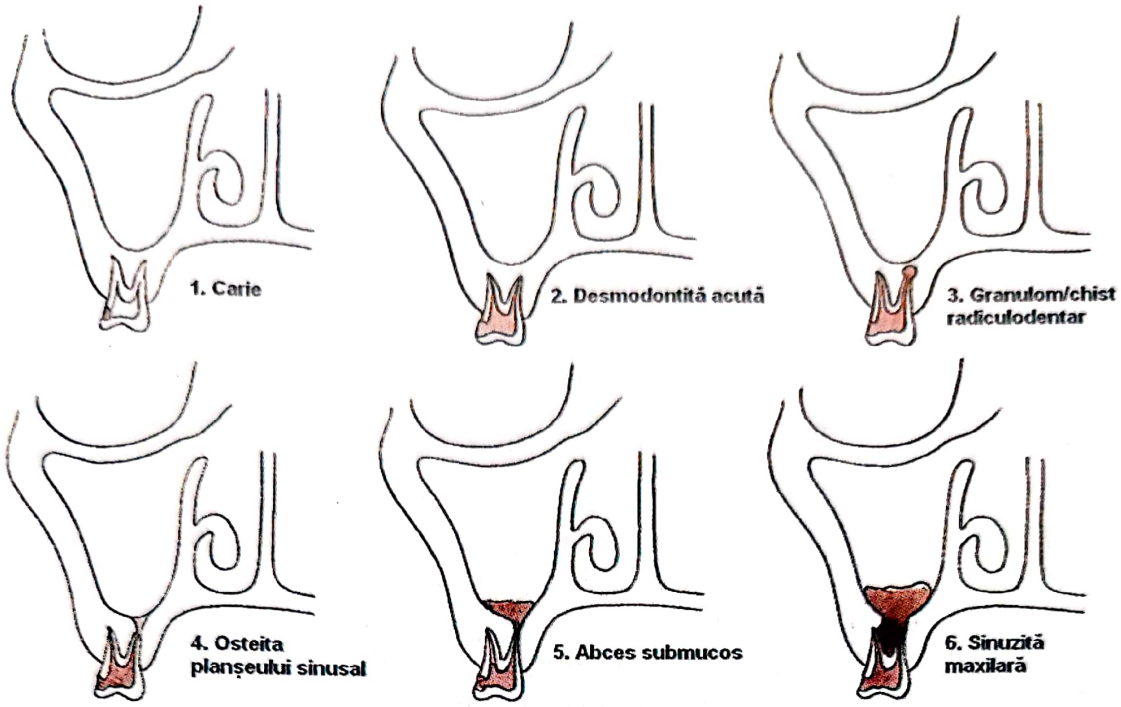

Fig 6.3. Etapele patogenice ale constituirii sinuzitei odontogene(după Klossek)

radiografiile retroalveolare şi panoramice dentare pot confirma leziunile apicale ale dinţilor sinuzieni şi osteita subiacentă.

Tratamentul stomatologic însoţeşte şi completează tratamentul specific ORL.

Rinosinuzita acută secundară hemosinusului

Apare după: un traumatism direct, cu posibilitatea existenţei unui corp străin intrasinusal.

După un barotraumatism sinusal (accident de scufundare sau de avion).

După un epistaxis sever cu tamponament anterior şi posterior de mai mult de 48 de ore, fără antibioprofilaxie.

Sinusoscopia relevă prezenţa sângelui lacat, cu microcheaguri amestecat cu puroi. Evacuarea şi lavajul sinusal împreună cu tratamentul antibiotic, antiinflamator şi descongestionant rezolvă suferinţa.

Rinosinuzita care complică evoluţia unei tumori benigne sau maligne

Se pune în evidenţă prin examene endoscopice şi tomodensimetrice.

Rinosinuzita frontală acută

Apar relativ rar, izolate.

De obicei regăsim această entitate clinică în cadrul pansinuzitelor.

Scanned with OKEN Scanner

Fiziopatologia este comună tuturor tipurilor de sinuzite şi au la bază inflamaţia meatului mijlociu cu blocarea zonelor tranziţionale ostiale şi a ostiumurilor naturale de drenaj.

- Printre cauzele rinosinuzitelor frontale regăsim: rinosinuzitele, disfuncţiile imunitare, particularităţile anatomice (concha bulosa, cornet mijlociu paradoxal, deviaţia de sept, etc), tumorile meatului mijlociu şi traumatismele accidentale sau iatrogene (rinoplastii, chirurgie nazosinuzală).
- Studiile multicentrice ale ERS arată că incidenţa unei rinosinuzite frontale izolate este de circa 2% din totalul cazurilor, în timp ce 17% sunt forme asociate maxilo-etmoidofrontale.
- Clinica rinosinuzitelor frontale pune în evidenţă următoarele aspecte:
  dureri unilaterale în regiunea supraorbitară;
  obstrucţia nazală unilaterală însoţită de rinoree purulentă atunci când recesul şi canalul frontonazal nu sunt blocate;
  uneori fotofobie.
- Endoscopia precizează statusul meatului mijlociu: edem, polipi, puroi, malformaţii anatomice. Uneori este dificilă şi se efectuează cu optica de 2,7mm.
- Bilanţul imagistic constă obişnuit în radiografia standard (mai ales în urgenţă), care evidenţiază prezenţa afectării frontale. Examenul CT va fi rezervat cazurilor dificile aflate în iminenţă de complicaţii şi suspiciunii interesării pansinuzale.
- Rinosinuzita frontală blocată se diagnostichează când pacientul prezintă dureri atroce, pulsatile, care nu cedează la antialgice. Pacientul prezintă obstrucţie nazală, nu şi rinoree. Tratamentul trebuie instituit rapid datorită riscului de complicaţii (osteită, meningită).
  - Rinosinuzita frontală recidivantă reprezintă o succesiune de episoade de sinuzite acute frontale separate de perioade de vindecare clinică, endoscopică şi radiologică. De obicei este bilaterală. Germenii implicaţi sunt Streptococcus pneumoniae, Stafilococcus aureus şi Haemophilus influenzae. Este obligatoriu să investigăm imunoincompetenţa şi tarele organice asociate (diabet, deficite imunitare, alergii, mediu toxic).
  - Rinosinuzita frontală barotraumatică este consecinţa inposibilităţii echilibrării presionale la un pacient cu malformaţii anatomice preexistente ale meatului mijlociu. Durerea constituie semnul esenţial, este violentă şi se asociază cu epistaxis (constant).
  - Rinosinuzita frontală posttraumatică apare ca o complicaţie a unei fracturi de sinus frontal prin suprainfecţia hematomului sinuzal.

Rinoetmoidita acută

- Apare extrem de rar, izolată.
- Clinica este determinată de o cefalee fronto-orbitală pulsatilă însoţită de fotofobie.

Scanned with OKEN Scanner

• Examenul clinic decelează un edem palpebral, durere la mobilizarea globului ocular şi la presiunea pe unguis. Rinoscopia sau endoscopia pot evidenţia prezenţa puroiului în meatul nazal mijlociu.

• Radiografiile clasice nu sunt concludente. Examenul CT arată interesarea etmoidală şi integritatea laminei papiracee sau extensia spre rinobază.

• Evoluţia sub tratament rapid şi corect este favorabilă.

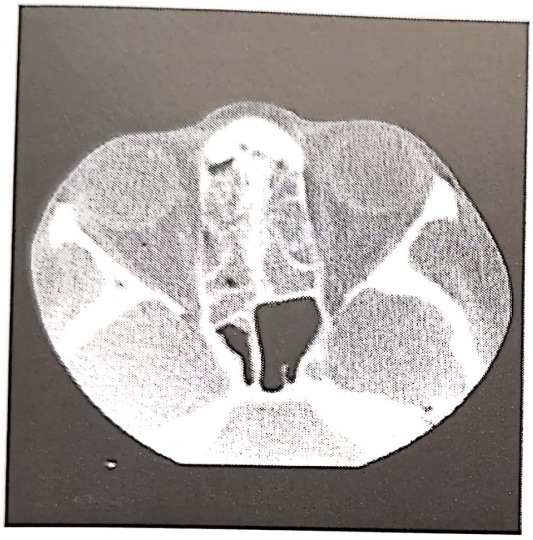

Fig 6.4 Etmoidită acută bilaterală

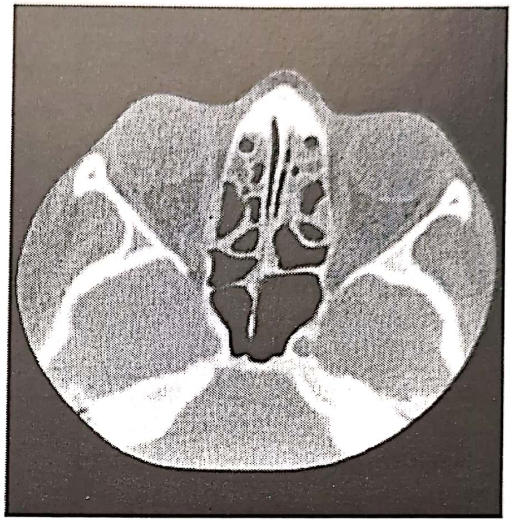

Fig 6.5 Imagine postterapeutică

Rinosinuzita sfenoidală acută

• Rinosinuzitele sfenoidale izolate sunt rare. Pot trec neobservate sau pot fi confundate cu alte suferinţe. Odată diagnosticate trebuie tratate urgent datorită riscului de complicaţii oftalmologice şi cerebrale.

• Factorii favorizanţi: infecţiile căilor aeriene superioare, obstrucţia ostiumului sfenoidal printr-o formaţiune tumorală benignă sau malignă, traumatisme severe, iradierile selare pentru adenoame hipofizare, etc.

• Durerile sunt localizate retroocular sau în centrul capului. Rinoreea este de obicei posterioară, însoţită de hemaj. Sunt posibile tulburările acuităţii vizuale. La endoscopie se pot remarca secreţiile în zona recesului sfenoetmoidal. Obiectiv se mai poate constata congestie conjunctivală şi lăcrimare.

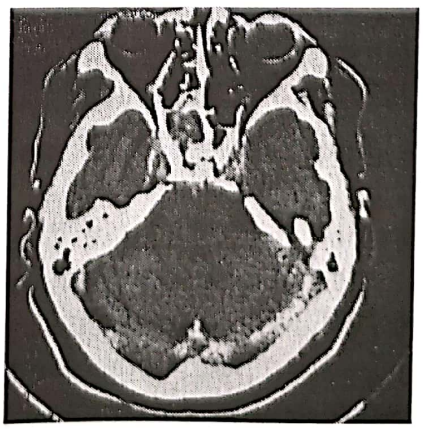

Fig. 6.6 Aspect CT de sfenoidită

Scanned with OKEN Scanner

Tratamentul sinuzitelor acute

• Există autori (Yonkers 1992) care susțin că 45% din rinosinuzitele acute se pot vindeca spontan. Tratamentul acestor entități patologice este de obicei medicamentos. Principiul terapeutic de bază constă în restabilirea drenajului sinuzal și aerarea cavităților pentru reluarea activității mucociliare.

Tabelul 6.10

Strategii terapeutice în rinosinuzitele acute (dupa Poublon)

Medicamentos	Chirurgical
Decongestionante topice	Medializarea cornetului mijlociu
Analgezice	Lavaj sinuzal
Antibioterapie (10-14 zile)	Meatotomie medie

Tratamentul medicamentos

• Vasoconstrictoarele locale pot fi utilizate 7-10 zile în scopul descongestionării mucoasei și favorizării drenajului.

• Areosolii și inhalațiile au o valoare limitată, nefiind însă contraindicate

• Corticoterapia topică poate fi un mijloc adjuvant important

• Corticoterapia parenterală sau p.o. se folosește pentru a reduce inflamația și edemul mucoasei. În plus potențează acțiunea antibioticelor și favorizează difuziunea lor la nivelul structurilor osoase sinuzale. Sunt utilizate în cure scurte (flash-terapie) de 5-7 zile, în doze de 1mg/kgc/zi respectând contraindicațiile obișnuite.

• Tratamentul antibiotic trebuie să țină cont de bacteriologia fiecărui caz și de prevalența actuală a rezistenței bacteriene la antibiotice. Ideal este să prescriem antibioticul conform antibiogramei efectuate pentru germenii izolați din secrețiile sinuzale recoltate.

• Când nu se poate aștepta rezultatul antibiogramei se începe cu antibioticul presupus a avea cea mai mare eficiență conform ghidurilor de terapeutică.

• Izolatul bacterian se obține prin puncție sinusală sau prin recoltare din meatul mijlociu. Pentru Gehano, Haemophylus Influenzae s-a regăsit în 27% din cazuri, Streptococcus Pneumoniae în 23%, iar alte specii microbiene în procente mai mici de 10%- Moraxella Catarhalis10%, Stafilococcus aureus 10% și Enterobacter 5%.

• Haemophylus influenzae, Stafilococul și Moraxella pot secreta beta-lactamaze, iar streptococcus pneumoniae dezvolta rezistență la penicilină. În plus, pentru Haemophylus rezistența prin beta-lactamaze este de două ori mai mică decât în infecțiile otice. Diminuarea sensibilității pneumococului la peniciline este mai mică în sinuzite decât în otite.

Scanned with OKEN Scanner

• Toate aceste aspecte sunt importante în alegerea antibioticului. Ghidurile terapeutice publicate situează Amoxicilina sau amoxicilina+acid clavulanic pe primul loc în ierarhia antibioticelor de elecţie în rinosinuzitele acute. Alternativele sunt cefalosporinele de generaţia a II-a sau a III-a (Cefuroxime, Cefpodoxime sau Cefixime). În ultima perioadă macrolidele de nouă generaţie (Claritromicina, Azitromicina) au demonstrat o bună eficacitate contra Haemophylusului nu şi asupra Pneumococului. În cazul alergiilor la peniciline, Pristamicina poate constitui o soluţie.

• Chinolonele de ultimă generaţie (Sparfloxacina grepafloxacim) trebuie rezervate cazurilor cu pneumococi rezistenţi.

• Durata tratamentului este de 8-14 zile, cu o medie de 10 zile. În nici un caz nu se vor diminua dozele sau întrerupe tratamentul la ameliorarea simptomelor.

• Tratamentul chirurgical este necesar doar în cazurile rezistente, cu persistenţa simptomelor în ciuda tratamentului medicamentos corect efectuat, şi când examenul CT relevă obstrucţia ostială (Kennedy 1996)

Puncţia şi drenajul sinusului maxilar

• Se realizează diameatic după tehnica binecunoscută. Personal prefer sinusoscopia care permite aspirarea secreţiilor în seringă pentru examenul bacteriologic, lavajul sinuzal şi evaluarea modificărilor mucoasei endosinuzale. Uneori se pot plasa drenuri tip Albertini pe care se vor efectua tratamentele ulterioare.

Trepanopuncţia sinusului frontal

• Se efectuează în cazul rinosinuzitelor blocate sau trenante, hiperalgice, rezistente la tratamentul medicamentos. Principiul constă în trepanarea peretelui anterior al sinusului frontal cu mini trefina lui Lemoine şi lavajul sinusului prin canula introdusă pe canalul de lucru al trocarului. Se poate urmări endoscopic, endonazal dacă apare drenajul secreţiilor pe calea canalului frontonazal.

Sfenoidotomia

• Se face endonazal cu endoscopul de 0° sau 30° la nivelul ostiumului natural din peretele anterior. Corectarea variantelor anatomice şi medializarea cornetului mijlociu trebuie luate în considerare când nu se realizează o permeabilizare corespunzătoare a meatului mijlociu. Repermeabilizarea meatului mediu se poate efectua în anestezie locală sub control endoscopic.

6.2.2. Rinosinuzitele cronice

• Rinosinuzitele cronice reprezintă infecţii ale sinusurilor paranazale secundare obstrucţiei îndelungate a complexului ostiomeatal. Această obstrucţie poate fi datorată unui proces inflamator al căilor respiratorii. După infecţia virală iniţială apare blocarea ostială şi retenţia secreţiilor în cavitatea sinuzală.

Scanned with OKEN Scanner

Acumularea secreţiilor accentuează edemul mucoasei. Bacteriile şi celulele inflamatorii utilizează oxigenul, fapt care duce la dezvoltarea anaerobilor. Creşterea continuă a bacteriilor determină agresiunea mucoasei şi lezarea ei, fapt ce întreţine un ciclu al infecţiei constând în edem şi persistenţa stazei secreţiilor (Drettner 1980, Stammberger 1991, Lanza şi Kennedy 1992).

• Durata unei suferinţe rinosinuzale trebuie să fie mai mare de 3 luni pentru a o putea cataloga drept cronică. Repetatele acutizări ale unei rinosinuzite acute sunt definite ca rinosinuzite acute recidivante. Suferinţa sinuzală cronică este asociată cu modificări histologice importante ca formarea polipilor, fibroza şi metaplazia scuamoasă (Ohashi şi Nakai 1983, Tos şi Mogensen 1984).

• Simptomatologia este variată dar semnele clinic importante şi cele mai frecvente sunt: rinoreea purulentă (unilaterală), rinoreea posterioară, obstrucţia nazală şi o uşoară jenă dureroasă în zona sinusului afectat.

• Iritaţia faringiană, laringitele recidivante cu accentuarea disfoniei dimineaţa la trezirea din somn şi halena fetidă sunt buni indicatori ai unei suferinţe sinuzale cronice.

• 50%dintre pacienţi relatează cefalee ce persistă 3-4 ore după trezirea din somn, apoi aceasta are tendinţa de a ceda pe parcursul zilei odată cu drenajul gravitaţional al secreţiilor.

• Rinoreea purulentă unilateraă impune diagnosticul diferenţial cu formaţiunile tumorale nazo-sinuzale, cu corpii străini nazali, cu fistulele orosinuzale. Factorii favorizanţi ai acestor afecţiuni sunt: malformaţiile anatomice ale meatului mijlociu, deviaţiile de sept, afecţiunile dentare cronice neglijate.

• Formele izolate de rinosinuzite cronice sunt relativ rare. Afectarea etmoidului pare a fi „cheia de boltă" a acestor afecţiuni. Din raţiuni didactice voi prezenta sinuzitele cronice unilaterale în funcţie de afectarea sinuzală.

Rinosinuzitele cronice rinogene

Rinosinuzitele maxilare cronice

• Semnele clinice sunt variabile

• Rinoreea anterioară sau posterioară mucoasă sau mucopurulentă este frecventă

• Obstrucţia nazală şi tusea iritativă se asociază frecvent

• Câteodată manifestări oculare de tipul iridociclitelor sau uveitelor sunt revelatoare ale infecţiei sinuzale

• Examenul clinic şi endoscopic relevă congestia mucoasei (uneori mucoasa este aparent normală), secreţiile mucopurulente ce se scurg la nivelul meatului nazal mijlociu sau edemul apofizei unciforme şi al cornetului mijlociu (bureletul Kauffmann).

Scanned with OKEN Scanner

• Examenul cavumului evidențiază scurgerea secrețiilor pe coada cornetului nazal inferior

• Otoscopia poate releva aspectul de otită seroasă, iar laringoscopia descoperă uneori secreții purulente în comisura posterioară.

• Examenul dentar trebuie efectuat corect şi minuțios şi este bine să nu se neglijeze faptul că un dinte acoperit de o coroană sau obturat poate dezvolta leziuni evolutive sub aceste lucrări.

• Examenele paraclinice uzuale sunt radiografiile standard ale sinusurilor anterioare ale feței (Blondeau), examenul CT axial şi coronal care trebuie interpretat în dinamică. În plus examenul CT este un element cheie în efectuarea bilanțului preoperator.

• Dispermeabilitatea ostială este o formă particulară de sinuzită maxilară ce se manifestă prin rinoree cronică întreruptă de pusee de acutizare. Examenul CT evidențiază obstrucția meatului mijlociu şi opacifierea parțială/totală a sinusului omolateral. Endoscopia nazală poate decela o concha bulosa, o hipertrofie a unciformei, un cornet mijlociu paradoxal sau o deviație înaltă a septului nazal. Aceste variante anatomice sunt considerate de Stammberger responsabile de „autonomizarea" leziunilor sinuzale.

• Corpii străini intrasinuzali (materiale stomatologice) sau cei intranazali inclavați la nivelul meatului mijlociu pot determina sinuzite cronice.

Rinosinuzitele frontale cronice

• Patologia infecțioasă cronică a sinusului frontal este rar izolată, de obicei asociindu-se cu patologia etmoidului anterior sau se regăseşte într-o pansinuzită.

• Cauzele cele mai frecvente ale sinuzitelor frontale izolate sunt post-traumatice, tumorale şi anatomice.

• Rinosinuzita frontală cronică debutează cu vagi dureri frontale (rar episoade de cefalee frontală violentă care semnifică reîncălzirea unui focar infecțios cronic).

• Rinoreea purulentă posterioară unilaterală este clasică.

• Obstrucția nazală nu este întotdeauna prezentă.

• Tulburările olfactive sunt rare, iar prezența lor semnifică progresia afecțiunii.

• Semnele oftalmologice sunt foarte rare, prezența lor ridicând suspiciunea de diagnostic al unui mucocel sau evoluția spre exteriorizare a sinuzitei

• Semnele clinic la distanță sunt: catarul tubo-timpanic, otitele, bronşitele etc.

• Endoscopia nazală arată blocarea inflamatorie a meatului mijlociu (edem, polipi, puroi) şi scurgerea secrețiilor purulente pe cornetul inferior spre cavum

• Radiografiile clasice sunt utile, dar diagnosticul de certitudine al afecțiunii şi bilanțul lezional complet sunt oferite de examenul CT. Acesta permite studierea malformațiilor osoase ale meatului mijlociu, tabla internă a frontalului şi raporturile sinusului frontal cu orbita (eroziuni, dehiscențe)

Scanned with OKEN Scanner

Rinoetmoiditele cronice

• De obicei sunt asociate cu afectarea sinusului maxilar sau a celui frontal

• Localizarea posterioară este în legătură cu afectarea sfenoidului şi se traduce printr-un catar epifaringian asociat cu cefaleea occipitală.

• Empiemul etmoidal se traduce prin cefalee orbito-frontală persistentă, rebelă la tratamentul antialgic, asociată cu obstrucţia nazală unilaterală, fără rinoree. Câteodată o kerato-conjunctivită sau o irido-ciclită pot fi relevatoare. Endoscopia evidenţiază un meat mijlociu blocat de edem sau polipi. Diagnosticul se pune prin examenul CT.

• Există o formă de suferinţă cronică etmoidală caracterizată prin cefalee fronto-orbitală şi obstrucţie nazală. Nu se evidenţiază rinoree. Boala se manifestă prin cefalee matinală cu paroxisme provocate de efort. Durerea porneşte de la rădăcina nasului, ajunge la regiunea supraorbitară şi iradiază retroocular şi temporal. Endoscopia şi examenul CT relevă o îngroşare a mucoasei etmoidale, fără prezenţa exsudatului lichidian în celulele etmoidale şi blocarea meatului mijlociu de o hipertrofie a unciformei sau a cornetului mijlociu.

Rinosfenoiditele cronice

• Formele supurate au ca semn principal rinoreea posterioară. Aceasta este însoţită de cefalee retroorbitară mediană cu iradiere nucală şi de hemaj.

• Endoscopia relevă secreţii mucopurulente în zona recesului sfenoetmoidal

• Examenul CT evidenţiază opacifierea sinusului sfenoidal şi frecvent afectarea celulelor etmoidului posterior.

• Rinosinuzita sfenoidală latentă poate fi pusă în evidenţă de semnele oftalmologice, de durerile nevralgice ce interesează maxilarul superior sau de paresteziile de la nivelul vertexului.

Tratamentul rinosinuzitelor cronice

• Tratamentul iniţial conţine aceeaşi combinaţie de antibiotice, antiinflamatorii, descongestionante locale şi antihistaminice ca şi în cazul rinosinuzitelor acute.

• Flora sinuzitelor cronice este mixtă, aerobă şi anaerobă (Axelson, Bronson). Germenii responsabili sunt Stafilococul auriu, Haemophylus influenzae, Streptococus pneumoniae, Enterobacterii în cazul aerobilor şi Prevotella şi Fusobacterium în cazul anaerobilor.

• Stafilococul auriu este secretor de betalactamază în majoritatea cazurilor, Haemophylus în 26% din cazuri şi Prevotella în 28% din cazuri. 10% din pneumococii izolaţi din culturile sinuzale au prezentat o sensibilitate diminuată la penicilină.

Scanned with OKEN Scanner

Strategia terapeutică în rinosinuzitele cronice

Tratamentul medical

- Descongestionante topice
- Lavaje cu soluții saline
- Antibiotice timp de minimum 3-4 săptămâni
- Antibioticoterapia de elecție se administrează ideal după antibiogramă.

Dacă hotărâm administrarea antibioticelor înainte de a avea rezultatul antibiogramei este indicat să-i administrăm în funcție de aspectul clinic și de cunoștințele referitoare la frecvența și rezistența germenilor patogeni din flora sinuzală.

- Asociația amoxicilin-acid clavulanic oferă o bună eficacitate pe germeni aerobi și anaerobi dar este inactivă pe piocianic.
- Fluorochinolonele au un spectru adecvat, o bună difuziune tisulară și osoasă și o bună toleranță. În plus, administrarea bicotidiană le oferă o complianță mai bună.
- În caz de eșec se poate indica o combinație fluorochinolonă+amoxicilin – acid clavulanic sau fluorochinolonă/cefalosporină de generația a III-a sau chiar metronidazol.
- Corticoterapia în doze de 1mg/kgc pe zi va fi prescrisă în cură scurtă (flash-terapie) de 7-10 zile.
- Tratamentele complementare sunt reprezentate de descongestionante tipice și lavaje cu soluții saline și aerosolterapie.

Tratamentul chirurgical

- Chirurgia cornetului mijlociu dacă este necesar
- Polipectomia dacă este necesar
- Septoplastia
- Chirurgia dentară
- Antrostomie sau infundibulotomie
- Etmoidectomie limitată
- Tratamentul chirurgical se va lua în discuție când tratamentul medical corect efectuat a eșuat după o perioadă de 3 luni (Tevis și Davidson 1984, Gliklich și Matson în 1985).
- Rinosinuzitele cronice secundare variantelor anatomice predispozante, pot beneficia de chirurgia cornetului mijlociu, polipectomie și/sau chirurgia septului nazal. Rinosinuzitele cronice izolate secundare proceselor patologice periapicale și periodontale necesită și tratament stomatologic asociat terapiei ORL.
- Conceptul funcțional al chirurgiei endoscopice propus de Stammberger și Meserklinger are drept principiu ablația mucoasei hipertrofiate ce blochează ostiumurile naturale și zonele tranziționale ostiale. Mucoasa endosinuzală se păstrează și rezultatul intervenției de repermeabilizare ostială constă în reglarea ventilației și drenajului sinuzal.

Scanned with OKEN Scanner

• Puncția sinuzală (a sinusului maxilar) nu şi-a pierdut valoarea, însă trebuie indicată corect. Dacă după 5-7 puncții sinuzale, acestea nu se negativează, examenul endoscopic endosinuzal poate orienta atitudinea terapeutică ulterioară. Se poate efectua sinusoscopia cu evaluarea leziunilor mucoasei, urmată de plasarea unui dren diameatic pe care se continuă tratamentul endosinuzal.. Eşecul acestor tentative impune meatotomie medie asociată septoplastiei sau rezecției unei concha bulosa sau o etmoidectomie anterioară sau anteoposterioară (în funcție de extensia leziunilor).

• Drenajul endoscopic al sfenoidului (Wigand) poate rezolva suferințele sfenoidale cronice.

• Rinosinuzitele frontale cronice beneficiază de următoarele modalități terapeutice:

1. puncția Beck/Lemoine
2. drenajul tip I Draf – evidare etmoidală anterioară corectă
3. frontomeaticotomia – drenaj tip II Draf pare a fi tehnica de elecție pentru majoritatea sinuzitelor frontale cronice deoarece asigură un drenaj suficient de larg.
4. Operația Lothrop (Draf III) este rezervată eşecurilor frontomeaticotomiei şi adaugă tipului precedent rezecția porțiunii superioare a septului
5. Abordul extern – este rezervat cazurilor grave, exteriorizate.

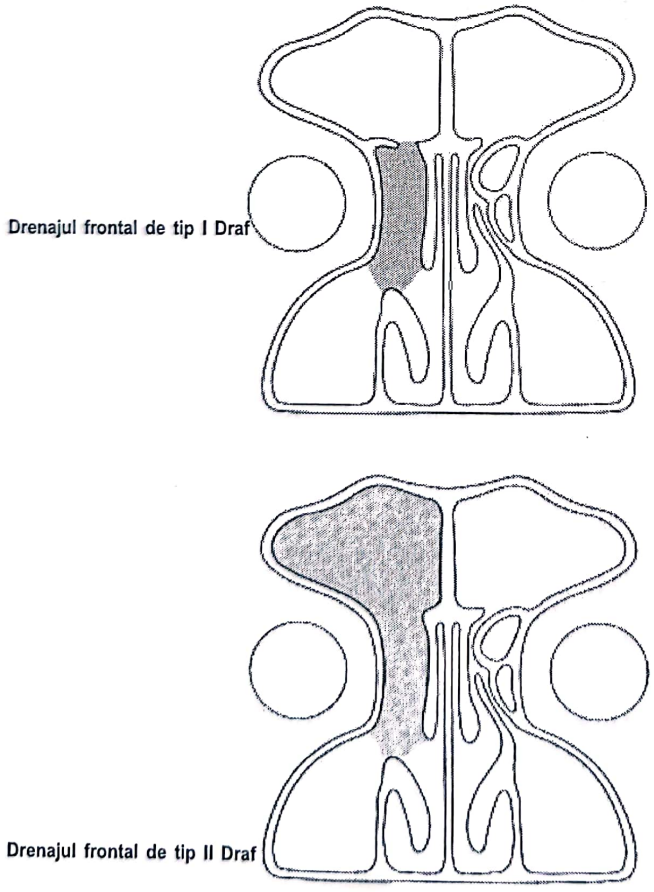

Fig 6.7 Drenajele frontale I şi II după Draf

Scanned with OKEN Scanner

6.2.3. *Forme particulare de rinosinuzite*

Rinosinuzitele copilului

• În abordul şi managementul rinosinuzitelor copilului trebuie să ţinem cont de câteva particularităţi anatomo-fiziologice

• Celulele etmoidale sunt prezente de la naştere şi uşor de examinat computertomografic. De la naştere până la 2 ani singurul sinus dezvoltat rămâne etmoidul, astfel că la aceste vârste putem vorbi doar de rinoetmoidite.

• Sinusul maxilar, la naştere are 6/4/8 mm, este plin cu lichid amniotic, ostiumul este larg şi mişcările mucociliare sunt mai active decât la adult. El se dezvoltă progresiv atingând dimensiuni cvasinormale la 10 ani. Sinusul frontal se individualizează la 7-8 ani, iar sfenoidul începând cu vârsta de 5 ani.

• Factorii favorizanţi ai dezvoltării rinosinuzitelor la copii sunt:
  - infecţiile recidivante ale căilor aeriene superioare
  - alergia – 80% din pacienţii cu sinuzite cronice au testele cutanate pozitive (Parsons şi Philips). În plus 97% din aceşti pacienţi prezintă o alergie alimentară
  - refluxul gastro-esofagian pare a fi responsabil de producerea sinuzitelor chiar dacă pacienţii nu prezintă simptome specifice acestei afecţiuni („silent GERD-după Parsons).
  - Poluarea, fumatul pasiv şi variaţiile de temperatură
  - Obstacolele şi variantele anatomice precum deviaţiile septale, concha bulosa, cornetul mijlociu paradoxal etc.
  - Hipertrofia adenoidiană
  - Corpii străini intranazali
  - Deficitul de evacuare a secreţiilor din nas

• Există şi factori care alterează mijloacele de apărare şi anume anomalii ale mucusului (mucoviscidoza), diskinezia ciliară primitivă (boala cililor imobili, sd Kartagener) şi deficitul de IgA.

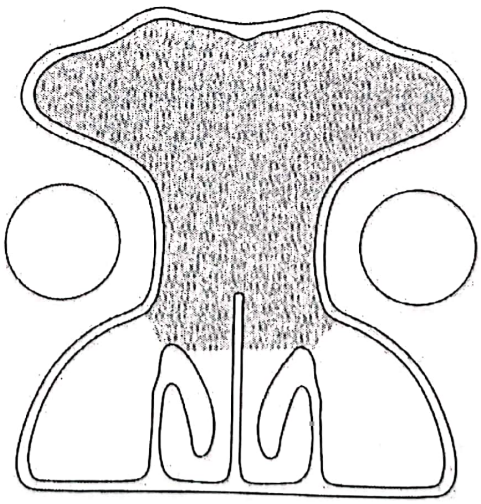

Fig 6.8 Drenajul frontal tip III Draf

Scanned with OKEN Scanner

• Rinosinuzitele acute ale copilului sunt afecțiuni grave, mai ales datorită riscurilor importante de complicații.

• Rinoetmoiditele acute reprezintă complicațiile clasice ale rinofaringitelor acute la copilul mic înainte de vârsta de 5 ani.

• Semnele clinice şi cele de evoluție sunt în special oculo-orbitare.

• Etmoidita acută neexteriorizată debutează brusc cu febră de 39° şi rinoree mucopurulentă. Examenul clinic relevă un edem palpebral discret şi durere la presiunea unghiului intern al ochiului. Examenul fibroscopic poate decela puroi în meatul nazal mijlociu.

• Rinoetmoidita acută exteriorizată este rară şi evoluează în două etape: fluxionar şi supurativ.

• Stadiul de fluxiune se caracterizează prin edem al pleoapei superioare, o discretă protruzie a globului ocular, uneori chemozis şi febră peste 38°. Examenul fibroscopic nu decelează modificări semnificative. Radiografiile în incidența Blondeau şi Hirtz pot evidenția opacifierea etmoidală şi eventualele leziuni litice osoase.

• Stadiul supurativ se însoțeşte de creşterea temperaturii până la 40°, frisoane şi dureri fronto-orbitare ce provoacă agitație şi insomnie.

• Există trei forme de evoluție: abcesul palpebral, abcesul subperiostal şi flegmonul orbitar. Toate aceste forme necesită un diagnostic rapid şi tratament de urgență. Tratate corect supurațiile etmoidoorbitare se vindecă fără sechele. Tratamentul tardiv sau incorect poate fi urmat de sechele precum keratite, nevrite optice retro-bulbare, paralizii oculomotorii, chorioretinite.

• Tratamentul rinoetmoiditelor acute ale copiilor mici se bazează pe antibioterapia masivă parenteral cu spectru larg (asocierea unei Cefalosporine de generația a 3-a cu Fosfomycina este de elecție). Se asociază corticoterapia pentru 5-6 zile. Local descongestionantele nazale şi colirul nu trebuie omise.

• Tratamentul chirurgical constă în intervenția de drenaj care trebuie efectuată de urgență atunci când ne aflăm în fața semnelor de suferință orbito-oculară.

• Sunt autori (Klossek,Stransky) care recomandă drenajul endoscopic endonazal al abceselor subperiostale.

• Rinoetmoidectomia nu este indicată la copilul mic datorită riscului de tromboflebită sau meningită.

• Adenoidectomia se practică uneori la distanță de episodul acut în scopul evitării recidivelor. Rinosinuzitele acute la copiii mai mari (de la 6 ani în sus) pot îmbrăca variate forme topografice, de la sinuzite maxilare de sine stătătoare la fronto-etmoidite acute. În toate aceste cazuri prima opțiune terapeutică este tratamentul medicamentos cu antibiotice active pe germeni patogeni, descongestionante locale şi antiinflamatoare steroidiene. Puncția sinusului maxilar este rareori necesară la copii. Drenajul etmoidal sau chiar etmoidectomia anterioară trebuie atent indicate. Adenoidectomia la distanță (în timp) previne recidivele.

Scanned with OKEN Scanner

Rinosinuzitele cronice ale copilului

• Sunt plurifactoriale din punct de vedere etiologic şi au un polimorfism simptomatic. Suspiciunea acestui diagnostic este ridicată la un copil cu obstrucţie nazală cronică, rinoree mucopurulentă, halenă fetidă şi algii faciale. Examenul endoscopic evidenţiază în majoritatea cazurilor puroi la nivelul meatului mijlociu. Imagistica poate confirma prezenţa epanşamentelor sinuzale, extinderea proceselor patologice şi eventualele zone de osteoliză. Nu trebuie repetate examenele iradiante deoarece există riscul iradierii cristalinului.

• Tratamentul respectă aceleaşi principii expuse anterior.

Manifestări sinuzale în SIDA la copil

• Imunodeficienţele primare apar când există un defect genetic în capacitatea de fagocitoză a celulelor sau când imunitatea mediată umoral sau celular este absentă sau redusă (Roitt 1991). Agamaglobulinemia congenitală este o afecţiune care nu se manifestă în primul an după naştere, dar în următorii ani copilul se infectează cu germeni virulenţi precum Streptococcus pneumoniae, Haemophylus influenzae sau Pseudomonas Aeruginosa. Infecţia bacteriană se răspândeşte rapid, determinând pneumonii, sinuzite, otite şi chiar meningite.

• Imunodeficienţa secundară apare în SIDA, malnutriţie sau infecţii precum lepra lepromatoasă sau sifilisul secundar. Majoritatea pacienţilor infectaţi HIV vor suferi de sinuzite (Milgrim1994). Microorganismele cel mai frecvent izolate sunt Streptococcus pneumoniae, Haemophylus influenzae şi Moraxella Catarhallis. Mulţi pacienţi infectaţi HIV pot să sufere de rinosinuzite cu germeni oarecum necaracteristici precum Pseudomonas aeruginosa, Listeria monocitogenes sau Criptococcus neoformans. Alteori apar infecţiile fungice cu Aspergillus, Candida sau Mucor. Recent (1996), s-au comunicat primele cazuri de rinosinuzite cu Citomegalovirus (Marks).

• Sinuzitele maxilare, în stadiul de boală SIDA nu sunt sensibile la antibioterapie.

• Febra şi rinoreea sunt trenante.

• Pot fi indicate puncţii şi spălături sinuzale în vederea ameliorării calităţii vieţii.

• Intervenţiile chirurgicale în aceste cazuri nu şi-au dovedit eficienţa din punct de vedere curativ.

Rinosinuzitele în sarcină şi lactaţie

• Este binecunoscută patologia nazală în timpul sarcinii. Tulburările obstructive nazale se accentuează odată cu evoluţia sarcinii.

• Există o depresie evidentă a imunităţii mediate celular în sarcină. Rinosinuzitele bacteriene au aceeaşi floră ca şi cele obişnuite ale adultului. vârful frecvenţei de apariţie este în trimestrul al II-lea.

• De principiu în sarcină sunt contraindicate examenele radiologice.

Scanned with OKEN Scanner

• Descongestionantele topice pot fi utilizate în sarcină fără riscuri majore. Este de preferat evitarea oricărui medicament în primul trimestru. Antihistaminicele se vor administra cu prudență.

• Corticosteroizii topici cu absorbție scăzută (beclometazon, mometason și fluticazon) pot fi administrați începând din al doilea trimestru dacă este necesar

• De asemenea, antibioterapia trebuie administrată cu prudență și numai în cazurile acute. Medicamentele de elecție în sarcină și lactație sunt: ampicilina sau amoxicilina. Amoxicilina + acid clavulanic trebuie rezervat cazurilor rezistente, cu bacterii producătoare de betalactamaze. În serul pacientelor gravide s-a observat niveluri scăzute ale antibioticelor de tip: penicilină, cefalosporine, macrolide astfel că uneori poate fi luată în discuție mărirea dosei administrate.

• În lactație se cunoaște că majoritatea medicamentelor administrate mamei se regăsesc în lapte. Acest fapt nu presupune obligatoriu și apariția efectelor adverse la nou-născut deoarece majoritatea substanțelor active sunt deja inactivate sau rămân neabsorbite în intestinul copilului. În general, dacă un medicament se poate administra la copilul mic (nou-născut), nu există contraindicații pentru administrarea sa la mama ce alăptează. De aceea foarte puține medicamente sunt contraindicate în timpul lactației (Incaudo, 1999).

Rinosinuzitele nozocomiale

• Se întâlnesc la pacienții din serviciile de terapie intensivă, mai ales la cei ventilați artificial invaziv.

• Factorul de risc major îl reprezintă prezența sondei nazotraheale sau nazogastrice.

• Această entitate clinică a fost demonstrată de numeroase studii (Michelson, Linden, Williams)

• Acestea au confirmat reacția inflamatorie edematoasă provocată de decubit și de menținerea timp îndelungat a sondei pe loc

• Holzapfel a demonstrat că incidența sinuzitelor nozocomiale crește cu durata spitalizării. Dacă după două zile riscul este de 0% în ziua a 15-a acesta ajunge la 57%.

• Pacienții cu risc mai mare sunt cazurile de reanimare polivalentă, pacienții „chirurgicali", traumatizații cranian sau politraumatizați, pacienții de neurochirurgie și copiii.

• În 45-83% din cazuri bacteriile Gram negative sunt responsabile de producerea acestor sinuzite. Pseudomonas aeruginosa, Escherichia coli și Proteus mirabilis sunt cel mai frecvent izolați. Fungii reprezintă între 5 și 18% din izolatele sinuzale.

• Febra inexplicabilă însoțind o rinoree anterioară sau posterioară purulentă trebuie să reprezinte un semnal de alarmă. Se impune astfel căutarea unui focar infecțios sinuzal în fața unui sindrom febril inexplicabil la pacienții intubați

• Confirmarea diagnosticului nu poate veni decât de la examenul CT și de la examenul bacteriologic al secrețiilor rinosinuzale.

Scanned with OKEN Scanner

• Complicațiile acestor sinuzite sunt pneumopatiile nozocomiale și în acest sens există o concordanță între bacteriile izolate din sinusuri și cele pulmonare în 38-56% din cazuri.

• Tratamentul acestor forme de sinuzite este controversat. Se invocă necesitatea extragerii sondelor nazotraheale sau nazogastrice, drenajul sinuzal și utilizarea antibioterapiei parenterale.

Tabelul 6.11

Diagnostic diferențial în funcție de tipul obstrucției nazale

Obstrucție nazală	Acută	Cronică
Unilaterală	Rinosinuzită infecțioasă de origine dentară Tumoră evidențiată de infecție	Tumoră: benignă sau malignă Rinosinuzită infecțioasă Micoză sinuzală Granulomatoză Corp străin
Bilaterală	Rinosinuzită infecțioasă Primul episod al rinosinuzitelor alergice Rinosinuzită toxică Rinosinuzită medicamentoasă	Rinosinuzită infecțioasă Rinosinuzită alergică Polipoză NARES Intoleranță la AINS

Tabelul 6.12

Diagnostic diferențial în funcție de tipul rinoreei

Rinoree	Acută	Cronică
Unilaterală	Rinosinuzită infecțioasă (dentară) Rinolicvoree	Tumoare benignă sau malignă Rinosinuzită infecțioasă Micoză Rinosinuzită posttraumatică (LCR)
Bilaterală	Rinosinuzită infecțioasă Rinosinuzită alergică (primul episod) Rinosinuzită medicamentoasă	Rinosinuzită infecțioasă NARES Rinosinuzită alergică Granulomatoză

Scanned with OKEN Scanner

Tabelul 6.13

Algoritm de diagnostic al rinosinuzitelor la copii

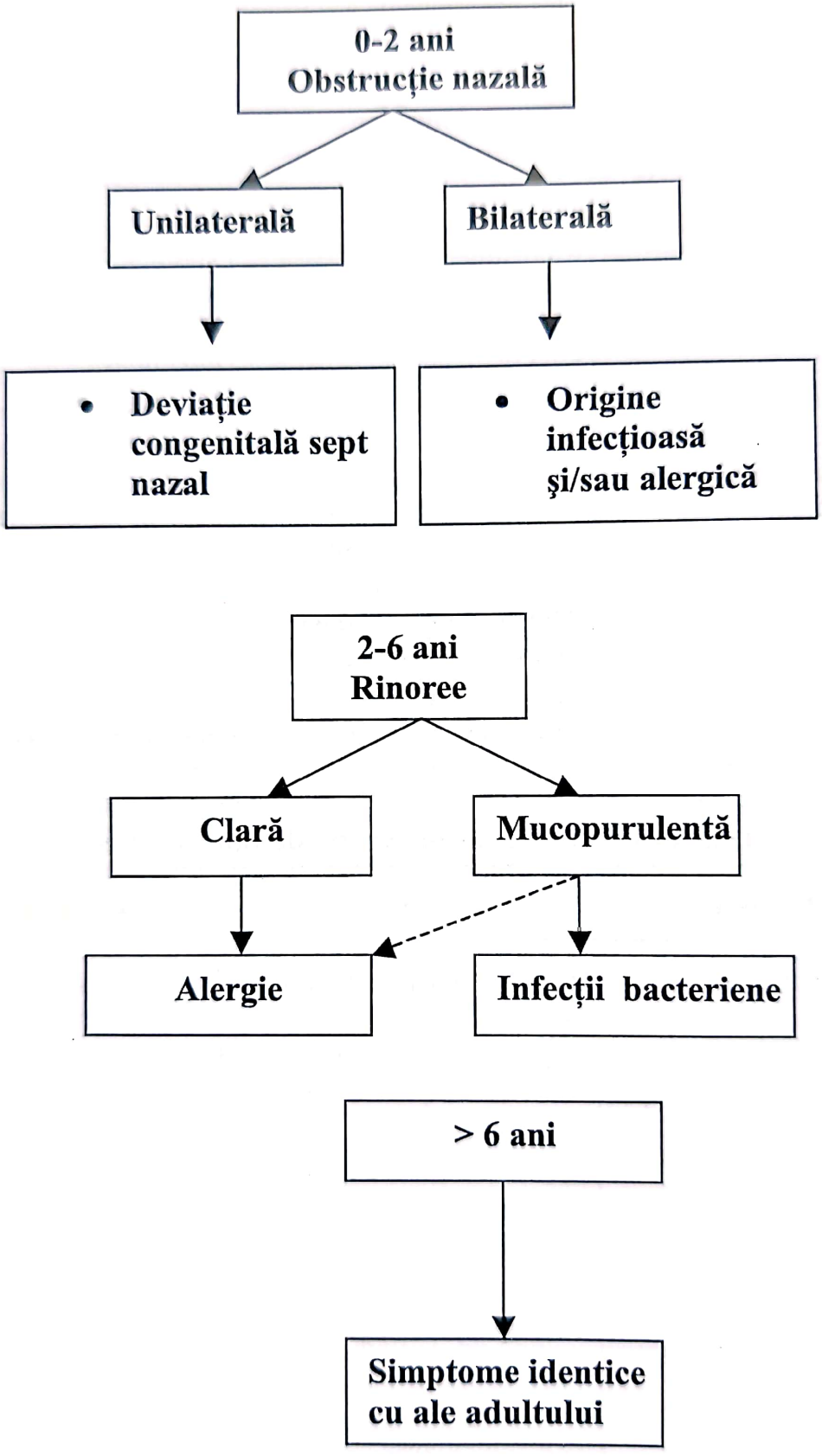

Scanned with OKEN Scanner

6.2.4. Rinosinuzitele fungice

• Sinuzitele fungice reprezintă o entitate clinică foarte importantă şi frecvent diagnosticată în alte servicii de ORL din străinătate, dar insuficient cunoscută şi implicit diagnosticată în ţara noastră.

• Clasificarea bolilor rinosinusale fungice este următoarea:

a) Neinvazive
- Saprofite (colonizarea cavităţilor)
- „Fungus ball" (mingea de fungi!)

Sunt forme extramucoase neagresive clinic şi radiologic şi apar de obicei la subiecul imunocompetent.

b) Invazive
- Fulminante/acute
- Cronice (Aspergiloame, Micetoame)

Corespund formelor clinice cu afectarea mucoasei şi osului, fiind agresive clinic şi radiologic; apar la subiectul imunodeprimat.

c) Mediate eozinofilic (EFRS-Eosinophilic fungal rhinosinusitis).

• În Europa şi SUA, Aspegillus reprezintă specia bacteriană cea mai identificată în cazurile de sinuzite fungice. Actualmente există peste 300 de specii de Aspegillus însă doar o treime sunt patogene pentru om. Există multiple alte specii responsabile de afectarea nazosinuzală şi anume: Mucor, Candida, Penicillium şi Fusarium. Alte specii precum Bipolaris, Curvularia, Alternaria sunt patogene în sinuzitele fungice şi nu simple specii ce contaminează sinusurile pacienţilor imunodeprimaţi.

a) Sinuzitele fungice invazive

• Sunt caracterizate de invazia tisulară a fungilor, urmată de o inflamaţie nespecifică de intensitate variabilă şi de fenomene de necroză vasculară şi oasoasă.

• Survin pe terenuri tarate: diabet, neutropenii, tratamente imunosupresoare, pacienţi infectaţi cu HIV, pacienţi vârstnici.

• Speciile fungice responsabile de aceste afecţiuni sunt: *Aspergillus flavus, niger* sau *fumigatus* şi *Mucor.*

• În principiu toate speciile de fungi „negri"sunt responsabile de formele invazive.

• Tabloul clinic este polimorf şi există mai multe forme clinice care pot evolua de la una la cealaltă.

• Forma acută fulminantă se prezintă ca o sinuzită cu evoluţie rapidă şi nefavorabilă în ciuda tratamentului medicamentos. Gravitatea rezidă din fenomenul de mucoperiostită necrozantă extensivă a sinusurilor şi oaselor feţei. Extensia loco-regională este rapidă cu semne de compresiune orbitară şi invazie cerebrală. Examenul histopatologic relevă prezenţa necrozei tisulare, a infiltratului inflamator şi a filamentelor miceliene.

• Forma cronică se datorează de obicei speciei Aspegillus. Tabloul clinic este acela al unei formaţiuni pseudotumorale însoţită de retenţie sinuzală de

Scanned with OKEN Scanner

secreții. Infecția rămâne de obicei circumscrisă, fără să afecteze osul. Extensia se face şi la alte sinusuri. Evoluția este lentă, complicațiile sunt orbito-oculare şi intracerebrale.

• Forma granulomatoasă este determinată de *Aspegillus Flavus*. A fost descrisă la pacienții de pe continentul african. Tabloul clinic este al unei sinuzite cronice. Examenul histopatologic relevă un granulom eozinofil, celule gigante şi necroză fibrinoidă.

Diagnosticul pozitiv al formelor invazive

• Clinic: edem palpebral, tumefacție jugală, necroză tegumentară paranazală apărute la un pacient imunodeprimat cu febră şi semne clasice de rinosinuzită.

• Examenul CT relevă aspecte de tip pseudotumoral, imagini de liză osoasă sau calcificări.

• Examenul RMN evidențiază tromboze vasculare sau invazia intra cerebrală.

• Examenul histopatologic oferă certitudinea diagnosticulu, prin punerea în evidență a invaziei osoase, a inflamației necrotice cu tromboze vasculare. La examenul direct se observă filamentele miceliene. Examenul micologic şi cultura permit identificarea de specie şi efectuarea antifungigramei.

Tratamentul

• Este medical şi chirurgical

• Sunt necesare exereze chirurgicale largi care să permită rezolvarea procesului patologic fără zone afectate restante. Uneori este necesar abordul extern, iar în cazurile extinse abordul mixt ORL-oftalmologic sau ORL neurochirurgie.

• Tratamentul antifungic se face parenteral cu Amfotericină B. Aceasta este singurul antifungic activ pe speciile de Mucor. Uneori se poate asocia Amfotericinei B şi Itraconazolul (activ pe Aspegillus şi mai puțin toxic).

• Adresându-se pacienților tarați tratamentul vizează şi reechilibrarea metabolică. Apariția complicațiilor orbitare şi/sau cerebrale agravează evoluția bolii şi reprezintă un factor de pronostic prost. Urmărirea rezultatelor terapeutice se face prin urmărirea evoluției clinice.

b) Sinuzitele fungice neinvazive

Forma localizată (Micetomul) Este o formă de rinosinuzită neinvazivă, extramucoasă, care apare la pacienți imunocompetenți.

• Principalul agent patogen este Aspegillus fumigatus

• Sinonimele pentru aceste forme sunt micetomul sau „fungus ball".

• Pentru localizarea în sinusul maxilar, factorii favorizanți sunt reprezentați de tratamentele dentare endocanalare, hipoventilarea sinuzală ce favorizează anaerobioza, variantele anatomice ale meatului mijlociu şi factorii meteorologici şi de climat.

Scanned with OKEN Scanner

• Aspectul clinic: micetomul trebuie suspectat atunci când suntem în fața unui pacient cu o rinosinuzită cronică recidivantă, unilaterală, rezistentă la tratamentul medical corect efectuat.

• Examenul endoscopic este necaracteristic în majoritatea cazurilor.

• Imagistica evidențiază afectarea sinuzală unilaterală şi relevă o imagine de „tonalitate metalică" (Klassek, Serrano). Alteori putem observa opacități heterogene cu plaje spontan hiperdense. Prezența calcificărilor multiple de partea opacității sinuzale la un astfel de pacient este aproape patognomanică pentru micetom. Nu se constată osteoliză.

• Diagnosticul pozitiv se pune pe examenul histologic şi pe cel micologic. Examenul histologic evidențiază filamentele miceliene dar nu se observă invazia mucoasei sinuzale. Examenul micologic după cultură pe mediul Sabourand sau pe alte medii speciale permite identificarea speciei de fungi implicată în producerea suferinței.

• Tratamentul micetoamelor este chirurgical. De obicei, abordul endoscopic prin meatul mijlociu este suficient pentru abordul maxilarului sau etmoidului. Dimensiunile mari ale micetomului în sinusul maxilar obligă uneori la practicarea bimeatotomiei pentru a reuşi ablația în întregime a procesului patologic. Micetoamele sfenoidale se rezolvă tot endoscopic. Localizările frontale, rare, necesită abord extern.

• Nu este necesar nici un alt tratament medicamentos dacă actul chirurgical reuşeşte ablația totală a micetomului.

Rinosinuzitele alergo-fungice

• Au fost descrise prima dată în 1983 de Katzenstein ca sinuzite aspergilare alergice la pacienți imunocompetenți cu astm bronşic asociat. Considerată forma clinică cea mai frecventă a rinosinuzitelor fungice în SUA, această entitate este rar întâlnită în Europa. După 20 de ani de cercetări persistă încă numeroase incertitudini legate de lanțul fiziopatologic al acestei suferințe. În esență este vorba de o reacție de hipersensibilitate cu combinarea reacțiilor de tip I şi III din clasificarea Gell şi Coombs. Afecțiunea ar debuta prin inhalarea fungilor care vor fi apoi cantonați în mucusul rinosinuzal. Prezența fungilor determină stimularea producerii de imunoglobulina E,G şi A. Reacția antigen/anticorp întreține degranularea mastocitară şi eliberarea mediatorilor inflamației. Aceşti mediatori ai inflamației împreună cu alte produse de degradare ale eozinofilelor sunt responsabili de producerea simptomatologiei clinice.

• Clinic sinuzitele alergo-fungice se prezintă ca o formă particulară de sinuzită fungică extramucoasă. Semnele de rinosinuzită cronică se asociază uneori cu prezența polipozei nazale. Suferința pacientului este rezistentă la tratamentele obişnuite. Pe studiile efectuate de Cody se evidențiază asocierea astmului bronşic în 45-80% din cazuri, a polipozei nazale în 30-100% din cazuri şi a unui teren atopic în 40 din cazuri.

Scanned with OKEN Scanner

• Formele grave extinse se manifestă prin semne de compresiune – exoftalmie diplopie, eroziuni osoase craniene.

• Diagnosticul de certitudine este histopatologic şi bacteriologic (mucina alergică).

• Mucina alergică, caracteristică acestei entităţi clinice este constituită din agregate de granulocite alterate şi în special eozinofile, cristale Charcot-Leyden şi filamente miceliene. Nu se remarcă invazie tisulară sau necroze la examenul histologic. Imagistica relevă aspectul de poli sau pansinuzită, cu opacităţi heterogene. Deformările osoase sunt prezente la 30-50% din cazuri (Deshazo). Din punct de vedere imuno-alergologic pacienţii prezintă o hipereozinofilie sanguină, o creştere a IgE totale şi teste cutanate pozitive la fungi.

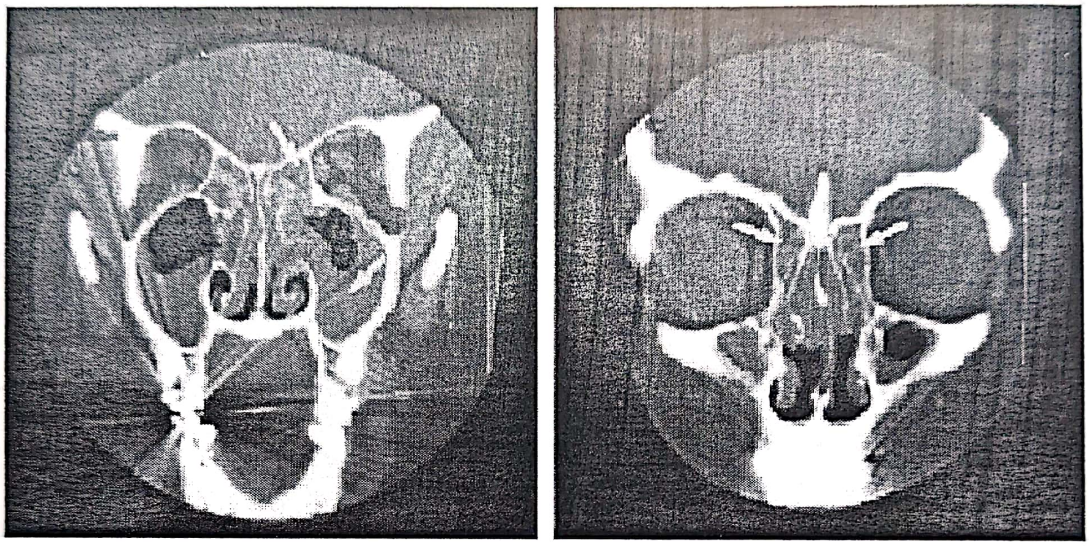

Fig 6.9 Sinuzită fungică –aspect CT

• Tratamentul este încă subiect de controverse. Cel mai indicat este asocierea chirurgie/corticoterapie. Chirurgia are drept scop vidarea şi asigurarea drenajului sinuzal. Cel mai indicat este abordul endoscopic endonazal. Corticotarepia parenterală sau p.o. se efectuează în cure scurte în perioada peroperatorie sau la recidive. Corticoterapia topică se foloseşte pe termen lung.

EFRS (Eosinofilic Fungal Rhinosinusitis)

• În 2000 Ponikau şi Kern de la Mayo Clinic Rochester propun o metodologie de reevaluare a criteriilor de diagnostic pentru sinuzitele alergo-fungice. Pornind de la studiile anterioare ale lui Cody care demonstraseră prezenţa Aspegillus în doar 15 % din cazurile de sinuzite alergo-fungice, autorii sus menţionaţi au încercat să demonstreze prezenţa altor specii de fungi. Incidenţa sinuzitelor alergo-fungice în rinosinuzitele cronice a fost de 6%. Prezenţa polipilor s-a găsit la 75% din cazuri, iar astmul la 65% din pacienţi.

• Bent şi Kuhn au propus 5 criterii de diagnostic pentru sinuzitele alergo-fungice:

Scanned with OKEN Scanner

- prezența polipozei nazale
- prezența mucinei alergice
- aspectul CT de rinosinuzită cronică
- culturi pozitive pentru fungi și histologie pozitivă pentru fungi
- hipersensibilitate tip I diagnosticată prin istoric, teste cutanate pozitive și serologie.

Ulterior de Shazo, Swain și apoi Cody au arătat că terenul atopic nu trebuie considerat element de diagnostic și că sensibilitatea și specificitatea IgE totale și specifice în sinuzitele alergo-fungice nu este cunoscută exact. În plus, hipersensibilitatea de tip I mediată de IgE nu este implicată în patofiziologia sinuzitelor alergo-fungice. În acest fel elementele tipice de definire a unei rinosinuzite alergo-fungice rămân:

- rinosinuzita cronică
- prezența mucinei alergice (aglomerări de eozinofile și produșii lor de degradare- cristale Charcot-Layden, proteina bazică majoră)
- prezența fungilor în mucină confirmată de culturi, histologie sau ambele.
- Majoritatea autorilor au conchis că sinuzitele alergo-fungice sunt o entitate subdiagnosticată mai ales datorită metodelor de identificare a fungilor. De aceea, colectivul de la Mayo Clinic a propus o metodă originală de recoltare și prelucrare a mucusului din meatul mijlociu sau de la nivelul etmoidului. După anemizarea mucoasei, lavajul cu soluție salină este urmat de colectarea fluidului într-un recipient steril după un expir forțat și o manevră de suflarea nasului. Lichidul recoltat este centrifugat și tratat cu o soluție 10% de ditiotreitol o perioadă de timp standard. Supernatantul se elimină, iar sedimentul se inoculează pe medii speciale. Culturile se observă la 2, 5, 7, 10 și 30 de zile. În paralel cu acest demers se prelevează probe intraoperatorii din etmoid, constând în țesut inflamat și mucusul gros, aderent ce umple cavitatea sinuzală. Eșantionul este transportat pe suport umed și se efectuează atât examen histopatologic extemporaneu cât și la parafină. Se efectuează colorații speciale: hemotoxilin-eozină și Gomori cu impregnare argentică.
- Al treilea tronson al diagnosticului s-a adresat determinărilor imunologice și a constat în determinarea IgE totale, teste cutanate (prick) la extracte fungice și teste de injectare intradermică cu citire la 48 de ore pentru hipersensibilitatea întârziată de tip IV.
- 96% din explorările bacteriologice au fost pozitive, identificându-se 31 de specii de fungi responsabile de producerea acestei suferințe, cu o medie de 3 organisme diferite per pacient. În plus, s-au efectuat aceleași tipuri de determinări fungice din secrețiile subiecților sănătoși. Rezultatul a fost cuprinzător – 100% pozitive.
- Examenul histologic a identificat hife indemne sau distruse, conidii și spori la 81% din probele examinate. Mucina alergică și produșii de degradare ai eozinofilelor s-au găsit la 96% din cazuri. Nu la fel de sugestive au fost rezultatele la determinările imunologice unde IgE totale au avut titruri mărite în

Scanned with OKEN Scanner

doar 33% din cazuri, iar IgE specifice au fost cu titru crescut la cel puțin o specie de fungi în 27% din cazuri. Aproximativ aceleaşi rezultate au fost găsite la testele cutanate.

• Urmare a acestor demersuri echipa de la Mayo sugerează că acest tip de sinuzite reprezintă de fapt boli inflamatorii mediate eozinofilic, ca răspuns la agresiunea antigenică a fungilor prezenți în cavitățile rino-sinuzale. Ei propun termenul de mucină eozinofilică ca fiind mai clar şi neimplicând IgE respectiv hipersensibilitatea de tip I. Denumirea corectă a bolii ar fi rinosinuzitele cronice eozinofilico-fungice deoarece reflectă rolul determinant al eozinofilelor stimulate de fungii extramucoşi

• Această idee a fost preluată de toate centrele de ORL din Europa şi Asia, cercetările au decurs după tipicul Mayo, iar rezultatele par încurajatoare în sensul că peste 70% din studiile efectuate au rezultate asemănătoare celor de la Mayo. Stammberger propune termenul de Eosinofilic Fungal Rhinosinusitis pentru polisinuzitele polipoase difuze, cu mucus vâscos şi rarefacții osoase sau densități eterogene ale materialului ce umple cavitățile sinuzale vizibile la examenele imagistice. (vezi fig. 6.9).

• Această afecțiune ar avea următorul lanț fiziopatologic: fungii ca element non-self declanşează o reacție imună mediată de eozinofil care degranulându-se eliberează produşii de degranulare şi în special proteina bazică majoră. Persistența acestor produşi de degranulare determină reacții locale inflamatorii care persistând conduc la apariția polipilor nazali. Ipoteza este fascinantă, mai ales că după experiența clinicilor europene tratamentul topic cu Amfotericină B ameliorează mult evoluția bolii în condițiile în care multe specii de fungi sunt rezistente la Ketoconazol şi Itraconazol.

• Personal am efectuat aceleaşi demersuri de diagnostic expuse (în perioada ianuarie 2002-noiembrie 2002), dar rezultatele nu sunt momentan concludente. Am ales acest algoritm diagnostic la 30 de cazuri la care culturile pozitive pentru fungi le-am găsit la 46% din ele (14 cazuri) cu specii ca Aspergillus, Alternaria, Cladosporium. Determinările histologice au fost pozitive la 66% din pacienți (20 de cazuri), cu specificație că toate cele 14 cazuri având culturi pozitive au prezentat şi corespondentul histologic. Din punct de vedere imunologic dozarea IgE totale a arătat creşterea titrurilor la 8 cazuri (26%). Nu am efectuat teste cutanate la fungi, acestea nefiind disponibile pe piața din România.

6.2.5. Rinosinuzitele polipoase

• Cunoscute de obicei ca polipoză nazală, reprezintă o afecțiune extrem de frecventă în specialitatea ORL, cu implicații funcționale importante. Afecțiunea se traduce printr-o degenerescență edematoasă bilaterală a mucoasei nazo-sinuzale. Prevalența bolii este de 1-2% în populația generală. La pacienții cu astm bronşic prevalența este de 7-15%. După Larsen, astmul precede polipoza

Scanned with OKEN Scanner

în 69% din cazuri. Spector subliniază că 1/3 din cazurile de polipoză se asociază cu astmul bronşic, iar 15% din cazuri prezintă triada Widal.

• Etiologia afecţiunii este complexă şi multifactorială. În fiziopatologia polipozelor nazo-sinuzale s-au incriminat factori externi precum poluarea şi factorii climatici, dar studiile efectuate nu au relevat legături semnificative. Multă vreme afecţiunea a fost considerată alergică. Actualmente terenul alergic este considerat un factor agravant al evoluţiei bolii. În plus s-a demonstrat că alergiile IgE dependente nu sunt mai frecvente la pacienţii cu polipoză comparativ cu populaţia generală.

• Factorul comun regăsit în toate polipozele nazo-sinuzale este inflamaţia cronică a mucoasei nazale. Infiltratul inflamator este variabil de la o formă la alta a bolii. În polipozele primitive (Fernand-Widal), infiltratul celular este caracterizat de prezenţa eozinofilelor active. În formele secundare (diskinezii ciliare) infiltratul este predominant granulocitar neutrofilic. Eozinofilul se regăseşte constant în lanţul fiziopatologic al polipozelor nazo-sinuzale. Eozinofilia tisulară se localizează predominant în apropierea membranei bazale şi la nivelul stratului epitelial. Două subtipuri de eozinofile EG_2 (active) şi EG_1 (inactive) au fost descrise la nivelul polipilor. Ele joacă un rol esenţial în permanentizarea reacţiei inflamatorii. Există câţiva mediatori ai inflamaţiei capabili să recruteze şi să activeze eozinofilele şi anume citokinele hematopoetice şi proinflamatorii (GM-CSE, IL_6, IL_8). Recrutarea eozinofilelor la locul inflamaţiei este un proces complex dependent de citokine şi chemokine. IL_5 asociată cu interleukinele 1a şi 4 şi cu $TNF_á$ favorizeaă adeziunea eozinofilelor la membrana endotelială. Alte molecule importante implicate în acest proces fiziopatologic sunt Eotaxina (EO) şi RANTES (regulated on activation,umoral T cell expressed and secreted).

• Câteva citokine descoperite la nivelul polipilor au capacitatea de a inhiba moartea celulară programată a eozinofilelor. Este dovedit faptul că IL_5 şi GM-CSE (Granulocyte macrophage colony stimulating factor), prezente în cantitate mare la nivelul polipilor inhibă apoptoza eozinofilelor. Al doilea mecanism de menţinere a infiltratului eozinofilic la nivelul ţesutului polipoid se bazează pe moleculele de adeziune care au o expresie exagerată în polipi ($ICAM_1$ – Intercellular Adhesion Mollecule 1)

• Infecţia cronică nu pare a avea vreun efect în etiologia bolii.

• Modelul experimental de dezvoltare al polipilor după Morlander este reprezentat schematic în figura 6.10.

• Inflamaţia mucoasei nazo-sinuzale produsă de obstrucţia ostială şi apoi leziuni de tip ruptură a membranei bazale. Reparaţia se face prin proliferarea ţesutului conjunctiv de la suprafaţă înspre profunzime. Această remaniere aduce în zona respectivă şi celule inflamatorii care produc mici cavităţi în zona laminei propria. Aceste microcavităţi se măresc şi fuzionează şi produc un plan de clivaj epitelial care determină individualizarea unui polip.

• În cazul rinitelor nealergice cu eozinofile, debutul are la bază o disautonomie neurovegetativă cu hiperadrenergie (Wayoff) la nivelul mucoasei

Scanned with OKEN Scanner

nazale. Apare o vasoconstricție locală și o anoxie tisulară, antrenând degranularea mastocitelor. Se eliberează histamină și ECFA, factor chemotactic pentru eozinofile, care la rândul lor antrenează eliberarea de noi substanțe toxice.

• În boala Widal mecanismul este diferit. Fiziologic degradarea fosfolipidelor membranare se face spre acidul arahidonic. Acesta se catabolizează în două direcții – spre prostaglandine grație ciclooxigenazei și spre leucotriene datorită lipooxigenazei. Leucotrienele au o acțiune vaso-dilatatoare și bronhoconstrictoare. Aspirina blochează acțiunea ciclooxigenazei și implicit crește producerea de leucotrine.

• Evident, ipoteza propusă de colectivul Clinicii Mayo este interesantă și poate aduce clarificările necesare pentru progresele terapeutice dorite. Ea a fost descrisă la subcapitolul sinuzitelor fungice.



Fig 6.10 Etapele dezvoltării polipozei nazale

Scanned with OKEN Scanner

Diagnosticul polipozelor nazo-sinuzale

• Se pune de obicei pe baza anamnezei, a examenului clinic şi endoscopic şi a imagisticii.

Anamneza

• Trebuie să fie amănunţită.

• Se insistă pe antecedentele personale (polipectomii nazale, produşi chimici inhalaţi, corticoterapie etc.)

• Trebuie să se descopere elementele sindromului de hiperreactivitate nazală: strănuturi, rinoree, obstrucţie nazală, anosmie sau hiposmie.

• Durerile faciale şi senzaţia de plenitudine la nivelul rădăcinii nasului sau periorbitar , reprezintă semne sugestive.

• Factorii agravanţi precum intoleranţa la aspirină şi AINS, la sulfiţi şi coloranţi trebuie cunoscuţi.

Examenul clinic şi endoscopic

• Examenul clinic (rinoscopia anterioară şi posterioară) poate descoperi suficiente elemente de diagnostic pozitiv.

• Prezenţa polipilor în fosele nazale, aspectul lor variabil (de la aspectul clasic de „băşică de peşte" la polipii angiomatoşi sau fibroşi), extinderea lor spre coane sau spre vestibulul nazal, pot fi evaluate prin examenele rinoscopice.

• Endoscopia permite studiul detaliilor, evidenţierea prezenţei secreţiilor purulente sau mucoase ce acoperă polipii. Uneori se pot observa cruste pe suprafaţa polipilor.

• Polipozele de grad mic sunt uneori dificil de explorat chiar şi endoscopic şi poate fi necesară luxarea cornetului mijlociu şi palparea regiunii etmoidale.

• Clasificarea stadială a polipozelor nazo-sinuzale trebuie făcută după standardele acceptate de ERS şi publicate în 1998.

Clasificarea polipozelor nazo-sinuzale

- Gradul I – polipi edematoşi în meatul mijlociu
- Gradul II – polipi edematoşi la nivelul marginii inferioare a cornetului mijlociu.
- Gradul III – polipi edematoşi şi/sau fibroşi la nivelul marginii superioare a cornetului inferior.
- Gradul IV – polipi edematoşi şi/sau fibroşi care ocupă întreaga fosă nazală.

• Polipozele sunt de obicei bilaterale, simetrice, dar nu puţine sunt cazurile când suferinţa este de un grad mai mare în una din părţi.

• Câteva elemente trebuie urmărite în mod special şi anume

- Septul nazal – o deviaţie importantă poate împieta asupra desfăşurării actului chirurgical.

Scanned with OKEN Scanner

- Cornetele mijlocii – uneori lipsesc după polipectomii „clasice" repetate, alteori sunt transformate poilpoid şi uneori descoperim o concha bulosa gigantă, plină cu polipi edematoşi.
- Cornetele inferiaore care pot fi hipertrofiate muriform
- Timpanele care pot oferi semnele unei otite seroase de însoţire.

Examenul imagistic este indispensabil actului chirurgical, evoluţiei polipozei sub tratament şi urmăririi eventualelor recidive.

- De obicei se efectuează secţiuni axiale şi coronale şi imagini în fereastră de os. Reconstrucţiile sunt uneori utile. Zonele de maxim interes sunt complexul ostio-meatal, lamina papiracea, rinoboza, sinusul frontal, nervul optic şi artera carotidă internă. De asemenea, este esenţial să cunoaştem dacă există o diferenţă între tavanul etmoidal şi lama ciuruită sau o diferenţă de „înălţime" între tavanele etmoidale între cele două fose nazale.

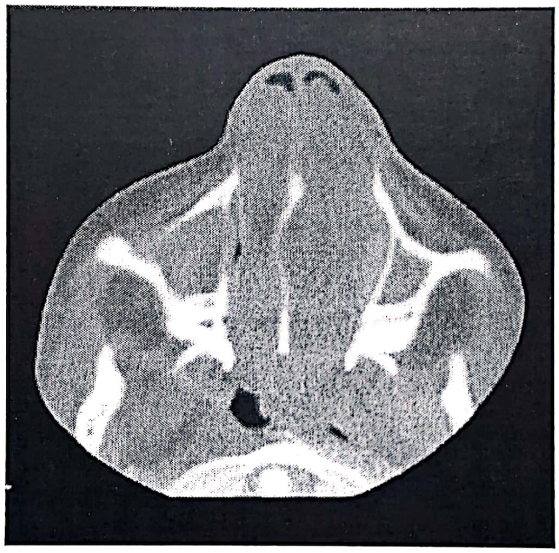

Fig 6.11 Polipoză nazală bilaterală cu extensie în sinusurile maxilare

Alte examene complementare

- examenul bacteriologic şi fungic cu antibiogramă şi/sau antifungigramă
- examenul citologic cu dterminarea eozinofiliei nazale în caz de suspiciune cu NARES
- examenul alergologic
- examenul pneumologic

• Polipozele nazo-sinuzale se pot asocia cu câteva entităţi patologic interesante care merită o atenţie particulară.

• Asocierea polipozei nazo-sinuzale cu astmul bronşic apare la 25-50% din cazuri; polipoza reprezentând un factor agravant al evoluţiei astmului bronşic. De obicei polipoza nazală precede astmul bronşic. Investigaţiile suplimentare la aceste cazuri constau în spirometrie, cu testul de provocare la carbachol. După

Scanned with OKEN Scanner

Serrano şi Jankowski, evoluţia astmului bronşic este benefic influenţată de etmoidectomie în 50% din cazuri. În plus, la aceşti pacienţi se pot reduce dozele de corticoizi. Există şi opinii conform cărora evoluţia astmului nu este influenţată de polipectomie şi etmoidectomie. Personal am observat ameliorarea evoluţiei bolii astmatice la 47% din cazuri, iar reducerea dozelor de corticoizi şi a necesităţii administrării de sprayuri antiasmatice la 63% din cazuri.

• Sindromul Fernand-Widal (Lermoyez Abrami) este o asociaţie între polipoza nazo-sinuzală, astmul bronşic şi intoleranţa la aspirină. Este o formă gravă de polipoză nazo-sinuzală care necesită tratamente susţinute cu doze mari de steroizi şi terapie pneumologică importantă. Ritmul recidivelor este descurajant uneori. Aceste forme invalidante de polipoze necesită o evaluare şi un tratament deosebit în colaborare cu pneumologul şi alergologul.

• Sindromul dischineziei ciliare primitive este responsabil de pusee infecţioase repetate ale căilor aeriene superioare în copilărie

• Diagnosticul necesită şi un brasaj al mucoasei nazale şi de asemenea studii de microscopie electronică pentru urmărirea mişcărilor ciliare. De obicei acest sindrom se asociază cu o imobilitate a spermatozoizilor şi sterilitate.

• Asocierea cu polipoza şi situs inversus este cunoscută ca sindromul Kartagener.

• Sindromul Young este caracterizat de tulburări ale homeostaziei mucusului fără anomalii ciliare. Se asociază cu azoospermie

• Mucoviscidoza este o afecţiune autosomal recesivă a cărei genă responsabilă se localizează pe braţul lung al cromozomului 7. Polipoza nazo-sinuzală se asociază cu tusea cronică, expectoraţii mucopurulente abundente, cu semne de insuficienţă pancreatică şi sterilitate masculină (la 55% din pacienţii de sex masculin).

• Diagnosticul pozitiv se pune pe anamneză, examenul clinic şi endoscopic completate cu testul sudorii şi analiza genetică. Testul sudorii se face prin analizarea a 100 mg de sudoare (prin ionoforeză) după administrarea de pilocarpină. Testul este pozitiv dacă valoarea clorului este superioară a 70m moli/l. Analiza genetică urmăreşte identificarea genei CFTR (Cystic fibrosis transmembrane conductance regulator)

• O atenţie particulară trebuie acordată polipozelor unilaterale. O polipoză unilaterală ridică întotdeauna suspiciunea unei suferinţe neinflamatorii precum encefalocele, meningocele, tumori nazale cu polipi de însoţire.

Tratamentul polipozelor nazo-sinuzale

• Este medical şi chirurgical în ideea unui act terapeutic conservator, funcţional şi minim agresiv. Optica actuală este de a indica tratamentul chirurgical după eşuarea tratamentului medical corect condus 1 an. În ciuda progreselor realizate atât pe planul cercetării fundamentale şi implicit al tratamentelor medicamentoase, această afecţiune rămâne prin definiţie recidivantă, imprevizibilă şi uneori greu de stăpânit terapeutic.

Scanned with OKEN Scanner

Tratamentul medical

• General - se bazează în principal pe corticosteroizi. Aceştia sunt utili prin proprietăţile lor antialgice, antiinflamatoare şi imunosupresoare. Se preferă curele scurte (flash-terapie) de 10-12 zile, cu produse având timp de înjumătăţire redus precum Prednison, Prednisolon sau Metil Prednisolon. Doza uzuală este de 1 mg/kg•c şi dimineaţa în priză unică. Uneori dozele pot fi mai mari la început şi apoi trebuie scăzute. Cura se poate repeta de trei ori pe an. Se vor respecta contraindicaţiile relative obişnuite ale corticoterapiei: ulcer gastric sau duodenal activ, diabet zaharat necompensat, HTA. Contraindicaţiile absolute rămân: tuberculoza, hepatita, herpes sau herpes zooster în evoluţie, ciroza alcoolică ascitică şi stresul psihotic acut.

• În mediu spitalicesc sau cu urmărire ambulatorie zilnică se poate opta pentru cure scurte cu administrare parenterală.

• Antibioterapia este rezervată reacutizărilor, puseelor evolutive sau iminenţei complicaţiilor infecţioase. Este preferabil să se administreze după antibiogramă.

• Antihistaminicele se prescriu când există asociată o alergie diagnosticată.

• Local, lavajele cu soluţii saline izotone sau hipertone vor fi folosite bicotidian înainte de aplicarea sprayurilor nazale.

• Sprayurile nazale cortizonice reprezintă poate tratamentul de bază al polipozelor. Ritmul administrării este bicotidian. Dozele variază de la un produs la altul. Tratamentul trebuie făcut pe durata a 1-2 luni, iniţial în combinaţie cu corticoterapia generală. Se poate repeta administrarea de 3-4 ori pe an.

• Aerosolii au o valoare limitată. Se folosesc doar în suprainfecţiile banale.

• Asociat se va efectua tratamentul recomandat de pneumolog şi eventual desensibilizarea alergologică.

Tratamentul chirurgical se adresează cazurilor la care tratamentul medical corect efectuat a eşuat. Abordul este endoscopic, iar examenul CT şi endoscopic preoperator vor orienta spre tipul de intervenţie chirurgicală. În polipozele de grad mare (IV) se poate opta uneori pentru un abord în doi timpi cu o polipectomie cu ansa pentru dezobstrucţia foselor nazale în primul timp şi abordul endoscopic endonazal pansinuzal în timpul II. Existenţa microdebriderului în dotare, evită practicarea timpului I cu ansa permiţând un abord endoscopic sub anestezie generală.

• Abordul sinusurilor va fi dictat de extensia leziunilor. Personal prefer maniera de abord antero-posterior cu vidarea foselor nazale, eliberarea infundibulului, antrostomie largă şi polipectomie din sinusul maxilar. Urmează etmoidectomia antero-posterioară. Drenajul frontal, dacă este necesar, se efectuează imediat după etmoidectomia anterioară după tehnicile descrise de Draf. Sfenoidul se abordează fie transetmoidal la „cererea leziunii", fie prin

Scanned with OKEN Scanner

peretele anterior după eliberarea recesului sfeno-etmoidal. Jankowski descrie abordul pansinuzal postero-anterior radical, cu nazalizarea şi drenajul larg al tuturor cavităţilor sinuzale la nivelul foselor nazale. Evident că amploarea intervenţiei depinde de gradul polipozei şi de extensia afecţiunii în sinusuri.

• În polipoza nazosinuzală de gradul I tratamentul medical este în majoritatea cazurilor suficient. Corticoterapia generală 10 zile asociată la nevoie antibioterapiei şi corticoterapiei topice reprezintă tratamentul cel mai eficace. În ciuda acestei scheme terapeutice 20% din cazuri evoluează spre gradul II sau III.

• În polipoza nazosinuzală de gradul II este necesară uneori o etmoidectomie anterioară şi o meatotomie medie după efectuarea tratamentului medical conform schemei anterioare.

• Polipozele de gradul III şi IV necesită intervenţii chirurgicale mai ample, uneori adevărate evidări pansinuzale endoscopice.

• Tratamentul postoperator este esenţial pentru vindecare. Local se efectuează lavajul cu soluţii saline, aplicarea de meşe cu descongestionante şi lubrefiante, aspiraţie şi extragerea crustelor. Aceste îngrijiri durează în medie 4-6 zile. Ulterior se recomandă pacientului spălături nazale timp îndelungat. Corticoterapia topică se va începe la 7-10 zile postoperator. Peroperator şi în primele 5-7 zile posoperator se poate efectua o scurtă cură antibiocortizonică parenterală.

• Vindecarea clinică, endoscopică şi imagistică apare la circa 1 lună după intervenţia chirurgicală.

• Urmărirea pacienţilor se face lunar în primele 3 luni, cu examen endoscopic după o lună şi apoi la 3 luni postoperator. Ulterior, controalele se fac la 3 luni în primul an şi bianual ulterior.

• La apariţia semnelor de recidivă se instituie corticoterapia locală şi generală şi se reevaluează pacientul după acest tratament atât endoscopic cât şi imagistic.

• În cazurile invalidante, cu recidive rapide se pot efectua tratamente LASER de dezobstrucţie nazală. Se folosesc LASER-ul YAG sau cu diode şi LASER-ul CO_2 pentru debulkingul (tunelizare) fosei nazale complet blocate. LASER-ul flexibil este folosit în special pentru recidivele minore în scopul vaporizării bazei de implantare a polipilor care permite eliminarea lor şi retracţiile cicatriciale ce pot rări recidivele.

• Consolidarea vindecării se face şi prin imunostimulare nespecifică (Cantastim, Orostim, Ribomunyl, Bronhovaxom) şi prin cure termale.

• Recidivele multiple determină modificări anatomice importante cu riscuri enorme pentru actul chirurgical. Apariţia sistemelor de navigaţie pentru chirurgia endonazală permite abordul cazurilor dificile, operate anterior de multe ori cu lize osoase şi interesarea zonelor de graniţă cu orbita şi fosa cerebrală anterioară.

Scanned with OKEN Scanner

Bibliografie

1. Wold ER – Chronic sinusitis in children, Journal of pedietrics 1985,127; 333-347.
2. Parsons D.S. – Chronic sinusitis: a medical or surgical disease – Otolaryngol Head Neck Surg. 1996; 29, 1-10
3. Iwen PC, Ruppm. E, Hinnichs SH – Invasive mold sinusitis – 17 cases in immunocompromised patients and review of the literature – Clinical Infectious Diseases 1997; 24:1178-1184.
4. Stammberger H. – Endoscopic surgery for mycotic and chronic reccurent sinusitis – Ann OtoRhinol Laryngol Suppl 1985; 113; 1-11
5. Katzentstein Al, Sale SR, Greenberger PA – Allergic Aspergillus sinusitis a newly recognized form of sinusitis – J. Allergy and Chr. Immunol 1983; 72;88-93;
6. Cody DT, Meel B – Allergic fungal sinusitis: The Mayo Clinic experience – Laryngoscope 1994; 104; 2074-1079
7. Ponikau JU, Kern EB et all – The diagnosis and incidence of allergic fungal sinusitis – Mayo Clinic Proc 1999; 74; 877-884;
8. Stammberger H – Functional endoscopic sinus surgery –BC Decker, Philadelphia 1991
9. Weber R, Draf W et all – Long term results of endonasal frontal sinus surgery – HMO 1996; 44(9); 503-509.
10. Fombeur JP, Ebbo D – Sinusites du diagnostic au traitement, CCA Wagram, 1997
11. Holzapfel, Deceillat F. et all – Sinusites nosocomiales en reanimation-Lettre inf 1995, 18;655-659.
12. Westergren V, Lundbhed L et all – Ventilator associated sinusitis: antroscopic findings and bacteriology when excluding contaminantes Otolaryngol 1998; 118, 574-580.
13. J. M. Klossek et all – Les sinusites et rhinosinusites – Ed. Masson, Paris 2000
14. Poole MD – A focus on acute sinusitis in adults: changes in disease management – Am J. Med 1999; 106(suppl); 538-547.
15. Ingels K.- Effects of viral and bacterial infection on nasal and sinus mucosa – Heta Otolaryngol 1996; 116, 316-321.
16. Van Cauwenberge P, Ingels K et all – The microbiology of acute and chronic sinusitis and otits media – a review – Am Acta Otolaryngol 1993; 250; 53-56

Scanned with OKEN Scanner

17. Mygind H – Effects of corticosteroid therapy in non-allergic rhinosinusitis – Acta Otolaryngol 1996; 116, 164-166.

18. Lanza DC, Kennedy DW – Endoscopically guided cultures in chronic sinusitis – Am J. Rhinol 1998; 12, 233-241.

19. Lund V.J. et all – International Consensus Report in diagnosis and management of Alergic Rhinitis 1994; 49 (supply), 1-34.

20. Andrew S Jones, David Phillips, Frans Hilgers – Diseases of the Head&Neck, Nose&Throat – Arnold1998

21. Linden BE, Aguillar EA, Allen SJ. –Sinusitis in the nasotracheally intubated patients – Arch Otolaryngol Head and Neck Surg 1988; 114; 860-861.

22. Freche Ch. Fontanel JP, Peynegre R - La polypose nasosinusienne, Societe francaise de ORL et CCF, Paris , 2000.

23. Lanza DC, Kennedy DW - Adult rhinosinusitis defined, Otolaryngol. HNS, 1997, S1-7, 117

24. Ponikau J, Kern E, Sherris DA- Eosinophilic mucin rhinosinusitis –Laryngoscope111(9), 1670-2

Scanned with OKEN Scanner

Scanned with OKEN Scanner

CAPITOLUL 7

Inflamația alergică rinosinuzală

Dr. Violeta PERLEA, Dr. Sorin PERLEA

7.1. Rinitele alergice şi nonalergice*

7.1.1. Introducere

Deşi sunt considerate boli comune, rinitele asociază o importantă (co)morbiditate şi o alterare a calității vieții similară celei determinate de astmul bronşic persistent (1, 2, 3). Studiile epidemiologice evidențiază o creştere a prevalenței rinitelor alergice (prevalență cumulativă de 16-20%) în ultimii 20-30 ani, probabil datorită modificărilor factorilor de mediu (4).

Costurile directe (medicație, servicii medicale şi paramedicale) şi cele indirecte (scăderea productivității muncii, restricționarea activității, absenteismul şcolar) impuse de rinite sunt foarte mari (1, 5), factor de ordin economic sugerând, suplimentar, focalizarea atenției asupra acestor boli, aparent banale.

Ultimele decenii au adus progrese importante, atât în descifrarea mecanismelor fiziopatologice, cât şi în abordarea clinică şi terapeutică a rinitelor. A devenit evident faptul că rinitelele sunt boli complexe, cu mecanisme fiziopatologice redundante şi autoamplificatoare (6). Noi orizonturi terapeutice (antileucotriene, anticorpi monoclonali anti IgE, anticitokine) sau reevaluarea unor metode clasice de tratament (imunoterapia specifică cu alergene) se adaugă terapiei de fond antiinflamatoare şi antihistaminice. Chirurgia corectivă sau paleativă, cu tehnici moderne de abordare, este utilă în unele cazuri selecționate.

Întrucât rinitele alergice şi, mai nou, nonalergice sunt considerate factori de risc pentru astmul bronşic (1), strategia ideală de tratament trebuie să abordeze atât tractul respirator superior, cât şi pe cel inferior, în termeni de eficacitate şi siguranță.

Dezvoltarea unor ghiduri clinice de diagnostic şi tratament, plecând de la medicina bazată pe dovezi, va fi cu siguranță utilă practicienilor. Probabil că depăşirea dificultăților legate de implementarea acestor ghiduri şi, eventual, publicarea unor versiuni concise, vor creşte calitatea actului medical, atât la nivelul asistenței medicale primare, cât şi la nivelul celei secundare.

---

* sin. nealergice (NR)

7.1.2. Clasificare

Rinitele, definite ca boli inflamatorii ale mucoasei care tapetează cavitatea nazală (4, 5, 6), sunt caracterizate de unul sau mai multe din următoarele simptome: obstrucție nazală, rinoree, strănut, prurit nazal, hiposmie.

Ghidurile curente subliniază importanța unui diagnostic cât mai exact la pacienții care prezintă simptome de rinită. În plus, mai multe cauze pot coexista în același timp, necesitând o abordare separată.

Tabelul 7-1 prezintă o clasificare didactică a rinitelor, dezvoltare a clasificării practice, în rinite infecțioase, alergice și de altă etiologie.

Tabelul 7.1

Clasificarea rinitelor (adaptat după ARIA)

<table>
<tr><td rowspan="2">Infecțioase
- virale
- bacteriene
- alți agenți infecțioși</td><td>Induse medicamentos
- aspirină
- altele</td></tr>
<tr><td>Hormonale</td></tr>
<tr><td>Alergice
- intermitente
- persistente</td><td rowspan="2">Alte cauze
- NARES
- iritanți
- alimente
- emoționale
- atrofia mucoasei
- reflux gastro-esofagian</td></tr>
<tr><td>Ocupaționale (alergice/nonalergice)
- intermitente
- persisitente</td></tr>
<tr><td colspan="2">Idiopatice</td></tr>
</table>

Rinitele infecțioase

Rinitele (rinosinuzitele) acute sunt cel mai frecvent de natură virală *(rhinovirus,* virus sincițial respirator, *influenza, parainfluenza)* (4, 5).

Rinitele bacteriene acute pot apare de novo sau complică o rinită virală: 0,5-2% dintre acestea progresează către o suprainfecție bacteriană *(Streptococcus pneumoniae* 20-35%, *Haemophilus influenzae* 6-26%, *Moraxella catharalis, Staphylococcus aureus)* (5). Aceleași bacterii sunt implicate în rinosinuzitele cronice sau determină exacerbări ale acestora. Multe alte bacterii al căror rol nu este pe deplin elucidat, precum și fungi *(Aspergillus, Alternaria, Bipolaris, Curvularia)* au fost identificați în titru înalt în aspiratele sinusale (1).

Mai rar, mucoasa rinosinusală este colonizată de *Mycobacterium tuberculosis, Mycobacterium leprae, Klebsiella rhinoscleromatis, Treponema pallidum,* protozoare *(Leishmania donovanii)* sau paraziți *(Chrysomia).*

Scanned with OKEN Scanner

Atât pacienții cu rinite alergice, cât și cei cu rinite infecțioase, dezvoltă simptome nazale similare, reflectând modalități limitate de răspuns ale mucoasei nazale la agresiuni externe (8, 9).

Pledează pentru etiologia infecțioasă contextul epidemiologic, evoluția autolimitată dacă nu intervine o suprainfecție bacteriană (în general, sub 2 săptămâni), lipsa pruritului și a istoricului familial/personal de boli atopice (7). Uneori edemul mucoasei nazale poate fi atât de important încât determină ocluzia ostium-urilor sinusale, blocarea drenajului acestora și apariția durerii sinusale (8). Rinoreea, inițial clară, seroasă, devine mucoasă prin prezența de microorganisme, leucocite și epitelii descuamate. Febra poate acompania sau nu fenomenele locale.

O reală și dificilă problemă diagnostică o constituie exacerbarea simptomelor de rinită, cu predominanța rinoreei, la pacienți cunoscuți cu rinită alergică; cel mai frecvent intră în discuție o nouă sensibilizare sau o infecție acută (4). Dacă anamneza și examenul fizic nu sunt suficiente pentru definirea unui diagnostic, se indică efectuarea unui frotiu nazal; prezența celulelor granulocite neutrofile sugerează infecția bacteriană.

Anomaliile ciliare (congenitale sau dobândite), imunodeficiențele (primare sau secundare), traumatismele cranio-faciale predispun la o patologie infecțioasă (9).

Rinitele alergice

Rinitele alergice reprezintă un răspuns clinic al mucoasei nazale, mediat IgE, la un alergen din mediu (6). Clasificarea tradițională în rinite alergice sezoniere, perene și ocupaționale, deși încă utilă din punct de vedere clinic și al abordării literaturii de specialitate, este susceptibilă la câteva critici:

- există zone geografice unde mucegaiurile și polenurile sunt alergene perene (10, 11)
- alergia perenă nu se manifestă tot timpul anului (4)
- majoritatea pacienților prezintă multiple sensibilizări și au simptome tot timpul anului; o parte dintre aceștia au și exacerbări sezoniere (12)
- mulți pacienți sunt sensibilizați atât la polenuri, cât și la mucegaiuri; există dificultăți în definirea sezonului de polen (1)
- dozele joase de alergen determină la nivelul mucoasei nazale un efect de *priming* și o inflamație minimă persistentă, așa încât simptomele nu se corelează strict cu sezonul de polenizare (13).

Este preferată actual clasificarea rinitelor în intermitente și persistente (1), fiecare dintre acestea putând fi ușoară sau moderat/severă (tabelul 7-2). Practic, un diagnostic clinic complet ar putea fi enunțat astfel: rinită alergică persistentă, prin sensibilizare la acarieni și epitelii animale, formă clinică moderată.

Scanned with OKEN Scanner

Tabelul 7.2

Clasificarea rinitelor alergice

Intermitente, cu simptome prezente: - mai puțin de 4 zile/săptămînă - mai puțin de 4 săptămâni	Persistente, cu simptome prezente: - mai mult de 4 zile/săptămână - mai mult de 4 săptămâni
Ușoare, dacă nu asociază: - tulburări ale somnului - perturbarea activităților cotidiene, *hobby*-uri, sport - perturbarea activităților școlare, a muncii - simptome deranjante	
Moderate/severe, dacă apar: - tulburări ale somnului - perturbarea activităților cotidiene, *hobby*-uri, sport - perturbarea activităților școlare, a muncii - simptome deranjante	

Rinitele ocupaționale

Dintre bolile ocupaționale respiratorii, astmul este „cap de serie", probabil datorită potențialului evolutiv sever. Totuși, rinitele ocupaționale determină simptome suficient de semnificative, încât să necesite un diagnostic și tratament adecvat.

Rinitele ocupaționale sunt afecțiuni comune, cu incidență necunoscută, frecvent subdiagnosticate (14, 15); apar fie asociate cu astmul bronșic, fie ca entități izolate. Se pare că acest tip de rinită nu este factor de risc pentru dezvoltarea astmului ocupațional (16, 17).

Rinitele ocupaționale sunt definite ca episoade de strănut, rinoree, obstrucție nazală, corelate cu expunerea la locul de muncă. Uneori simptomele au debut întârziat, seara, datorită exprimării numai a fazei tardive. Acuzele se ameliorează sau dispar în weekend sau în vacanțe; expunerea cronică poate necesita câteva zile până la revenirea completă (14, 16).

Mecanismele de producere sunt iritative sau imune. Substanțele cu greutate moleculară mică întâlnite frecvent în mediul profesional nu au dimensiuni suficient de mari pentru a declanșa un răspuns imunologic, dar sunt excelente haptene; ele se combină cu proteinele tisulare (precum albumina din tractul respirator), formând conjugate haptenă-proteină care funcționează ca imunogene potente (16).

Bardana propune următoarea clasificare a acestui tip de rinită (18):

- anodină: apare la persoane cu un înalt simț olfactiv, care dezvoltă rinită chiar la substanțe comune din mediu (parfumuri, detergenți)

Scanned with OKEN Scanner

- iritativă: mucoasa nazală prezintă o inflamație nespecifică la stimuli nonimuni/nonalergici; expunerea la fumul de țigară, formalină, capsicină eliberează substanța P, neuropeptidă care induce un răspuns inflamator neurogenic; acest tip de rinită apare la cei care lucrează cu talc, vopsele, pulberi de gudroane
- corozivă: expunerea la concentrații înalte de gaze solubile (clor, amoniac) determină inflamație nazală, eroziuni și ulcerații care pot compromite definitiv funcțiile fiziologice ale nasului, cum este olfacția
- imunologică, în general prin mecanism mediat IgE.

Agenții care pot determina rinite ocupaționale (5, 9, 14), sunt:

- acarienii de stocaj: *Lepidoglyphus destructor, Tyrophagus putrescentiae*
- anhidrida trimelitică, plastifiant care funcționează ca haptenă, putând declanșa simptome prin mecanism mediat IgE, dar și iritativ
- diizocianații, înalt reactivi, utilizați în turnătorii, la obținerea spumei poliuretanice și a *spray*-urilor colorante, induc rinită prin mecanism iritativ, rar mediat IgE
- guar, gumă folosită ca agent de gelificare/îngroșare în industria alimentară sau ca agent de fixare a vopselei în textura covoarelor
- latex: produce rinită la personalul medical/auxiliar care folosește echipament de protecție; este un alergen aeropurtat
- psyllium, component al unor laxative de volum, determină simptome la muncitorii din fabricile producătoare de laxative sau la asistentele medicale care distribuie aceste medicamente
- pulberile de cedru roșu sau de mahon sunt agenți etiologici în cazul muncitorilor care se ocupă de tăierea sau prelucrarea acestor esențe tari
- șoarecii de laborator sunt animalele care sensibilzează cel mai frecvent personalul de laborator, prin alergene eliminate prin urină.

Sunt considerate persoane cu risc: blănarii, brutarii, crescătorii de animale.

Diagnosticul se bazează pe anamneză și pe examenul fizic, completate cu vizita medicului la locul de muncă incriminat, cu testarea cutanată alergologică sau explorare *in vitro* (RAST) și pe testul de provocare nazală specifică.

Anamneza stabilește, pe de o parte, o eventuală corelație între simptome și expunerea profesională și, pe de altă parte, între scoaterea din mediu și ameliorarea simptomelor. Diagnosticul poate fi îngreunat datorită formelor clinice care se manifestă strict prin faza simptomatică tardivă.

Examenul fizic în perioada activă constată cornete nazale edematiate cu creșterea secrețiilor.

Vizita la locul de muncă aduce informații prețioase, întrucât permite observarea pacientului în timpul desfășurării activităților de rutină și consultarea unor documente referitoare la substanțele/produsele utilizate în procesul productiv, precum și la efectul acestora asupra stării de sănătate.

Dacă rinita este produsă printr-un mecanism mediat IgE, se practică testare cutanată alergologică prin metoda prick sau evidențiere serologică a anticorpilor IgE specifici, prin metoda RAST.

Scanned with OKEN Scanner

Testul de provocare nazală poate fi natural (la locul de muncă) sau controlat, în laborator. O tehnică simplă (dar nestandardizată), folosită frecvent în Europa, constă în impregnarea unei bucăți de vată cu agentul suspectat și aplicarea direct pe mucoasa nazală (sau aplicarea unei soluții apoase printr-o seringă). Ulterior se examinează cavitatea nazală și se monitorizează simptomele pacientului; răspunsul este cuantificat printr-un scor de simptome sau prin rinomanometrie (rinometrie) acustică (19).

Tratamentul rinitelor ocupaționale constă din:

- prevenție: *screening*-ul solicitanților pentru locul de muncă unde există o posibilă/probabilă condiție de sensibilizare; anamneza și testarea cutanată alergologică pot exclude pacienții atopici
- măsuri de control al mediului (14): în unele cazuri este suficientă creșterea ventilației; alte cazuri necesită o abordare mult mai complexă, exempul clasic constând în măsurile speciale aplicate pentru limitarea contactului cu enzima extrasă din *Bacillus subtilis,* care se adaugă detergenților casnici; aceste măsuri constau în „închiderea" unor operațiuni efectuate anterior deschis, automatizarea operațiilor manuale, folosirea unor costume de protecție care includ mănuși, mască cu filtre sau chiar a unor costume de tip spațial în caz de expunere masivă
- farmacoterapia este similară altor forme de rinită; tratamentul antihistaminic, de preferință cu antihistaminice din clasa II (pentru a fi păstrată vigilența la locul de muncă) poate fi utilizat și profilactic, anterior expunerii; tratamentul topic utilizează antihistaminice, decongestive, stabilizatori mastocitari, antiinflamatoare nesteroidiene, soluții saline sau glucocorticosteroizi; agenții anticolinergici sunt utili pacienților cu drenaj anterior/posterior; imunoterapia specifică cu alergene nu este indicată (pe de o parte, nu toate rinitele sunt real alergice, pe de alta, nu există extracte standardizate de alergene ocupaționale).

Rinitele induse medicamentos

O gamă variată de medicamente poate determina simptome nazale, în special antiinflamatoarele nesteroidiene și medicația de uz cardiologic:

- aspirina, dar și alte antiinflamatoare nesteroidiene; intoleranța la aspirină asociază, pe lângă rinită, eozinofilie nazală, polipoză, sinuzită, astm bronșic nealergic (6)
- rezerpina, guanetidina, α metildopa, fentolamina, prazosin, inhibitori ai enzimei de conversie a angiotensinei (4, 5, 9)
- α blocante topice pentru uz ocular (20)
- clorpromazină
- contraceptive.

Scanned with OKEN Scanner

Rhinitis medicamentosa

Termenul de *rhinitis medicamentosa* este introdus în 1946, după ce Kully (21) raportase faptul că folosirea îndelungată a decongestivelor topice nazale care conţin efedrină determină un fenomen de *rebound,* manifestat clinic prin obstrucţie nazală şi creşterea toleranţei la produsul farmacologic. Pacientul devine progresiv dependent de medicament, necesită doze adiţionale şi se crează astfel un cerc vicios.

Iniţial, termenul nu a fost restricţionat la sindromul indus de vasoconstrictoare, ci includea ca agenţi etiologici şi antidepresive, antipsihotice, contraceptive orale, antihipertensive. În concepţia actuală, *rhinitis medicamentosa* este rinita produsă exclusiv de abuzul de decongestive locale.

Eliberarea fără prescripţie medicală a vasoconstrictoarelor topice moderne a determinat creşterea spectaculoasă a vânzărilor acestora, dar şi a numărului pacienţilor cu *rhinitis medicamentosa* (22). O altă consecinţă constă în îngreunarea diagnosticului diferenţial cu rinita vasomotorie în care predomină obstrucţia. De aceea, este important ca pacientul care se prezintă cu obstrucţie nazală să fie chestionat asupra folosirii decongestivelor topice.

Atât aminele simpatomimetice, cât şi imidazolii sunt decongestive puternice; vasele de capacitanţă responsabile pentru congestia mucoasă sunt reglate prin α 1 şi α 2 receptori. Aminele acţionează pe α receptorii din mucoasa nazală, producând o stimulare indirectă a acestora, *via* eliberare presinaptică de noradrenalină. Imidazolii sunt α_2 agonişti care stimulează direct receptorii, prin similitudine cu noradrenalina.

Toate vasoconstrictoarele topice produc rinită prin mecanisme încă neelucidate. Au fost postulate câteva teorii fiziopatologice:

- Baldwin susţine că vasodilataţia secundară se produce datorită faptului că aminele au activitate atât pe α, cât şi pe β receptori, iar efectul β îl poate depăşi pe cel α (22)
- dereglarea mecanismelor vasopresoare datorită abuzului de efedrină
- hiperemia reactivă determină hipoxie tisulară şi vasodilataţie
- utilizarea îndelungată a agoniştilor de α_2 receptori poate stimula *feedback*-ul negativ presinaptic, rezultând scăderea eliberării noradrenalinei endogene
- activarea tonusului vasomotor cu creşterea activităţii parasimpatice, a permeabilităţii vasculare şi a edemului; s-a identificat creşterea activităţii colinesterazei în nervii colinergici din jurul vaselor, fenomen interpretat drept activitate parasimpatică (23)
- agravare prin prezenţa conservantului benzalkonium chlorid.

Benzalkonium chlorid* este o sare de amoniu cu efect bactericid, prin alterarea peretelui celular al microorganismelor (4). Este folosit drept conservant în multe formule topice pentru ochi, nas, urechi, bronhii.

---

* sin. clorura de benzalconiu

Scanned with OKEN Scanner

Dincolo de acțiunile benefice, benzalkonium chlorid produce alterări funcționale sau organice la nivelul organelor tratate. Adăugarea sa la soluțiile de nebulizare pentru inhalare a fost abandonată datorită efectului brohoconstrictor. Expunerea epiteliului cornean la o concentrație de 0,01% timp de 2 minute produce leziuni corneene prin distrucție celulară. În plus, s-au raportat cazuri de alergie de contact la pacienții cu otită cronică externă.

Studii *in vitro*, utilizând concentrații uzuale de 100-200 mg/l, au demonstrat faptul că benzalkonium chlorid este ciliotoxic și scade funcțiile chemotactice și fagocitare ale granulocitelor (23). Nu sunt precizate clar efectele asupra transportului mucociliar (rezultate discordante), dar studii recente demonstrează afectarea acestui mecanism (24). Studiile *in vivo* pledează pentru rolul cel puțin agravant al benzalkoniumului chlorid în *rhinitis medicamentosa.*

Voluntari sănătoși au fost supuși administrării de oxymetazolin care conținea benzalkonium chlorid timp de 30 zile, inducându-se în acest mod o rinită obstructivă. Întreruperea medicației pentru 2 zile duce la diminuarea până la dispariție a edemului, cu persistența unei hiperreactivități nazale.

Un alt studiu (25), efectuat pe voluntari sănătoși, timp de 30 zile, cuprinde 2 grupe de pacienți; uneia i se instituie un tratament cu oxymetazolin care conține benzalkonium chlorid, iar celeilalte numai decongestivul topic. Ambele grupe de pacienți au dezvoltat o congestie de *rebound,* dar aceasta a fost mai puțin marcată la grupa celor care nu au utilizat benzalkonium chlorid. Repetarea experimentului după 3 luni, dar pe un interval de numai 10 zile, a determinat obstrucție numai în grupa pacienților tratați cu oxymetazolin și benzalkonium chlorid (pentru cuantificarea răspunsului s-au folosit scoruri de simptome și evaluarea edemului prin rinostereometrie).

Administrarea dublu-orb *placebo*-controlată numai a benzalkoniumului chlorid induce edem al mucoasei nazale la pacienții sănătoși.

Toate aceste studii demonstrează că asocierea vasoconstrictorului topic cu benzalkonium chlorid agravează rinita.

Tratamentul este etiologic și constă în întreruperea decongestivului topic pentru a permite refacerea mucoasei nazale agresate. În plus, se tratează eventuala boală nazală subiacentă.

Sevrajul brusc poate produce o obstrucție nazală marcată, foarte neplăcută și greu de tolerat de către pacient. Atitudinea pacientultui în primele zile este crucială (9), necesitând un efort suplimentar din partea medicului pentru a-l motiva în urmarea unei conduite terapeutice corecte care ar conduce la recuperare rapidă și completă. Pacienții prezintă recăderi frecvente prin reluarea tratamentului decongestiv.

Tratamentul cel mai eficient este cel care utilizează o combinație de glucocorticosteroid inhalator cu glucocorticosteroid oral (1, 4, 9). Administrarea numai a glucocorticoterapiei nazale reduce rapid (4-7 zile) simptomele, numai dacă decongestivul este strict eliminat. În general este suficientă o cură de 6 săptămâni pentru refacerea mucoasei nazale. Studiile au arătat o persistență

Scanned with OKEN Scanner

timp de circa 6 luni a hiperreactivității nazale, dar cu dispariția toleranței și reinstalarea răspunsului normal la decongestiv. Dacă există o patologie nazală care impune tratament glucocorticosteroid topic, acesta se continuă conform standardelor.

Alte scheme de tratament includ antihistaminice și decongestive sistemice, turbinectomie, injectarea în cornetul inferior a unui glucocorticosteroid, eventual cu durată lungă de acțiune. Abordarea terapeutică modernă contraindică această ultimă tehnică, deoarece s-au citat cazuri de cecitate prin microembolii cu cristale din suspensia de glucocorticosteroid (4).

Pacienții care au avut *rhinitis medicamentosa* dezvoltă mai rapid un nou episod la reluarea medicației și trebuie sfătuiți să limiteze uzul decongestivului la câteva zile (23).

Rinita hormonală

Dezechilibrul dintre nivelurile de estrogeni și progesteron determină manifestări nazale în timpul ciclului menstrual, pubertății, sarcinii, *status*-ului postmenopauzal (1). Rinita din sarcină apare de obicei în trimestrul II, este persistentă și dispare rapid după naștere; similar astmului bronșic, rinita preexistentă sarcinii poate stagna, se poate ameliora sau deteriora în timpul sarcinii.

Hipotiroidia și acromegalia sunt cauze de rinită persistentă (4, 6, 9).

Rinitele nonalergice noninfecțioase

Circa 40% din populația generală prezintă simptomatologie de rinită; doar 15-20% dintre indivizi sunt atopici, rezultând un procent de 50 al rinitelor nonalergice. Studii efectuate în clinicile de alergologie/otorinolaringologie indică prezența testelor cutanate alergologice negative la 28-60% dintre pacienți (26). Rinitele nonalergice sunt sindroame heterogene cu manifestări variabile, care apar de obicei după vârsta de 40 de ani. Simptomele sunt sporadice sau persistente, nu au corelație sezonieră evidentă și/sau afectare oculară. Sunt prezente frecvent cefaleea și drenajul posterior al secrețiilor nazale. Dacă rinitele alergice răspund în general bine la tratament, rinitele nonalergice ridică deseori probleme terapeutice și există un control suboptimal al lor (4, 26, 27).

Defectele anatomice pot contibui la accentuarea simptomelor (deviație septală, *concha bullosa).*

Principalele diagnostice diferențiale sunt rinitele alergice persistente și cele din cadrul unor boli sistemice (granulomatoza Wegener) sau a patologiei tumorale maligne a nasului, sinusurilor paranazale, nazofaringelui, unde nu rareori primul diagnostic este cel de rinită persistentă. La copil, obstrucția unilaterală poate fi determinată de un corp străin sau de atrezie choanală congenitală.

a. Rinita idiopatică

Mai multe terminologii sunt propuse pentru a descrie această entitate: rinită nonalergică noninfecțioasă, rinită nonalergică noneozinofilică și, în sfârșit, mult

Scanned with OKEN Scanner

utilizatul termen de rinită vasomotorie, de departe „cap de serie". Optăm pentru denumirea de rinită idiopatică (1, 4, 6), termenul „vasomotor" implicând existența unei dezordini vasculare sau neuronale a mucoasei nazale, fapt nedovedit până în prezent.

Rinita idiopatică este cea mai frecventă rinită nonalergică a adultului de vârstă medie/înaintată, poate datorită modificărilor nazale fiziologice care apar la această vârstă (explicând în special rinoreea) (1, 28). Rinita idiopatică este mai degrabă un sindrom, până la apariția unor criterii specifice de diagnostic pozitiv (26) și, în general, este un diagnostic de excludere, nu rareori dificil (pacienți cu rinită alergică în prima parte a vieții pot dezvolta tardiv rinită idiopatică). Boala are o evoluție de lungă durată, capricioasă și severă.

Manifestările clinice sunt dominate de obicei de un singur simptom, fie obstrucție nazală (cel mai frecvent), fie strănut, fie rinoree; nu s-a identificat un factor declanșator specific, dar simptomele sunt precipitate de o serie de stimuli nespecifici: fum de țigară, mirosuri tari, parfum, alcool, aer rece, mâncăruri condimentate (4). Rar există și o implicare oculară (lăcrimat).

Fiziopatologia acestui sindrom heterogen este neclară (27):

- dezechilibrul sistemului nervos autonom în favoarea parasimpaticului
- afectarea rezistenței nazale la flux (creștere exagerată a acesteia prin exerciții izometrice și testul presor la rece)
- creșterea producției de VIP *(Vasoactive Intestinal Peptide),* care acționează ca vasodilatator
- scăderea producției de NEP *(Neutral Endopeptidase),* enzimă majoră implicată în metabolizarea neuropeptidelor nociceptive, cu rol permisiv asupra inflamației neurogene (26).

Studii efectuate asupra structurii mucoasei nazale și a secreției acesteia, nu au găsit diferențe față de subiecții de control, raportat la *marker*-ii celulari sau biochimici ai inflamației; în rarele cazuri cu infiltrare mastocitară (mastocitoză nazală), frigul poate determina o degranulare neimună a acestora (6, 26).

Imbalanța autonomă, hiperreactivitatea nazală exagerată, efectul vârstei asupra mucoasei nazale fac ca tratamentul rinitei idiopatice să fie dificil; pacientul trebuie avertizat asupra acestui fapt. Răspunsul terapeutic este mult mai slab decât în cazul rinitelor alergice.

Pacienții la care predomină strănutul beneficiază de antihistaminice sistemice sau topice nazale și de glucocorticosteroizi topici; cei la care rinoreea este intensă au indicație de ipratropium bromid, iar cei cu obstrucție nazală (edem, hiperplazie mucoasă, anomalii structurale) nu răspund la antihistaminice și, uneori, nici la glucocorticosteroizi topici sau vasoconstrictoare (1, 27).

În cazurile refractare se pot face aplicații locale de capsaicină, neurotoxină activă extrasă din ardeiul roșu, care produce o depleție de neuropepetide și degenerarea fibrelor nervoase C din mucoasă.

Tratamentul chirurgical în caz de congestie marcată (turbinectomie, septoplastie, rizotomie) aduce mici beneficii.

Scanned with OKEN Scanner

b. Rinitele nonalergice eozinofilice

Aceste rinite perene, care nu pot fi puse în corelație cu alergene declanșatoare și care asociază teste cutanate alergologice și teste RAST negative, prezintă la citologia nazală un infiltrat eozinofilic de grade variate (4). Titulatura susmenționată denotă faptul că eozinofilul este mai mult decât un marker, având un rol central în fiziopatologia rinitelor, atât alergice, cât și nonalergice (6).

Au fost descrise două entități aparținând acestei categorii: NARES *(Nonallergic Rhinitis with Eosinophilia Syndrome)* și BENARES *(Blood Eosinophilia Nonallergic Rhinitis with Eosinophilia Syndrome)*. Această delimitare nu oferă avantaje fiziopatologice sau terapeutice, dar prezența eozinofiliei sanguine (în medie 957/mmc) poate fi indiciul unei dezordini sistemice mai accentuate (6). Într-un studiu efectuat pe 78 de pacienți consecutivi cu rinită nonalergică, 33% aveau NARES și 4% BENARES (29).

Între rinitele nonalergice, NARES este întâlnit al doilea ca frecvență, după rinita idiopatică (4, 6, 9). Sindromul este o boală a adultului, debutează de obicei după vârsta de 30 de ani, fiind întâlnit la 13-33% dintre adulții cu rinită nonalergică (29). Clinic, simptomatologia pare a fi mai intensă decât a rinitei alergice și/sau a altor rinite nonalergice; boala se manifestă prin atacuri paroxistice de strănut, rinoree seroasă profuză, prurit nazal, asociate frecvent cu anosmie.

Aceste fenomene pot apare izolat sau se asociază cu astm non IgE mediat, intoleranță la aspirină și polipoză nazală (4, 5 ,6, 9).

Diagnosticul este histologic: citologia nazală arată o infiltrare eozinofilică (>20%), asociată frecvent cu bazofile (mastocite). De menționat că eozinofilia nazală nu este patognomonică pentru NARES, ea fiind întâlnită și în sinuzitele fungice, precum și în sindromul Churg-Strauss.

Fiziopatologia acestor sindroame nu este încă suficient conturată (29, 30), dar este dominată de prezența și activitatea eozinofilelor care contribuie la disfuncția epitelială nazală prin mediatorii toxici eliberați din granule: proteină bazică majoră, proteină cationică eozinofilică, peroxidază (26). Aceştia induc alterarea epiteliului nazal și scăderea clearance-ului muco-ciliar, predispunând la infecții recurente, care, la rândul lor promovează dezvoltarea polipozei nazale. Atât celulele epiteliale, cât și fibroblaștii produc GM-CSF *(Granulocyte-Macrophage Colony Stimulating Factor),* chemoatractant pentru eozinofile care, la rândul lor produc, autocrin, GM-CSF, creându-se un *feedback* pozitiv care amplifică infiltrarea celulară, în care sunt implicate și up-reglarea unor molecule de adeziune, precum P-selectină, VCAM1 *(Vascular Cell Adhesion Molecule*-1) și producția de chemokine (RANTES, eotaxină) (29). Limfocitele Th2 promovează producția de eozinofile, precum și secreția de interleukine IL3, IL5 și GM-CSF; IL5 induce diferențierea, activarea și maturarea eozinofilelor (31).

Eozinofilia nazală este considerată element prognostic pozitiv pentru:

- un debut tardiv al simptomatologiei nazale
- dezvoltarea polipozei nazale (1/3 din cazuri, spre deosebire de rinitele alergice și rinitele persistente noneozinofilice care dezvoltă polipoză

Scanned with OKEN Scanner

în doar 10% din cazuri), sinuzitei hiperplastice, astmului bronşic intrinsec, intoleranţei la aspirină

- un răspuns favorabil la glucocorticoterapia inhalatorie (6).

Terapia de elecţie a acestui sindrom este glucocorticoterapia topică; aceasta determină şi regresia eventualei polipoze nazale asociate. Infiltrarea eozinofilică severă (întâlnită frecvent în intoleranţa la aspirină) necesită folosirea glucocorticoterapiei orale în regim intermitent pentru a controla simptomele.

c. Rinita atrofică primară

Este rezultatul unei atrofii progresive a mucoasei nazale şi a structurilor osoase subiacente, apărută în general la pacientul vârstnic (29). Etiologia a fost atribuită infecţiei cu *Klebsiella ozaenae,* dar infecţia poate fi secundară şi nu un mecanism patogenic primar (4). Boala se manifestă prin obstrucţie nazală, hiposmie, ozenă, cruste intranazale abundente. Cavităţile nazale sunt lărgite, iar porţiuni din epiteliul nazal prezintă metaplazie scuamoasă (26). Pacienţii asociază frecvent sinuzită şi cefalee. Cu toată obstrucţia prezentă, studiile de rinomanometrie nu indică o creştere a rezistenţei la flux.

Această entitate trebuie diferenţiată de atrofia apărută secundar bolilor granulomatoase, traumatismelor şi chirurgiei nazale extinse.

Refluxul gastroesofagian poate determina rinită în special la copii.

Factorii emoţionali: Stress-ul pozitiv sau negativ, precum şi actul sexual determină simptome nazale, probabil printr-un mecanism reflex autonom (1, 4).

Alte cauze. Diferiţi factori fizici şi chimici pot provoca un răspuns nazal care mimează o rinită; ca entităţi distincte sunt descrise „nasul schiorului" şi „rinita gustatorie" (30), aceasta din urmă fiind produsă de ingestia alimentelor fierbinţi şi condimentate.

Alimentele produc foarte rar rinită izolată prin mecanism mediat IgE (4); cel mai frecvent rinita astfel apărută este o coafectare în cadrul anafilaxiei induse alimentar. Unele alimente şi băuturi alcoolice pot determina rinită printr-un mecanism necunoscut. Alimente precum ardeiul roşu produc rinoree prin eliberarea de tahikinine şi neuropeptide din fibrele nervoase nazale (1, 26).

7.1.3.Epidemiologie şi genetică

Deşi sunt boli frecvente, cu o prevalenţă în creştere, nu există încă suficiente date epidemiologice despre rinitele alergice (1), principalul obstacol constituindu-l absenţa unor metode validate şi bine standardizate de studiu (6).

Până de curând, majoritatea informaţiilor epidemiologice erau dominant legate de rinitele alergice sezoniere (4, 32), un model mai potrivit de studiu

Scanned with OKEN Scanner

(boală alergică tipică, relație cauzală certă între expunere și simptome, anamneză intens sugestivă, diagnostic ușor de confirmat prin testare cutanată alergologică, expunere similară pentru pacienții din aceeași arie geografică, cuantificare a expunerii prin numărarea particulelor de polen).

În ultimii 12 ani, publicarea rezultatelor unor studii naționale și internaționale *(European Community Respiratory Health Survey, International Study of Asthma and Allergies in Children, National Health and Nutritional Examination, Swiss Study on Air Pollution and Lung Diseases in Adults, Swiss Study on Childhood Allergy and Respiratory Symptoms with Respect to Air Pollution, Climate and Pollen)* a permis creșterea semnificativă a datelor despre prevalența rinitelor și a factorilor lor de risc.

În copilărie, rinita alergică afectează de două ori mai frecvent băieții decât fetele, diferență care se șterge la adolescență (5).

Prevalența rinitelor alergice sezoniere variază între 1-40%, iar cea a rinitelelor alergice perene între 1-18%, cu o rată cumulativă de circa 20% (4).

42% dintre copii sub 6 ani poartă diagnosticul de rinită (33). Vârsta medie de debut a rinitelelor alergice perene și a rinitelor alergice sezoniere este de 9,1, respectiv 10,6 ani. 50-70% dintre pacienții cu rinită cronică perenă nu au etiologie alergică (26).

Prevalența rinitelor ocupaționale este de 5-15% (4).

Factorii de risc care afectează epidemiologia rinitelor alergice pot interveni oricând în cursul vieții. Ei sunt reprezentați de:

a. poluare

Rinitele alergice sunt de 2 ori mai frecvente în zonele urbane decât în cele rurale, deși distribuția polenului este egală (4). Poluanții atmosferici (ozon, ploi acide, gaze de eșapament Diesel) acționează ca *trigger-i* ai rinitelor și cresc potența alergenică a polenurilor (34). Particulele Diesel induc un răspuns inflamator tip Th2, dar există încă puține date despre rolul lor în inducția rinitei/astmului (1).

Expunerea pre și postnatală la fumul de țigară crește riscul dezvoltării atopiei; în absența unor studii longitudinale, este dificil de apreciat dacă fumatul activ este un factor determinant al rinitei sau nu. Fumatul crește sensibilitatea la haptene din mediul ocupațional (35).

b. expunerea la alergene

Expunerea precoce atât la alergenele de exterior (în special polenuri), cât și la cele de interior (acarieni, animale de companie, gândaci de bucătărie) determină sensibilizare și rinită (5, 6). Unele teorii recente estimează că expunerea la alergenele animalelor de companie (câine, pisică) ar avea, din contră, un efect protectiv (5).

c. *status*-ul socio-economic ridicat

Copiii proveniți din familii cu venituri mari și cu un bun nivel educațional sunt mai predispuși la a dezvolta boala (1, 4, 7), având un *status* imun comutat

Scanned with OKEN Scanner

spre fenotipul Th2, care induce sinteza de IgE specifice. Copiii din familiile numeroase, unde infecțiile sunt frecvente, au un sistem imun orientat către răspunsul Th1, ca răspuns la agresiunea virusurilor, bacteriilor, paraziților și dezvoltă mai rar boli atopice. Această teorie a comutării imune (denumită „igienistă") este totuși simplificatoare, mulți alți factori complicând relația infecție/ alergie (36).

O ipoteză recent lansată consideră că antigenele bacteriene favorizează răspunsul Th1 printr-o cale CD14 dependentă, iar variante alelice ale genei care codifică expresia acestui receptor influențează diferențierea celulelor T și producția de IgE (1).

d. zona geografică

Prevalența rinitelor alergice variază atât între granițele aceleiași țări, cât și între țări, diferențele fiind dictate de potența diferită a alergenelor și de sezonul de polenizare. *Ambrosia,* considerată cea mai comună cauză de rinită alergică în America de Nord, prezintă o potență a alergenului superioară celei a alergenelor de ierburi sau copaci din Europa (4, 5).

e. grupul etnic

Studii efectuate în Marea Britanie au arătat că populația locală are un risc mai mic de a dezvolta rinită, comparativ cu imigranții din Asia sau Indiile de Vest (37). Deşi factorii genetici contribuie la diferențele rasiale, studii efectuate pe imigranți au demonstrat că factorii de mediu au un rol determinant în dezvoltarea bolilor atopice (4). Imigranții au un debut mai tardiv al bolii alergice (expunere mai tardivă?) şi o creştere a prevalenței rinitelor alergice.

f. factori genetici

Rolul eredității este mic în expresia clinică a atopiei (6). La pacienți monosensibilizați *(Ambrosia)* au fost identificate câteva gene asociate sistemului HLA *(Human Leucocyte Antigen)* clasa II; haplotipul HLA-B7, SC31, DR2 a fost găsit aproape exclusiv la astmatici, în timp ce haplotipul HLA-B8, SC01, DR3 este mai frecvent întâlnit la cei cu rinită (38). Răspunsul mediat IgE la alergenul *Amb a* 5 (extras din *Ambrosia artemisiifolia)* este puternic asociat cu haplotipul HLA-D2/Dw2, iar cel la Der p 1 (extras din *Dermatophagoides pteronyssinus),* cu haplotipul HLA-DR3 (1).

Gene neasociate sistemului HLA şi-au demonstrat legătura cu sensibilizarea la diferite alergene: gena care coordonează expresia lanțului α al TCR *(T Cell Receptor),* cu localizare pe cromozomul 14, este corelată cu *Der p* 1, *Amb a* 5, Fel d 1 (39).

În concluzie, factorii de mediu au un rol dominant în apariția rinitelor alergice. Creşterea prevalenței acestor boli, observată în ultimele decenii, se datorează modificărilor profunde în stilul de viață (inclusiv al modului de alimentare), creşterii expunerii la alergene, iritanți şi poluanți, scăderii infecțiilor, stress-ului.

Scanned with OKEN Scanner

7.1.4. Alergenele şi factorii declanşatori

Alergenele sunt antigene care induc şi exprimă imunoreactivitatea mediată IgE (40). Majoritatea alergenelor au o structură proteică sau glicoproteică, cu o greutate moleculară cuprinsă între 5 kDa (nivel sub care îşi pierd imunogenicitatea) şi 60 kDa (depăşirea acestui nivel împiedică penetrarea prin mucoase şi determină pierderea alergenicităţii). Relativ puţine alergene au structură peptidică şi polizaharidică; aceste alergene sunt antigene incomplete (haptene), iar pentru a deveni imunogene este necesară cuplarea lor cu o moleculă purtătoare *carrier.* Alergenele complete provin din plante, insecte, animale, alimente şi medicamente, iar haptenele, din medicamente şi agenţii ocupaţionali cu greutate moleculară mică (41).

Pe lângă rolul lor în sensibilizare şi în expresia clinică a atopiei, alergenele îndeplinesc şi funcţii biologice importante sau prezintă omologie structurală cu proteine cu funcţie cunoscută. Ele pot fi enzime sau inhibitori enzimatici, proteine reglatorii sau implicate în procesele de transport (1).

Rinitele alergice sunt determinate predominant de către aeroalergene (alergene inhalante). Principalele surse de aeroalergene sunt praful de casă, polenurile, fungii, insectele, animalele domestice şi peridomestice, agenţii ocupaţionali (41).

a. praful de casă

Praful de casă este un amestec compozit de materiale biologice şi particule inerte (tabelul 7-1) (42).

Tabelul 7-1

Principalele alergene conţinute în praful de casă (modificat după 42)

Acarieni	
Domestici	- *Dermatophagoides pteronyssinus* - *Dermatophagoides farinae* - *Euroglyphus maynei* - *Blomia tropicalis*
De stocaj	- *Glycophagus domesticus, Acarus siro ş.a.*
Insecte	
Gândaci	- *Blattella germanica* - *Periplaneta americana* - *Blatta orientalis*
Altele: greieri, purici, molii, musculiţe	
Fungi	
De interior	- *Penicillium* - *Aspergillus* - *Cladosporium*
De exterior	- prin vehiculare

Scanned with OKEN Scanner

Mamifere Pisică - *Felis domesticus* Câine - *Canis familiaris* Iepure - *Oryctolagus cuniculus*
Rozătoare Şoarece - *Mus msculus* Şobolan - *Rattus norvegicus* Altele: porcuşor de Guineea, chincilla
Polenuri - provenite din exterior
Altele: resturi alimentare

Acarienii sunt sursa cea mai importantă de alergene din praful de casă; majoritatea pacienţilor cu astm alergic/rinită alergică sunt sensibilizaţi la acarieni (4). În Europa, acarianul dominant este *Dermatophagoides pteronyssinus* (figura 7-1), iar pe continentul american, *Dermatophagoides farinae.* Aceste artropode microscopice se hrănesc cu epitelii umane descuamate, care se găsesc din abundenţă în saltele, perne, cuverturi, covoare, tapiţerii; creşterea lor este favorizată de căldură şi umiditate (reducerea umidităţii sub 50% îi ucide, explicând absenţa acestora la altitudini de peste 1800 de metri, unde aerul este uscat) (42). Viabilitatea acarienilor este asigurată de fungii *Aspergillus* şi *Penicillium* (41), care furnizează un aport vitaminic şi asigură predigestia enzimatică a scuamelor.

Alergenele sunt conţinute în fecalele acarienilor, iar expunerea majoră se face în timpul nopţii, prin inhalare (nazală, bronşică) şi/sau percutanat. Există 2 vârfuri temporale ale expresiei alergenelor, aprilie-mai şi septembrie-octombrie, aşa încât pacienţii care prezintă simptome tot timpul anului pot prezenta exacerbări ale bolilor respiratorii în aceste perioade.

Acarienii de stocaj *(Glycyphagus domesticus/destructor, Tyrophagus putrescentiae, Acarus siro)* sunt prezenţi în grăunţe şi făină; au importanţă în locuinţele umede şi în habitatul rural, în special la persoanele care lucrează în agricultură (1).



Figura 7-1. Dermatophagoides pteronyssinus

Scanned with OKEN Scanner

b. polenurile

Granulele de polen sunt gameții masculini care asigură reproducerea plantelor cu semințe. Polenurile anemofile (purtate de vânt) reprezintă sursa majoră de alergene (1), datorită distanțelor foarte mari pe care le pot parcurge (până la 200 km). Ele sunt şi cele care determină simptomele cele mai severe. Polenurile entomofile sunt transportate de către insecte, sunt aderente de părți ale corpului acestora şi doar ocazional sensibilizează (1, 41), prin contact direct cu insecta (agricultori, florari).

Distribuția polenurilor variază cu zona geografică (latitudine, altitudine, temperatură, precipitații, curenți de aer) şi tipul de vegetație (5).

Mărimea particulelor (10-100 μ) face ca majoritatea lor să se oprească la nivelul mucoasei nazale şi conjunctivei oculare, determinând rinite şi conjunctivite. Doar o mică proporție (cele cu dimensiuni mai mici de 5 μ) pătrunde până la nivelul arborelui bronşic şi poate induce astm sau contribui la persistența acestuia.

Polenurile care induc cel mai frecvent polinoză (rinită, conjunctivită, astm bronşic alergic, izolate sau în orice combinație) sunt produse de:

- ierburi, plante peranuale care cresc sălbatic; în Europa, cele mai răspândite sunt *Artemisia vulgaris* (peliniță), *Plantago lanceolata* (pătlagina îngustă), *Rumex acetosella* (măcriş mărunt), *Urtica dioica* (urzica mare); acestea polenizează în perioada aprilie-septembrie; în America, polenul cel mai alergenic aparține speciilor *Ambrosia artemisiifolia* şi *Ambrosia trifida,* foarte larg răspândite (4); de remarcat apariția acestor specii şi în Europa, inclusiv în nord-vestul României
- graminee, plante de cultură sau sălbatice, cu o largă răspândire; dintre gramineele furajere, cel mai frecvent determină sensibilizare *Dactylis glomerata* (golomăț), *Festuca rubra* (păiuşul roşu), *Holcus lanatus* (flocoşică), *Lolium perenne* (iarbă de gazon), *Phleum pratense* (timoftică); gramineele polenizează din mai până în iulie (42)
- arbori, arbuşti şi pomi; simptomatologia determinată de aceştia este rino-conjunctivală (particule mari de polen); cele mai frecvente specii implicate sunt *Betula verucosa* (mesteacăn), *Coryllus avellana* (alun), *Populus deltoides* (plopul), *Salix caprea* (salcie); în zona mediteraneană alergenele dominante provin din *Olea europaea* (măslin); conifere precum *Cupressus sempervirens* (chiparos), *Juniperus ashei* (cedru de munte) fiind şi ele surse de alergene; mărul, părul, piersicul sunt polenizate entomofil, produc rareori sensibilizări; pinul, platanul, ulmul, stejarul pot fi cauze rare de boală (1).

c. fungii

Fungii superiori, reprezentați de drojdii şi mucegaiuri, sunt larg răspândiți, practic ubicuitari, fiind saprofiți pe materiile organice, vegetale sau animale, cu care se hrănesc (41). Creşterea lor este favorizată de căldură şi de umiditate.

Scanned with OKEN Scanner

Sporii au dimensiuni mici (3-10 microni) şi un conţinut alergenic mic; pentru a determina rinită/astm, trebuie să germineze.

Mucegaiurule de exterior *(Cladosporium, Alternaria, Stemphylium)* au un vârf sezonier vara, putând prelungi durata sezonului de polen, dacă există o sensibilizare mixtă (4). Fungii de interior *(Aspergillus, Penicillium)* sporulează tot timpul anului şi sunt responsabili de simptome persistente; ei cresc în băi, bucătării, instalaţiile de climatizare, în jurul conductelor de apă, pe plante, ziare, mobilă, jucării pufoase.

Unele mucegaiuri sunt responsabile nu numai pentru alergiile respiratorii, ci şi pentru cele alimentare: *Penicillium, Aspergillus, Fusarium.*

Drojdiile pot fi vehiculate prin aer şi pot determina atât astm, cât şi rinite *(Sporobolomyces roseum)* (1).

d. insecte

Dintre insecte, gândacii de bucătărie reprezintă sursa ce mai importantă de alergene. Ei colonizează în mod obişnuit locuinţele din zonele urbane supraaglomerate, în comunităţile cu nivel socio-economic redus, dar pot fi întâlniţi oriunde se află o sursă de hrană şi apă. Frecvenţa alergiilor respiratorii determinate de alergenele din corpul insectelor, fecale şi salivă este mult mai mare în zonele umede şi cele tropicale, unde pot determina forme severe de astm. Prevalenţa sensibilizării la *Blatella germanica* pare destul de mare în multe ţări din Europa. Ei pot fi frecvent o cauză ignorată de rinită (42).

e. animalele domestice şi peridomestice

Rezultat al reevaluării relaţiei omului cu natura, numărul animalelor de companie a crescut simţitor. Dar, pe lânga rolul lor benefic (în special de socializare, anti-stres şi de supapă afectivă), animalele sunt surse de alergene implicate în patogenia hiperreactivităţii bronşice, a astmului bronşic şi a rinitelor/ conjunctivitelor alergice (43).

Cele mai frecvent întâlnite animale de companie, pisicile şi câinii, sunt surse de alergene potente; în cazul pisicii, alergenele au ca origine glandele sebacee, saliva şi glandele perianale, iar în cazul câinelui, tegumentul, saliva şi urina. Principalul rezervor îl constituie blana, iar particulele de mici dimensiuni (2,5 microni) pot rămâne mult timp în aer sau, datorită aderenţei lor, contaminează mediul mult timp (săptămâni/luni) după ce animalele au fost îndepărtate. Alergenul major felin (Fel d 1) are practic o prezenţă ubicuitară, fiind întâlnit şi în sălile de cinematograf, săli de clasă, locuinţe fără pisici (44). În populaţia generală, sensibilizarea la Fel d 1 variază între 2-30%, iar în rândul copiiilor cu rinită alergică sau astm bronşic limitele sunt între 15-50%.

După o regresie a alergiilor la cal în ultimii 20 de ani, se descrie actualmente o recrudescenţă (1, 5), inclusiv posibile exacerbări astmatice. Alergenele, foarte volatile, provin din salivă şi/sau sudoare.

5-7 % dintre pacienţii sesibilizaţi la animale sunt alergici la părul de iepure.

Scanned with OKEN Scanner

Alte rozătoare (hamsteri, şoareci, şobolani, porcuşori de Guineea) sensibilizează personalul de laborator în 10-40% din cazuri (45).

Copiii dezvoltă rapid IgE specifice, în mai puţin de un an de expunere.

f. agenţii ocupaţionali

Datele despre rinitele ocupaţionale sunt mult mai sărace decât cele despre astm; rinita precede frecvent astmul, dar apare mai rar decât acesta ca răspuns la agenţi cu greutate moleculară mică. Izocianaţii, anhidridele acide, sărurile de platină, nichel, crom, vanadiu, acţionează ca haptene şi induc rinite şi astm.

Substanţele cu greutate moleculară mare ale căror surse sunt animalele de laborator, peştii şi crustaceele, papaina, praful de grâne, făina, praful de boabe de cafea, soia, ricin, reprezintă antigene complete care induc reacţii mediate IgE (41).

Manifestările clinice constau în obstrucţie variabilă şi rinoree, mai puţin prurit nazal şi strănut (16, 18)

Date epidemiologice sugerează interacţiuni complexe între poluare şi rinite, fără a fi precizate exact mecanismele prin care poluanţii induc sau exacerbează rinita. Poluanţii cu probabilă relevanţă pentru rinitele alergice sunt: ozonul; SO_2, NO_2, compuşii organici volatili şi formaldehida, particule *(particulate matter)* rezultate din arderea incompletă a combustibililor şi a lubrifianţilor, fumul de ţigară (5, 9).

Medicamentele care induc rinită au fost precizate la cap. Clasificarea rinitelor.

7.1.5. Mecanisme

Inflamaţia mucoasei nazale este indusă de un număr mare de stimuli: alergene inhalatorii, infecţii virale, bacteriene şi fungice ale nasului şi nazofaringelui, expunere la noxe chimice, medicamente sau iritanţi (9). Semnele şi simptomele rinitei pot fi declanşate şi de către stimuli noninflamatori: expunere prelungită la aer rece, alimente condimentate sau băuturi reci, inhalarea anumitor mirosuri (amoniac, parfumuri).

Principalele evenimente din cursul răspunsului inflamator sunt:

- eliberarea mediatorilor preformaţi/sintetizaţi de *novo* de către celulele rezidente ale mucoasei nazale (mastocite, bazofile, limfocite, macrofage, celule glandulare seroase şi mucoase, celule piriforme)
- producerea efectelor locale tisulare
- atragerea şi infiltrarea cu celule inflamatorii adiţionale (eozinofile)
- recrutarea şi creşterea supravieţuirii acestor celule (scăderea apoptozei), responsabile de închiderea cercului vicios al inflamaţiei (6).

Unii mediatori cu origine în surse variate, histamina, leucotrienele, prostaglandinele, PAF *(Platelet Activating Factor),* produc efecte similare pe mucoasa nazală (1, 5, 46): vasodilataţie şi creşterea permeabilităţii vasculare cu edem tisular local (clinic, obstrucţie nazală), creşterea secreţiei de mucus şi a

Scanned with OKEN Scanner

proteinelor glandulare (rinoree), stimularea terminațiilor nervoase senzitive (prurit nazal și strănut).

Înțelegerea fiziopatologiei rinitelor alergice a înregistrat salturi spectaculoase din momentul folosirii testelor de provocare nazală specifică, adevărate modele de studiu (4). Trebuie menționat că aceste modele nu reproduc perfect condițiile naturale, dar permit o bună estimare a cascadei fenomenelor alergice.

La pacienții cu rinită alergică, chiar în perioadele de expunere joasă, când aceștia sunt aparent asimptomatici, se identifică la nivelul mucoasei nazale un grad minim de inflamație persistentă *(Minimal Persistent Inflammation),* concept nou, care explică, printre altele, apariția hiperreactivității nazale(1, 6, 13).

Primul pas în desfășurarea mecanismelor rinitei alergice îl constituie sensibilizarea, care poate fi urmată de o perioadă variabilă de latență. Utilizarea testelor de provocare nazală cu alergene sau mediatori proinflamatori a demonstrat că răspunsul alergic are două faze, una precoce și alta tardivă (figura 7-2), care diferă între ele prin tipul celulelor și al mediatorilor implicați.

- ***sensibilizarea***

Mucoasa respiratorie este expusă la cantități de ordinul pico/nanogramelor de polen, fecale de acarieni, epitelii animale, diverse proteine. Numai o parte dintre persoanele expuse se sensibilizează. Sensibilizarea alergică are o puternică componentă genetică, tendința de a produce nivele crescute de IgE și un răspuns inflamator de tip Th2 fiind mai mare la pacienții atopici.

Atopia reprezintă particularitatea naturală (5, 41) a unei persoane de a dezvolta IgE specifice ca răspuns la expunerea la factori comuni de mediu (pneumalergene, trofalergene). Circa 20% din populație este atopică (40). Atopia reprezintă un status de fond peste care se poate suprapune sau nu boala atopică (dermatită atopică, rinită alergică, conjunctivită alergică, astm bronșic alergic, anafilaxie, unele reacții adverse medicamentoase și unele forme de urticarie/ angioedem). Atopia are o bază genetică clară, dar expresia ei este influențată major de factorii de mediu.

Celulele prezentatoare de antigen de la nivelul epiteliului mucoasei nazale (în special celulele Langerhans, mai puțin macrofagele) procesează antigenele din sursele enumerate (47), le clivează proteolitic în peptide de 7-14 aminoacizi, care sunt exprimate ulterior, în contextul MHC *(Major Hystocompatibility Complex)* clasa II (HLA-DR, -DP, -DQ) pe suprafața celulelor prezentatoare de antigen (Antigen Presenting Cell). Aceste celule migrează spre inelul limfatic Waldeyer și drenează în final în ganglionii limfatici regionali (31).

Nivelul la care antigenul prezentat în contextul MHC întâlnește limfocitele naive Th0 nu este precizat. Limfocitele naive eliberate din timus sunt orientate la nivelul mucoasei respiratorii de către receptori de orientare de tip *homing.*

Contactul simultan dintre CD4 și CD28 de pe suprafața celulei T, și MHC clasa II și B7 de pe suprafața celulelor prezentatoare de antigen, precum și al

Scanned with OKEN Scanner

altor receptori şi liganzi, constituie, alături de micromediul local, premize ale diferenţierii celulelor Th0 în Th2. Subsetul limfocitar Th2 produce IL3, IL4, IL5, IL9, IL10, IL13, GM-CSF, citokine care menţin un mediu local propice stimulării celulelor B şi sintezei de IgE, inhibând competitiv răspunsul local Th1(6).

• *faza precoce*

Faza precoce a răspunsului alergic *(Early Phase Response)* apare rapid, la câteva minute, de la reexpunere. Clinic, este dominată de strănut, prurit, rinoree, mai puţin de obstrucţie nazală, iar celula cheie este mastocitul.

Cei mai importanţi mediatori eliberaţi sunt: histamina (induce prurit, strănut, creşterea permeabilităţii vasculare, secreţie glandulară), prostaglandina D2 (induce vasodilataţie şi creşterea permeabilităţii vasculare) şi cysteinil leucotrienele (provoacă vasodilataţie, scăderea *clearance*-ului muco-ciliar şi a secreţiei celulelor pirifiorme, promovează eozinofilia şi fibroza/remodelarea mucoasei nazale).

Strănutul, cu debut la 1-2 minute de la provocarea alergenică, este determinat de stimularea de către histamină a receptorilor H1 de la nivelul terminaţiilor nervoase senzitive, a receptorilor rapid adaptativi sau a fibrelor nervoase C (46). Endotelina 1 pare a avea şi ea un rol patogenic, provocarea experimentală prin aplicarea topică a acestui agent vasoconstrictor determinând strănut. Expunerea repetitivă a mucoasei nazale la histamină produce tahifilaxie, cu scăderea intensităţii şi a frecvenţei strănutului.

Pruritul nazal este un fenomen mai puţin explicat, în a cărui geneză sunt implicaţi mai mulţi mediatori, dominaţi de histamină. Histamina, proteazele, prostaglandinele acţionează asupra fibrelor nervoase C nemielinizate de lângă stratul bazal al epidermului/mucoasei şi determină senzaţia particulară de prurit (nazal, palatal) transmisă prin fibrele nervoase mici, cu conducere lentă, spre talamus şi cortexul senzorial. A fost demonstrată stimularea receptorilor H1 de pe terminaţiile nervoase senzoriale ale nervului trigemen în timpul provocării cu histamină.

Rinoreea apare la circa 3 minute de la provocare şi durează aproximativ 20-30 minute; uneori poate fi întâlnită şi în răspunsul tardiv. Este determinată de creşterea activităţii glandulare prin stimulare parasimpatică şi de exsudarea plasmei şi a proteinelor cu greutate moleculară mică la nivelul capilarelor fenestrate ale vaselor nazale (6). Alături de histamină, care determină rinoree prin acţiune asupra receptorilor H1, şi alţi mediatori cresc permeabilitatea vasculară şi secreţia glandulară: leucotrienele LTC4, LTD4, LTE4, bradikinină. Substanţa P şi VIP induc şi ele secreţie glandulară, iar prostaglandinele potenţează proprietatea kininelor de a creşte permeabilitatea vasculară (46).

• *faza tardivă*

Faza tardivă a răspunsului alergic *(Late Phase Response)* apare la circa 4-6 ore de la provocarea cu alergen, fiind consecinţa unui mecanism inflamator.

Scanned with OKEN Scanner

Clinica acestei faze poate fi indistinctibilă față de cea din faza precoce, dar, mult mai frecvent, este dominată de obstrucție nazală.

Obstrucția nazală (congestia nazală, blocajul nazal), fenomen cu importantă cotă subiectivă, este definită ca senzația care apare când fluxul de aer inspirat întâmpină rezistență la nivel nazal. Totuși obstrucția nazală nu este întotdeauna însoțită de creșterea rezistenței la flux în căile aeriene nazale, scăderea debitelor nazale de vârf sau reducerea valorilor rinomanometriei. De altfel, obstrucția nazală este întâlnită și în rinita atrofică, boală unde este întâlnită lărgirea cavităților nazale (1).

Mediatorii mastocitari eliberați în faza precoce acționează la nivelul celulelor endoteliale și promovează expresia moleculelor de adeziune vasculară și a E selectinei, facilitând adeziunea leucocitelor circulante de endoteliul venulelor post capilare. Citokinele chemoatractante (IL5) promovează infiltrația mucoasei, în special cu eozinofile și bazofile, mai puțin cu mastocite, neutrofile (al căror rol în rinitele alergice nu este încă precizat), limfocite T și macrofage. Activarea acestor celule și eliberarea de mediatori proinflamatori (care acționează prin *feedback* pozitiv asupra mediatorilor fazei precoce) constituie bazele răspunsului alergic tardiv (6).

Dacă mastocitul constituie piesa pivot a fazei precoce, în faza tardivă rolul dominant îl are eozinofilul (4, 5, 6). El a fost identificat atât în epiteliul nazal și în submucoasă, cât și în secreția nazală. Eliberarea mediatorilor citotoxici din granulele sale (proteină bazică majoră, proteină cationică eozinofilică, neurotoxină derivată din eozinofil, peroxidază eozinofilică, β glucuronidază), precum și a leucotrienelor, determină alterări epiteliale, posibilă fibroză și remodelare, care definesc tabloul histologic al bolii cronice alergice.

Dintre chemokine, RANTES și în special eotaxina, cresc recrutarea celulară și posibila activare. Citokinele IL5 și GM-CSF stimulează recrutarea, maturarea terminală și expresia moleculelor de adeziune (30).

Cysteinil leucotrienele sunt chemoatractante directe pentru eozinofile, cresc eozinofilopoieza și infiltrarea cu eozinofile, promovează supraviețuirea lor prin scăderea apoptozei și determină orientarea către un răspuns citokinic tip Th2.

Expresia clinică a alergiei nazale este influențată de fenomenul de *priming:* expunerea cronică la niveluri scăzute/moderate de alergen scade pragul de răspuns la o nouă provocare, așa încât pacientul poate dezvolta simptomatologie la o expunere minimală (4).

Hiperreactivitatea nazală este o exagerare a răspunsului nazal la stimuli nespecifici și iritanți, manifestată clinic printr-unul sau mai multe simptome de rinită (strănut, rinoree, obstrucție). Hiperreactivitatea nazală nespecifică este o trăsătură importantă atât a rinitelor alergice, cât și a celor nonalergice (9); apare frecvent ca o consecință a infecțiilor nazale bacteriene sau virale. Stimulii sunt reprezentați de expunerea la aer rece (într-o manieră dependentă de doză) sau de încălzirea mucoasei nazale, de modificări în temperatura centrală, de mirosuri

Scanned with OKEN Scanner

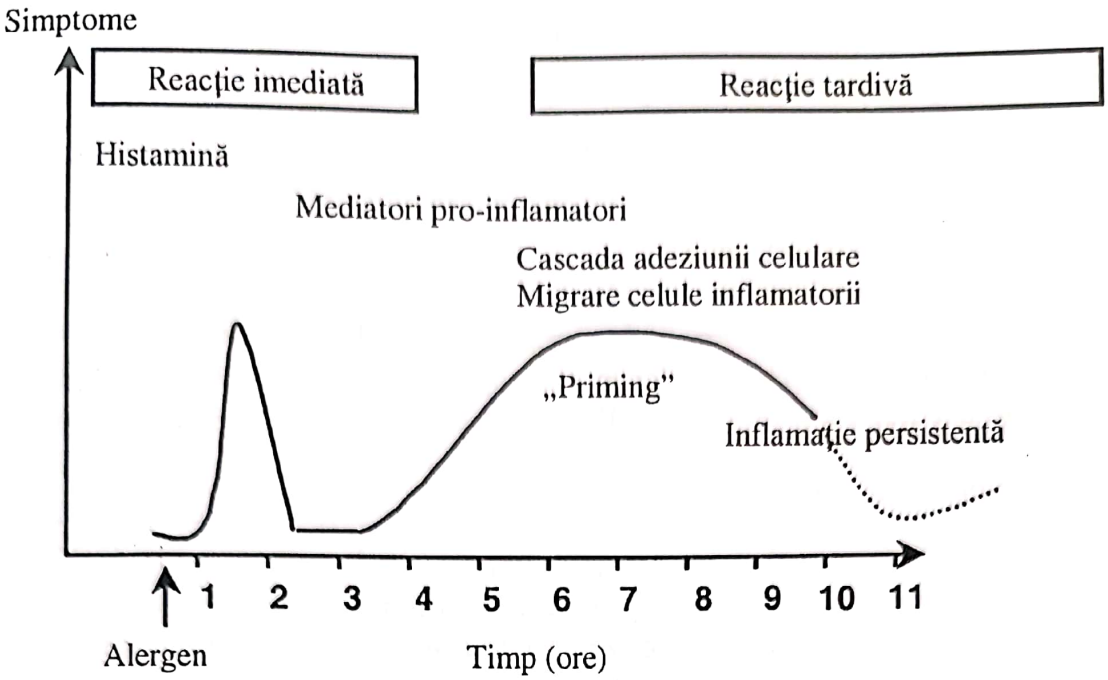

Figura 7-2. Fazele inflamației alergice

intense, exercițiu fizic, consum de alimente/lichide fierbinți, provocare farmacologică cu histamină, metacolină, capsaicină.

Mecanismele de producere a hiperreactivității nazale nu sunt complet elucidate (1); au fost propuse: alterarea barierei epiteliale, modificări în sensibilitatea receptorilor şi în transmiterea nervoasă, influx al celulelor inflamatorii şi eliberarea mediatorilor proinflamatori.

7.1.6. Diagnostic

Deşi investigația paraclinică oferă o gamă largă de proceduri diagnostice, atât bazale, cât şi opționale (tabelul 7-2), anamneza este esențială în orientarea către diagnosticul de rinită alergică/nonalergică. Anamneza, examenul fizic şi un număr limitat de teste cutanate alergologice sunt suficiente pentru a confirma sau a exclude etiologia alergică (1).

• *anamneza*

Cele mai bune informații se obțin printr-un interviu structurat care să evidențieze simptomele (cu menționarea simptomului dominant), apartenența la grupa rinite alergice/rinite nonalergice, eventualele complicații sau asocieri comorbide (4, 5).

După simptomatologia dominantă, pacienții cu rinită se clasifică în două categorii: una formată din cei cu expresie mai accentuată a rinoreei şi a strănutului (sneezers/runners), iar cea de a doua, având obstrucția nazală drept simptom major (blockers) (tabelul 7-3).

Este importantă chestionarea asupra simptomului principal atât din punct de vedere al orientării diagnostice, cât şi al terapiei; rinoreea este mai frecvent

Scanned with OKEN Scanner

Tabelul 7-2

Etape ale diagnosticului în rinite

Teste de rutină	Teste opționale	Evaluare a comorbidităților - astm - conjunctivită - otită medie - faringită - sinuzită și polipoză nazală
Anamneză	Biopsie nazală	
Examen clinic ORL	Exudat nazal	
Teste alergologice - testare cutanată alergologică - IgE specifice serice	Radiologie - RMN	
Endoscopie - flexibilă - rigidă	Funcția mucociliară - *clearance* mucociliar - frecvența bătăilor mucociliare - microscopie electronică	
Examen al secreției nazale - citologie	Patența căilor aeriene nazale - debit nazal inspirator - rinomanometrie - rinometrie acustică	
Test de provocare nazală - alergen - lysin aspirină	Estimarea olfacției	
Radiologie - tomografie computerizată	Determinare de NO exhalat	

Tabelul 7-3

Tipuri simptomatice de rinită

Sneezers/runners	*Blockers*
- strănut - mucus apos - rinoree anterioară +/- posterioară - prurit nazal - obstrucție nazală variabilă - ritm circadian (ameliorare nocturnă, exacerbare diurnă) - asociere frecventă a conjunctivitei	- lipsa strănutului/rar strănut - mucus nazal consistent - mai frecvent rinoree posterioară - fără prurit nazal - obstrucție nazală frecvent severă - simptome constante peste zi, care se pot agrava noaptea

Scanned with OKEN Scanner

întâlnită în rinitele alergice sezoniere (răspunde la antihistaminic şi la ipratropium bromid), iar obstrucţia, în rinitele perene, atât alergice, cât şi nonalergice (se indică glucocorticosteroizii). Cefaleea, drenajul posterior purulent, halitoza, tusea, sugerează mai degrabă o sinuzită. Sedarea şi tulburările de somn se întâlnesc frecvent în rinite, iar hiposmia sau anosmia pot orienta către rinitele nonalergice (rinită idiopatică, NARES).

Simptomatologia rinitelor alergice polenice prezintă o accentuare matinală (datorită eliberării polenurilor între răsăritul soarelui şi 9 am) sau în zilele cu vânt (dispersia polenurilor pe distanţe mari) şi o ameliorare în timpul precipitaţiilor (depunerea particulelor alergenice).

Persistenţa simptomelor tot timpul anului sugerează etiologie nonalergică sau prezenţa unui alergen peren (acarieni, gândaci de bucătărie, animale de companie).

Verificarea factorilor care declanşează simptomele de rinită (4) se face cel mai eficient după un chestionar scris (tabelul 7-4).

Tabelul 7-4

Chestionar pentru identificarea factorilor declanşatori ai rinitelor (modificat după 4)

- ameliorare a simptomelor în interior/în exterior - evoluţie sezonieră - simptome prezente acasă sau la locul de muncă - simptome la desfăşurarea unui *hobby* - contactul cu animale - exerciţiul fizic - medicamente - infecţii de tract respirator superior - cerneala de ziare - declanşare emoţională (în special depresia)	- variaţia presiunii atmosferice - modificări de temperatură, umiditate relativă, curenţi atmosferici - fum de ţigară - mirosuri intense: amoniac, parfumuri - ingestie de alcool - alimente condimentate - lumină puternică - poluanţi atmosferici - gaze de eşapament

Pentru a determina gradul severităţii rinitei, interesează frecvenţa, severitatea, durata, persistenţa sau intermitenţa simptomelor, ori caracterul lor sezonier. Interferenţa cu activităţile cotidiene, tulburările de memorie sau de concentrare, alterarea performanţei şcolare/la locul de muncă, afectarea somnului indică boală severă, cu impact asupra calităţii vieţii.

Pledează pentru etiologia alergică:

- corelaţia între expunere şi simptome: prurit nazal sau nazo-faringian, strănuturi repetate, rinoree seroasă, obstrucţie nazală, care apar la

Scanned with OKEN Scanner

expunerea la polenuri (primăvara/vara/toamna), la contactul cu animalelele (în special cele cu blană), la expunerea profesională
- asocierea cu conjunctivită, astm bronşic, eczemă atopică
- test de scoatere din mediul alergenic pozitiv, sau răspuns favorabil la măsurile de evicțiune alergenică anterioare
- istoric personal şi/sau familial de boli atopice
- răspuns favorabil, anterior, la terapia antihistaminică.

Se verifică întotdeauna răspunsul pacientului la terapiile anterioare şi complianța acestuia.

Orice pacient cu rinită trebuie chestionat asupra simptomelor de astm bronşic: tuse, dispnee expiratorie, senzație de opresiune toracică, wheezing, toate cu accentuare nocturnă sau la contactul cu polenuri, animale, poluanți.

În încheierea anamnezei, nu trebuie uitate antecedentele personale patologice şi medicația pe care pacientul o foloseşte în mod curent sau intermitent, pentru alte afecțiuni.

• *examenul fizic*

Examinarea clinică a pacientului trebuie să includă nasul, urechile, cavitatea bucală, ochii, toracele şi tegumentul. În plus, determinarea tensiunii arteriale este obligatorie, deoarece unele medicamente utilizate în tratamentul rinitelor pot produce o creştere a acesteia (4, 5).

Inspecția nasului aduce informații legate în special de consecințele pruritului: escoriații ale marginii libere, „salutul alergic" al copiilor (datorită pruritului nazal şi rinoreei, copilul îşi împinge vârful nasului în sus, cu podul palmei; în timp se poate dezvolta un pliu cutanat orizontal deasupra treimii inferioare a nasului).

Rinoscopia anterioară oferă informații numai în cazul în care căile aeriene sunt libere; dacă obstrucția este accentuată, examinarea se face după aplicarea locală a unui decongestiv- fenilefrină 1%. Se urmăresc coloraţia mucoasei, tipul secreției, anomaliile anatomice, gradul de răspuns al edemului la decongestiv.

În rinitele alergice, în timpul expunerii la alergene, mucoasa este colorată albastru pal, iar secreția este seroasă; în rinitele nonalergice, coloraţia este roşu profund, noroios; secrețiile vâscoase, colorate în galben orientează spre o etiologie infecțioasă. Mucoasa nazală prezintă un edem simetric, deşi nu obligatoriu, al cornetului inferior şi o creştere a vascularizației; edemul singular al părții posterioare a cornetului se vizualizează numai prin endoscopie, iar cornetul mijlociu este rar accesibil rinoscopiei anterioare. Defectele structurale frecvent întâlnite (deviația de sept, crestele septale, polipoza nazală şi hipertrofia de cornete) pot întreține o rinită. Dacă există dubii asupra diagnosticului sau se doreşte vizualizarea nazofaringelui, se practică o rinoscopie posterioară, folosind o tijă rigidă Hopkins sau, preferabil, o tijă flexibilă cu fibră optică, după o prealabilă anestezie locală.

Scanned with OKEN Scanner

Folosirea endoscopului cu tijă flexibilă permite investigarea întregului tract respirator superior: nazofaringe, deschiderea tubelor Eustachio, corzile vocale; nu sunt accesibile *ostium*-urile sinusurilor maxilare. Endoscopia nazală este utilă în special în investigarea obstrucției nazale și a drenajului posterior.

Asocierea semnelor de conjunctivită (eritem, chemozis, prurit și lăcrimare) pledează pentru rinita alergică. Așa numitele „cearcăne" alergice (edem al pleoapelor și cianoză periorbitară) sunt produse prin stază venoasă și nu sunt apanajul rinitelor alergice (9). Alte elemente de diateză atopică (eczema atopică, astm bronșic) se pot asocia rinitelor alergice.

• *teste de evidențiere a alergiei*

Ad literam, termenul de alergie desemnează un mecanism imunologic mediat de anticorpii specifici de tip IgE (40). Evidențierea lor se poate face atât *in vivo,* cât și *in vitro.*

- *testare in vivo*

Testele cutanate alergologice de identificare a reacțiilor imunologice mediate IgE domină net metodele diagnostice paraclinice. Ușor de executat, sensibile și specifice (5), consumatoare de puține resurse materiale, acestea se indică a fi efectuate/interpretate de către personal specializat (alergolog) pentru a elimina sursele de eroare, atât în executare, cât și în integrarea lor în contextul clinic (1, 8).

Principalele metode de testare cutanată alergologică sunt puncționarea tegumentului *(skin prick test)* și/sau injectarea intradermică a alergenului. Datorită slabei reproductibilități și a riscului crescut de apariție a reacțiilor sistemice (nivel mare al expunerii la alergen), *scratch test*-ul a fost abandonat. Testarea cutanată este influențată de o serie de factori: vârstele extreme, calitatea extractelor alergenice, medicamente cosumate anterior testării (antihistamince, antidepresive), dermatoze preexistente, variații sezoniere prin efect de priming la sfârșitul sezonului (4).

Testul alergologic tip *prick* este recomandat de către *European Academy of Allergy and Clinical Immunology, American College of Asthma, Allergy and Immunology, American Academy of Asthma, Allergy and Immunology,* ca test diagnostic major în alergia mediată IgE. Se utilizează un număr limitat de alergene (8-12), în caz contrar poate apare o reacție fals pozitivă prin mecanism iritativ de sumație. Aplicarea unei picături din soluția de alergen pe antebrat și puncționarea superficială prin picătură, pot fi executate manual sau cu un dispozitiv aplicator. Testarea decurge în prezența unor martori pozitiv (histamină, codeină) și negativ (soluție glicerinată 50%), pentru a elimina variabilitatea interindividuală. Prezența unei papule cu diametrul maxim cu 3 mm mai mare decât martorul negativ, la 15-30 minute de la efectuarea testării, este considerată reacție pozitivă.

Scanned with OKEN Scanner

Interpretarea rezultatelor testelor cutanate alergologice se face ținând cont de existența reacțiilor fals pozitive (menționate anterior), a celor fals negative (extracte de joasă potență, tehnică inadecvată, medicamente sau boli care alterează răspunsul imun, reactivitate cutanată micșorată la grupe de vârstă extreme) și de faptul că pozitivitatea unui test nu înseamnă obligatoriu boală alergică.

15-35% dintre persoanele cu teste cutanate pozitive sunt asimptomatici; prezența testelor cutanate alergologice pozitive la un asimptomatic poate avea efect predictiv asupra dezvoltării bolii alergice (1), în special dacă nivelul expunerii este ridicat.

Testarea cutanată alergologică tip *prick* se corelează bine cu anamneza în cazul alergenelor inhalatorii; în cazul agenților care determină rinite ocupaționale, testele cutanate nu sunt fiabile, exceptând substanțe cu greutate moleculară mare, cum este latexul. Dintre alimente, doar câteva extracte sunt standardizate, rezultatele testării putând fi negative la pacienți cu alergie reală. Extractele de fructe și legume sunt de joasă calitate, fiind rapid degradate; testarea cu alimentul proaspăt *(prick-in-prick)* este mai fiabilă.

Testarea prin intradermoreacție, deși mai sensibilă, are o corelație mai puțin bună cu simptomele și este mai puțin sigură din punct de vedere al dezvoltării reacțiilor sistemice (în mod particular la pacienții care primesc β blocante). Nu se practică de rutină în diagosticul rinitelor alergice.

Practic, o baterie de alergene comune pentru diagnostic include: *Dermatophagoides pteronyssinus, Dermatophagoides farinae, amestec de mucegaiuri, Aspergillus,* combinații de ierburi, cereale, graminee, pomi, epitelii de pisică, epitelii de câine, *Daphnia.* Această listă poate fi redusă sau lărgită/ detailată în funcție de aprecierea alergologului.

- testarea in vitro

În estimarea unei rinite, interesează în mod preferențial nivelul IgE specifice, mai puțin nivelul total al IgE. IgE seric total este influențat de o serie de factori (apartenență la un anume grup etnic, fumat, parazitoze, boli infecțioase, imunodeficiențe, alergii), astfel încât specificitatea sa este scăzută (40). Valorile normale la adult sunt cuprinse între 100-150 kU/l, cresc în rinitele alergice, nivelul lor având o evoluție ontogenetică dinamică.

IgE specifice față de alergene, determinate *in vitro,* se corelează bine cu boala alergică, dar net inferior comparativ cu IgE determinate prin testare cutanată. Între 5-40% dintre pacienții cu rezultatele pozitive ale testării cutanate nu demonstrează IgE serice specifice prin metoda *in vitro.* Ca regulă generală, testarea *in vitro* nu este de primă intenție (4, 5); aceasta rămâne rezervată unor situații particulare (tabelul 7-5).

Scanned with OKEN Scanner

Tabelul 7-5

Indicații ale testării alergologice *in vitro*

- pacient înalt sensibilizat, cu risc de a dezvolta reacții sistemice la testarea cutanată
- puseu evolutiv sever al bolii alergice
- pacient sub medicație care alterează reactivitatea cutanată (antihistaminice) - dermatoze extinse
- subiecți necomplianți
- sarcină
- scop științific (datorită ușurinței standardizării)

Testarea *in vitro* prezintă totuşi avantaje certe în cazuri selecționate sau în situații particulare (tabelul 7-6).

Tabelul 7-6

Comparație între testarea cutanată şi cea *in vitro*

Testare cutanată	Testare *in vitro*
- mai ieftină	- fără risc pentru pacient
- sensibilitate mai mare	- neinfluențată de antihistaminice
- gamă largă de alergene	- rezultatele sunt cantitative
- rezultate obținute imediat	- preferată testării cutanate în caz de: - dermografism - boli cutanate extinse - copii necooperanți

Determinarea radioimună sau radioenzimatică a IgE specifice, mai puțin sensibilă şi specifică decât testarea cutanată alergologică, este consumatoare de timp şi resurse materiale; ea poate fi grevată de reacții fals pozitive datorită cross-reactivității dintre polenuri şi alimente (sindromul alergiei orale încrucişate).

Interpretarea rezultatelor determinării se face similar algoritmului de la testarea cutanată; prezența IgE specifice nu denotă obligatoriu alergie; asimptomaticii pot avea nivele crescute de anticorpi. În cazul existenței bolii alergice, titrul lor nu se corelează cu severitatea bolii (4).

Scanned with OKEN Scanner

• *citologie secreție nazală*

Tehnicile pentru obținerea specimenelor includ: frotiu din secreția nazală, lavaj, biopsie și *scrapping;* este preferabil ca ele să fie executate de către personal pregătit în acest sens.

Citologia nazală este utilă în:

- diferențierea rinitelor infecțioase (domină neutrofilele) de cele alergice (domină eozinofilele); eozinofilia nazală nu este patognomonică pentru alergie, poate fi întâlnită și în rinitele nonalergice (8, 9); este mai degrabă un marker predictiv al răspunsului la glucocorticoterapie inhalatorie (6); absența eozinofiliei nazale nu exclude rinita alergică
- distincția între infecțiile virale și cele bacteriene
- monitorizarea evoluției rinitei
- monitorizarea răspunsului la tratament.

• *tehnici imagistice*

Datorită sărăciei informațiilor și dificultăților de interpretare, radiografia de sinusuri anterioare ale feței nu mai este indicată; la ora actuală, principala metodă radiologică de investigare pentru afecțiunile nazo-sinusale este tomografia computerizată (CT), dar ea are valoare limitată în diagnosticul rinitelor alergice (5). CT se indică în caz de neresponsivitate la tratment, rinită unilaterală, suspiciune de sinuzită sau altă patologie, evaluare a complicaților rinitei.

Rezonanța magnetică nucleară este rar indicată, în special în suspiciunea de sinuzită fungică (9).

• *teste de provocare nazală*

Nu sunt folosite de rutină în diagnosticul rinitelor alergice, exceptându-le pe cele ocupaționale. Utilizarea lor se face preferențial în scop de cercetare (1, 4). Recent s-au stabilit indicațiile (48) acestei investigații (tabelul 7-7).

Tabelul 7-7

Indicațiile testelor de provocare nazală (modificat după 1)

Teste de provocare cu alergen - pentru precizare de diagnostic, atunci când există discrepanță între anamneză și testele cutanate - pentru diagnosticul rinitelor ocupaționale - anterior inițierii imunoterapiei pentru rinitele alergice, în special cele perene
Test de provocare cu lysin aspirină (folosit ca substitut pentru provocarea orală în intoleranța la aspirină)
Teste de determinare a hiperreactivității nonspecifice (nerelevante pentru practica cotidiană, dar utile în cercetare)

Scanned with OKEN Scanner

Testele de provocare nazală se fac standardizat, alergenele se aplică sub formă de pudră, soluție sau impregnate pe mici discuri sau folii de hârtie. Monitorizarea răspunsului se face prin scoruri de simptome (estimare destul de subiectivă), rinomanometrie, rinometrie acustică, debite nazale expirator și inspirator de vârf, rinostereometrie, pletismografie corporeală.

Determinarea mediatorilor eliberați în cursul activării celulare (histamină, triptază, cysteinil leucotriene, prostaglandină D2, proteină cationică eozinofilică), ca și a *marker*-ilor celulari de activare exprimați (CD63, CD45), este rezervată cercetării, fiind laborioasă și costisitoare.

La fel ca și în cazul testării cutanate alergologice, rezultatele aceator teste pot fi influențate de tratamentul anterior cu antihistaminice, antidepresive (imipramină), cromone, glucocorticosteroizi inhalatori, imunoterapie specifică cu alergene. Infecțiile virale, ciclul nazal, amplitudinea expunerii la alergen modifică și ele reactivitatea nazală (4, 48).

• *testul de clearance muco-ciliar*

Se folosește în cazul pacienților cu secreții abundente tenace, infecții frecvente de tract superior, rinoree cronică (la copil) (49). În cazul unui *clearance* normal, amplasarea unei tablete de zaharină la nivelul cornetului nazal inferior este urmată de percepția gustului acesteia în mai puțin de 30 minute (4). Biopsia și examinarea electronică microscopică pot fi utile în cazuri selecționate.

Disfuncția muco-ciliară este întâlnită în diskinezia muco-ciliară și în fibroza chistică. Diskinezia muco-ciliară poate fi primitivă (sindrom Kartagener) sau secundară altor boli: polipoză nazală, otită medie cronică sau recurentă, absența sau subdezvoltarea sinusurilor frontale, rinite alergice sau cu inducție medicamentoasă, infertilitatea masculină (6). Se preferă termenul de diskinezie celui de sindrom al cililor imobili, întrucât 1/3 din celulele ciliate au cili mobili, chiar dacă într-o manieră anormală (26, 29).

Sindromul Kartagener, descris în 1933, asociază sinuzită cronică, bronșiectazii și situs inversus. Young descrie în 1970 un sindrom care asociază infertilitate masculină și boală severă respiratorie; cercetările actuale converg spre ideea că cele două sindroame se suprapun. Ultrastructural cilii sunt indemni.

În cazul formelor secundare, 10% din cili au modificări (5% la normal): anomalii ale microtubulilor sau membranare, incluzii intracelulare, dezorientare, pete radiale.

• *determinarea oxidului nitric exhalat*

Este utilă în diferențierea rinitelor (valori ridicate frecvent în rinitele alergice, mai joase în cele nonalergice) de polipoza nazală (valori mici) și de diskinezia primitivă de cili (valori foarte mici). Totuși nu poate fi folosită ca metodă de diagnostic în rinitele alergice datorită suprapunerii semnificative uneori între grupe (50); în plus, aparatura necesară este costisitoare.

Scanned with OKEN Scanner

Determinarea debitelor nazale inspiratorii şi expiratorii, a rinomanometriei sau rinometriei acustice nu se utilizează de rutină în evaluarea rinitelor; se indică în cazuri selecţionate sau în scop de cercetare.

Deşi olfacţia este frecvent modificată în rinite şi există metode de evaluare a acesteia, ele nu se indică în diagnosticul rinitelor alergice.

În cazul unei anamneze sugestive pentru astm bronşic se indică efectuarea unei spirometrii şi evaluare alergologică.

Prezentăm în tabelul 7-8 care urmează diagnosticul diferenţial al rinitelor (5, 9).

Tabelul 7-8

Diagnosticul diferenţial al rinitelor

Factori structurali sau mecanici - deviaţie de sept/anomalii ale peretelui septal - hipertrofie de cornete nazale - corpi străini - tumori nazale benigne/maligne - atrezie choanală
Infecţii acute sau cronice
Boli inflamatorii sau imunologice - polipoză nazală - granulomatoză Wegener - sarcoidoză - policondrită recidivantă - lupus eritematos sistemic - sindrom Sjögren - rhinoscleromatoză - granuloame ale porţiunii mijlocii a nasului - amiloidoză
Defecte ciliare
Rinoreea cerebro-spinală

Atrezia choanală, deviaţiile sau anomaliile peretelui septal, hipertrofia de cornete nazale pot fi eliminate/identificate printr-o examen fizic atent.

Corpii străini, întâlniţi mai frecvent la copii, sunt frecvent unilaterali; clinic există obstrucţie nazală unilaterală, secreţii purulente şi urât mirositoare; vizualizarea lor se face mai uşor după îndepărtarea secreţiilor nazale.

Scanned with OKEN Scanner

Patologia tumorală poate determina simptome de rinită, uneori obstrucție nazală totală; creşterea rapidă, sângerarea, anosmia, durerea locală sau otalgia sunt semne de alarmă care obligă la evaluarea întregului tract respirator superior (4).

Bolile imune sistemice şi infecțiile cronice (tuberculoză, sifilis, sporotricoză, histoplasmoză, coccidioidomicoză) determină leziuni granulomatoase nazale, cu ulcerații şi crustificare. Nu rareori, acuzele nazale sunt primele care se manifestă, fără a fi însoțite de simptome sistemice; din acest motiv trebuie să existe un înalt indice de suspiciune al acestor boli, mai ales într-un context clinic evocator (bărbat tânăr cu ulcerații nazale recidivante: granulomatoză Wegener, copil mic cu leziuni nazale granulomatoase: sifilis congenital). Rhinoscleromatoza, endemică în Europa de Est şi în America Centrală, este o boală granulomatoasă determinată de bacteria *Klebsiella rhinoscleromatis,* manifestată prin secreții nazale purulente, crustificare, noduli care determină obstrucție nazală; diagnosticul se stabileşte prin culturi bacteriene şi preparate histologice.

Fractura posttraumatică, chirurgicală sau chiar spontană a lamei cribriforme a etmoidului este urmată de rinoree clară cu lichid cefalo-rahidian, de obicei unilaterală. Întrucât lichidul spinal conține glucoză, iar mucusul nazal nu, se pot utiliza stick-uri pentru determinarea prezenței glucozei (5).

Mai noul conturat *sick building syndrome* (4) intră şi el în diagnosticul diferențial al rinitelor. Acest sindrom apare în general în clădiri publice care folosesc instalații de climatizare şi unde imixtiunea aerului proaspăt este redusă la maxim, iar concentrația particulelor respiratorii (mucegaiuri, produse chimice, CO, formaldehidă, tutun) creşte. Consecutiv apare o disfuncție reactivă a căilor aeriene superioare şi/sau inferioare, cu manifestări de rinită şi astm. În plus, pacienții acuză simptome iritative oculare şi neurocomportamentale: cefalee, oboseală, pierderi de memorie, depresie, creşterea nivelului anxietății. Rinolaringoscopia evidențiază edem şi mucus excesiv, aspect de *cobblestone* (pietre de pavaj) al faringelui şi bazei limbii. Recunoaşterea sindromului şi ameliorarea ventilației/scoaterea pacientului din mediu determină recuperarea totală a acestuia.

7.1.7. Comorbiditate şi complicații

Deşi ideea legăturii între tractul respirator superior şi cel inferior s-a conturat în urmă cu circa 50 ani, investigații susținute în acest sens sunt efectuate abia în ultimul deceniu (1). Pe baza unor argumente de ordin epidemiologic, fiziopatologic şi clinic, se conturează tot mai clar conceptul de „boală comună a căilor aeriene" (51). Conform acestui concept, tractul respirator superior şi inferior constituie o entitate unică; expresia uneia sau mai multor boli asociate este rezultatul unui proces inflamator guvernat de haplotipuri HLA-DR diferite şi de expunerea la factorii de mediu.

Inflamația alergică nu se limitează doar la căile aeriene nazale; ea afectează şi bronhiile, sinusurile paranazale, conjunctiva oculară, posibil şi urechea medie (52).

Scanned with OKEN Scanner

Evidențele cele mai consistente converg către asocierea dintre rinită şi astm bronşic:

1. dovezi morfologice
- mucoasa nazală şi cea bronşică prezintă similitudini structurale (53), fiind formate dintr-un epiteliu pseudostratificat, rezultat din dispunerea columnară pe membrana bazală a unor celule ciliate; submucoasa conține, alături de vase şi glande mucoase, celule structurale (fibroblaşti), celule inflamatorii (monocite, eozinofile, limfocite şi mastocite) şi terminații nervoase; singura diferență notabilă constă în faptul că mucoasa nazală are o structură înalt vascularizată, de natură erectilă, supusă controlului autonom, iar peretele bronşic este format din musculatură netedă, substrat al brohoconstricției
- pacienții cu rinită alergică au depozite subepiteliale de colagen tip I, III şi fibronectină, sugerând remodelare structurală similară remodelării căilor respiratorii inferioare din astm (6), dar mai puțin exprimată
- atât în rinite, cât şi în astmul bronşic există acelaşi profil al mediatorilor (histamină, cysteinil leucotriene), citokinelor (IL4, IL5, IL13 şi GM-CSF), chemokinelor (RANTES, eotaxină) şi al moleculelor de adeziune (4, 5, 6)
- majoritatea trigger-ilor (epitelii animale, praf de casă, aspirină) declanşează atât răspuns nazal, cât şi bronşic.

2. studii epidemiologice
- studiile transversale demonstrează că majoritatea pacienților cu astm au simptome de rinită: 75% dintre astmaticii alergici şi 80% dintre cei cu astm nonalergic (53)
- studiile longitudinale estimează că rinita precede frecvent astmul, iar prezența rinitei şi a testelor cutanate alergologice pozitive la pneumalergene este considerată factor de risc pentru dezvoltarea astmului (1); un pacient provenind dintr-o familie cu astm/rinită are un risc de 3-4 ori mai mare de a dezvolta astm şi de 2-6 ori mai mare pentru rinită comparativ cu un adult fără istoric familial de atopie; vârsta debutului atopiei este un factor predictiv în apariția rinitei/astmului; atopia cu debut sub 6 ani predispune la astm, debutul mai tardiv predispune la rinită

3. pacienții cu rinită alergică, în special perenă, au o hiperreactivitate bronşică (HRB) de 2-8 ori mai mare decât normalul
4. tratamentul adecvat al rinitei alergice influențează favorabil evoluția astmului.

Observația empirică precum că majoritatea pacienților cu rinită nu au astm bronşic, în timp ce majoritatea astmaticilor au rinită, susține teoria conform căreia astmul apare în prelungirea rinitelor alergice, în special la pacienții cu formă severă de boală (figura 7-3).

Scanned with OKEN Scanner

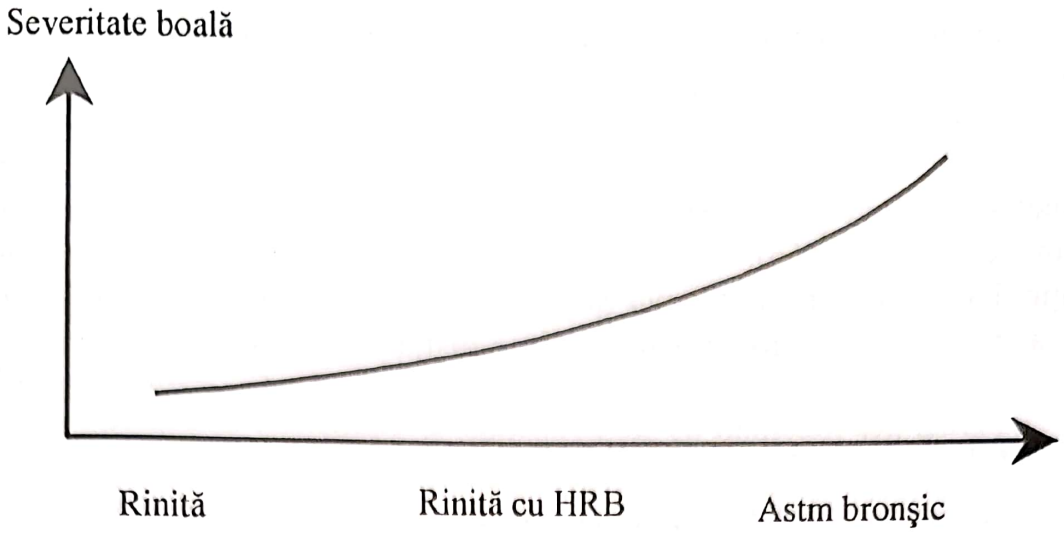

Figura 7-3. Sindromul inflamaţiei şi hiperreactivităţii căilor aeriene

Mai multe mecanisme au fost propuse pentru a explica interacţiunile nas-plămân (53, 54):

- obstrucţia nazală determină respiraţie orală şi alterarea condiţionării aerului inhalat
- scăderea condiţionării aerului inhalat produce o inflamaţie cronică a mucoasei căilor aeriene nazale
- alterarea eliberării NO la nivelul căilor aeriene superioare/inferioare
- reflex nazo-bronşic
- drenaj posterior direct al mediatorilor inflamatori
- activitate inflamatorie sistemică la nivelul căilor aeriene superioare / inferioare.

Pornind de la aceste date se impun următoarele concluzii practice:

- rinita este corelată cu astmul bronşic şi constituie un factor de risc pentru acesta
- prevenţia/tratamentul precoce al rinitei previne apariţia astmului şi reduce severitatea simptomelor
- diagnosticul de rinită impune evaluarea obligatorie a tractului respirator inferior.

Există studii care sugerează că rinosinuzitele sunt complicaţii ale rinitelor alergice; totuşi nu s-au putut demonstra modificări în patenţa ostială sau creşterea incidenţei rinosinuzitelor purulente în timpul sezonului de polen. Prezenţa alergiei într-un procent ridicat (40-80%) la pacienţii cu rinosinuzită (55), a unui infiltrat celular bogat în eozinofile activate şi a unui lichid de lavaj cu concentraţii mari de histamină, cysteinil leucotriene şi PGD2 similar celui din rinita alergică, permit afirmaţia că alergia nazală este un precursor al rinosinuzitelor acute şi cronice (1).

Rinita alergică nu este un factor de risc pentru dezvoltarea polipozei nazale; prevalenţa polipozei în rândul acestor pacienţi este mică, sub 5% (6).

Scanned with OKEN Scanner

Cu toate că reacțiile alergice sunt cauze comune al rinitelor, ele reprezintă doar unul dintre factorii etiologici ai otitei medii, idee controversată încă. Mucoasa urechii medii este acoperită cu un epiteliu de tip respirator similar histologic mucoasei nazale; ea prezintă un număr redus de celule imunocompetente, citokine, chemokine și factori de creștere; totuși în lichidul de secreție s-au identificat mastocite și triptază (56), sugerând că mucoasa poate fi capabilă de un răspuns alergic. Ea este însă rar ținta unui răspuns alergic; mediatorii eliberați în cursul unui astfel de proces produc sau întrețin o disfuncție tubară și inflamație.

7.1.8. Tratament

Tratamentul rinitelor alergice cuprinde măsuri de control al mediului, terapie farmacologică și imunoterapia specifică cu alergene. Chirurgia ORL este utilizată ca măsură adjuvantă, în cazuri selecționate. Ghidurile actuale recomandă o strategie complexă de abordare atât a căilor respiratorii superioare, cât și a celor inferioare, în termeni de siguranță și eficiență (1).

Măsuri de control al mediului

Expunerea pacientului la alergenul incriminat este urmată de apariția simptomelor; sunt necesare studii pentru a determina magnitudinea reducerii expunerii la alergen, necesară ameliorării simptomatologiei.

Măsurile de control sunt mai eficiente pentru alergenele de interior decât pentru cele de exterior (4).

Dacă studii numeroase au demonstrat rolul benefic al îndepărtării acarienilor în controlul astmului bronșic, există relativ puține studii efectuate în cazul rinitelor. Acestea indică efectul pozitiv al folosirii acaricidelor tip benzyl-benzoat și al măsurilor de profilaxie activă (57). Aceste măsuri, prezentate în tabelul 7-9, ameliorează simptomele și împiedică teoretic, cel puțin parțial, progresia bolii spre astmul bronșic; ele sunt totuși modeste comparativ cu scoaterea pacientului din mediul alergenic (50).

Mucegaiurile de interior, a căror creștere este favorizată de umiditate, sunt dificil de eliminat; creșterea ventilației și încălzirea locuințelor par a aduce beneficii.

Animalele de companie, în special pisicile și câinii (dar și iepurii de casă, șoriceii, porcușorii de Guineea) sunt surse majore de alergene. Aceste alergene provin din salivă și din secreția glandelor sebacee, sunt aeropurtate și persistă mult timp în atmosferă, așa încât se pot deplasa pe distanțe mari și devin practic alergene ubicuitare, întâlnite și în exterior, ceea ce face evitarea lor foarte dificilă (42). Unica metodă de îndepărtare a alergenelor din locuințe constă în renunțarea la animalul favorit, apoi aspirarea și spălarea tuturor obiectelor care permit acest lucru. Alergenele au o remanență mare și pot persista luni de zile după îndepărtarea animalului (43). Spălatul săptămânal al pisicii reduce nivelul expunerii, dar nu la un nivel care să permită controlul optim al simptomelor (1).

Scanned with OKEN Scanner

Tabelul 7-9

Măsuri de profilaxie antialergică

Măsuri esențiale - folosirea unor lenjerii impermeabile, perfect închise, pentru pături, pilote, perne - spălarea săptămânală a lenjeriei de pat la 55-60^0 C
Măsuri aditive - îndepărtarea covoarelor şi înlocuirea lor cu linoleum sau parchet - renunțarea la mobila tapițată, eventual înlocuire cu accesorii din piele/ polimeri - îndepărtarea draperiilor - păstrarea în dulapuri închise a obiectelor care acumulează praf (cărți, bibelouri, etc.) - spălarea cu apă fierbinte sau plasarea în congelator a jucăriilor din pluş - utilizarea de aspiratoare cu filtre tip HEPA - folosirea unor sisteme de ventilație pentru scăderea umidității - acaricidele sunt utile, deşi pot induce reacții adeverse la astmatici

Gândacii de bucătărie sunt o cauză importantă de alergii respiratorii, mai ales în zonele cu standard economic scăzut (44). Eradicarea lor este dificilă, fiind frecvente reinfestările de la apartamentele vecine. Sunt necesare: izolarea surselor de mâncare în recipiente/dulapuri închise, izolarea resturilor de mâncare în saci de plastic, curățarea podelelor după fiecare masă, izolarea porților de acces, folosirea insecticidelor chimice. Toate aceste măsuri sunt mai puțin eficiente decât exterminarea gândacilor de către profesionişti (1)

Alergenele de exterior, reprezentate de polenuri şi fungi, sunt mai dificil de evitat. Geamurile locuințelor şi ale maşinilor închise peste zi, folosirea unor sisteme de ventilație cu filtre speciale pentru reținerea particulelor de polen, purtarea unor ochelari de protecție reduc nivelul expunerii.

Evitarea agenților sensibilizanți care determină rinite ocupaționale poate fi dificilă, mergând până la scoaterea din mediu şi reorientare profesională dacă simptomele sunt severe sau coexistă astm bronşic (14). În cazul alergiei la latex, folosirea unor mănuşi fără pudră permite desfăşurarea activităților şi poate determina scăderea alergenicității latexului însuşi (15).

Tratament medicamentos

Tratamentul medicamentos cuprinde antihistaminice antireceptor H1, decongestive nazale, glucocorticosteroizi, cromone, anticolinergice, antileucotriene (tabelul 7-10). Primele trei grupe medicamentoase se pot administra sub formă orală sau topică, iar cromonele şi anticolinergicele numai sub formă topică. Administrarea intranazală are certe beneficii: debut rapid de acțiune,

Scanned with OKEN Scanner

concentrație înaltă realizată direct la nivelul organului țintă, efecte adverse minimizate.

Administrarea topică prezintă însă şi unele inconveniente:

- complianță mai redusă decât la utilizarea formei orale (5, 9)
- coafectarea altor organe necesită abordare sistemică (1)
- distribuție intranazală inegală
- efect iritativ/toxic pe cili datorită conservanților (benzalkonium chlorid) (22, 24)
- medicamentul nu penetrează în cazul unei obstrucții nazale complete (4, 5)
- efecte locale dependente de medicament: sângerări, foarte rar perforație de sept (glucocorticosteroizi), uscăciune a mucoasei nazale (ipratropium bromid), *rhinitis medicamentosa* (vasoconstrictoare).

Tabelul 7-10

Efectele tratamentului medicamentos asupra simptomelor rinitelor alergice

	Strănut Prurit	Rinoree	Obstrucție nazală	Hiposmie
Cromone	+	+	+ / -	-
Anthistaminice	+++	++	+ / -	-
Ipratropium bromid	-	+++	-	-
Decongestive topice	-	-	+++	-
GCS[1] topici	+++	+++	++	+
GCS[1] orali	+++	+++	+++	++

[1]GCS= glucocorticosteroizi

Antihistaminice

Antihistaminicele orale de generația a II-a (tabelul 7-11) sunt considerate prima linie de tratament (atunci când sunt disponibile) în rinitele alergice (1, 4, 57), însoțind sau nu glucocorticoterapia intranazală în formele dominate de obstrucție. Datorită efectelor lor sistemice, sunt preferate în cazul asocierii altor boli alergice: astm bronşic, conjunctivită alergică, dermatită atopică.

Antihistaminicele de generația I, denumite generic şi „sedative", sunt antagonişti potenți ai receptorului H1, dar au efecte secundare semnificative de tip sedativ, anticolinergic (uscăciunea mucoaselor, constipație, retenție de urină, mai ales la vârstnicii cu adenom de prostată, exacerbarea glaucomului) şi de stimulare a apetitului (5).

Scanned with OKEN Scanner

Tabelul 7-11

Principalele medicamente antihistaminice

Clasa	Prima generație	A doua generație	Metaboliți activi
alkilamine	bromfeniramină, clorfeniramină, dimentinden, triprolidină	acrivastină	
piperazine	buclizin, meclizin, hidroxizin	cetirizină, oxatomid	
piperidine	azatadină, ciproheptadină	astemizol, ebastină, fexofenadină, ketotifen, levocabastină, loratadină, mizolastină, terfenadină	carebastină, desloratadină, tecastemizol
etanolamine	clemastină, difenhidramină, doxilamină		
etilendiamine	antazolină, pirilamină, tripelenamină		
fenotiazine	methdilazină, prometazină		
altele		azelastină	

Evoluția timp de 65 de ani a antihistaminicelor a determinat salturi calitative, așa încât, în afara proprietăților de blocare a receptorilor H1, s-au dezvoltat și proprietăți antiinflamație alergică (58). Aceste caracteristici sunt întâlnite la o parte dintre antihistaminicele de generația II: azelastină, cetirizină, desloratadină, ebastină, fexofenadină, loratadină, care inhibă producția de citokine de tip Th2 și de chemokine, scad eliberarea cysteinil leucotrienelor și a PGD2, scad expresia moleculelor de adeziune de tip ICAM1. Toate aceste efecte justifică utilizarea lor în obstrucția nazală, dominată de inflamație și sugerează că folosirea lor în regim cronic aduce beneficii mai mari decât administrarea „la nevoie" (1, 59).

Deși antihistaminicele de generația I sunt eficiente asupra simptomelor nazale, iar unele dintre ele sunt slab sedative (bromfeniramina, clemastina,

Scanned with OKEN Scanner

clorfeniramina), în momentul actual sunt preferate moleculele noi, cu un raport beneficiu/risc net crescut (57).

Antihistaminicele topice au indicație în formele ușoare/moderate de rinită alergică, neînsoțite de altă patologie alergică. Sunt reprezentate de azelastină și levocabastină. Azelastina ameliorează pruritul, strănutul și congestia nazală (care scade cu 20%), proprietate atipică (58), neîntâlnită la majoritatea antihistaminicelor cu administrare orală, care, în general, sunt ineficace sau slab eficace în reducerea obstrucției nazale. Levocabastina, bine tolerată, induce sedare. Pentru obținerea unei bune eficiențe clinice este necesară administrarea bicotidiană.

Tabelul 7-12 ilustrează caracteristicile cu semnificație clinică și terapeutică ale antihistaminicelor din generația a II-a.

Tabelul 7-12

Caracteristicile antihistaminicelor din generația a II-a

Antihistaminic	Doză	Sedare	Efecte C-V	Efect pe congestia nazală	Alimentele absorbția	Indicație și doză pediatrică	Sarcină (categorie FDA)
acrivastină [1]	8 mg x 3/zi	+	-	-	-	8 mg > 12ani	B
astemizol [2, 3]	10 mg/zi	-	+	-	-	5 mg > 6ani	C
azelastină [4]	4 mg/zi	+	-	+	-	1-2 puf > 5 ani	B
ceririzină [5]	10 mg/zi	+/-	-	-	-	5 mg > 2 ani 10 mg > 6 ani	B
desloratadină	5 mg/zi	-	-	+	-	5 mg > 12 ani	C
ebastină [6]	10-20 mg/zi	-	-/+	-	-		
fexofenadină [7]	120 mg/zi	-	-	-	+	60 mg x2 > 12ani	C
ketotifen [8]	1 mg x 3/zi	+	-	-	-	1 mg > 2 ani	B
loratadină	10 mg/zi	-	-	-	-	5 mg> 2ani	B
mizolastin [9]	10 mg/zi	-	-/+	-	-		
terfenadină [3]	60 mg x 2/zi	-	+	-	-	15 mg x 2 > 3ani 30-60 mgx2 > 7ani	C

Scanned with OKEN Scanner

[1] necesită administrare frecventă

[2] determină creştere ponderală

[3] asociat unor tulburări severe de ritm cardiac, tip „torsada vârfurilor" sau altor aritmii ventriculare; la o concentraţie serică crescută (depăşire a dozei recomandate, coadministrare cu macrolide, antifungice azolice sau cu alimente bogate în flavonoide) sau în prezenţa unor boli cardio-vasculare preexistente (sindrom de QT prelungit, sindroame bradicardice) ori a unor dezordini metabolice (hipokaliemie, hipocalcemie, hipomagneziemie), blochează canalele de potasiu IKr şi IK1 din miocitul ventricular; rezultă un potenţial de acţiune prelungit, cu întârzierea repolarizării, premiză pentru o depolarizare precoce, aberantă, care distorsionează ciclul cardiac; în momentul actual retras din uz în majoritatea ţărilor

[4] determină gust amar şi disgeuzie la 20% dintre pacienţi

[5] induce sedare la 20% dintre cei trataţi

[6] la doze uzuale, nu are efecte adverse cardio-vasculare

[7] coadministrarea cu alimente saline sau sucuri de fructe care conţin flavonoide scade biodisponibilitatea cu 30-75%; la fel, utilizarea concomitentă a antiacidelor cu aluminiu şi magneziu

[8] induce creştere ponderală

[9] deşi nu modifică intervalul QT la pacienţi fără patologie hepatică sau cardiacă, este contraindicat celor cu astfel de boli sau celor ce primesc eritromicină, ketoconazol sau antiaritmice din clasele I, III.

Glucocorticosteroizi

Introducerea modalităţii de administrare intranazală a glucocorticosteroizilor a ameliorat spectaculos indexul terapeutic al acestora. Rezervaţi iniţial celei de a doua linii de tratament, poziţia lor a fost reevaluată, iar în momentul actual sunt consideraţi medicaţie de primă intenţie în formele moderat/severe ale rinitelor alergice sezoniere şi perene (1, 4, 8).

În tabelul 7-13 sunt enumerate principalele acţiuni celulare şi biochimice ale glucocorticosteroizilor.

Din punct de vedere clinic, glucocorticosteroizii acţionează asupra tuturor simptomelor din rinită, inclusiv a obstrucţiei nazale; acest fapt îi face deosebit de utili în rinitele persistente dominate de obstrucţie. În numeroase meta-analize efectuate, eficacitatea lor s-a dovedit egală sau superioară antihistaminicelor în tratamentul rinitelor alergice sezoniere şi/sau perene (1). Datorită debutului lent al acţiunii efectul maxim este evident după câteva zile/săptămâni de administrare (4, 5, 60). Când mucoasa nazală este foarte congestionată şi glucocorticosteroidul nu ajunge uşor la nivelul acesteia, este indicată folosirea unui decongestiv topic sau administrarea orală a unui glucocorticosteroid, nu mai mult de o săptămână, urmate de glucocorticoterapie inhalatorie.

Pentru a obţine rezultate optime, glucocorticosteroizii trebuie folosiţi în mod regulat, iar în caz de rinită alergică sezonieră, tratamentul trebuie început cu 3-4 săptămâni anterior debutului sezonului de polen (1, 8).

Utilizarea pe termen lung a acestor produse este bine tolerată, nu induce atrofie a mucoasei nazale, iar efectele secundare locale sunt minore şi tranzitorii: uscăciunea mucoasei, crustificare, epistaxis discret. S-au raportat câteva cazuri de perforaţii septale,

Scanned with OKEN Scanner

Tabelul 7-13

Acțiuni celulare și biochimice ale glucocorticosteroizilor

Asupra celulelor inflamației alergice	Asupra mediatorilor inflamației alergice
- scad numărul celulelor Langerhans - inhibă captarea și procesarea antigenului de către celulele Langerhans	- scad expresia ARNm pentru IL3, IL4, IL5, IL13 și pentru receptorii lor
- scad numărul eozinofilelor în epiteliu și în lamina propria - scad supraviețuirea eozinofilelor	- scad eliberarea de histamină, triptază
- scad influxul de mastocite și bazofile în epiteliu și în lamina propria	- inhibă producția de prostanoizi, leucotriene
- scad numărul limfocitelor T și a subpopulațiilor acestora	- inhibă formarea anticorpilor IgE specifici

în special la femei tinere în primele luni de tratament; direcționarea jetului trebuie să fie spre posteriorul cavității nazale și sagital (de evitat septul).

Datorită biodisponibilității joase și a dozelor mici folosite, absorbția sistemică a glucocorticosteroizilor topici este scăzută. Dozele de la care apar efecte sistemice sunt un subiect controversat. Studii efectuate asupra pacienților care au utilizat forme de administrare intranazală, au arătat că riscul de supresie a axului hipotalamo-hipofizo-suprarenalian este foarte mic, practic neglijabil (exceptând dexametazona spray și betametazona picături). Folosirea concomitentă a glucocorticosteroizilor, intranazal și intrabronșic nu pare a crește gradul de supresie a axului (8), dar mai sunt necesare studii pentru a elucida acest aspect.

Din punct de vedere pediatric, cea mai imporatntă problemă pe care o ridică corticoterapia inhalatorie este legată de supresia creșterii. Beclometazona dipropionat este singura moleculă pentru care există dovezi certe în acest sens (61). Alte efecte secundare, raportate în cazul terapiei inhalatorii pentru astmul bronșic (cataractă, glaucom, anomalii metabolice, tulburări comportamentale), nu au fost raportate. Principial se recomandă folosirea dozelor celor mai mici posibile care mențin un control satisfăcător al bolii.

Prezentăm în tabelul 7-14 principalele proprietăți cu aplicabilitate clinică directă ale glucocoticosteroizilor folosiți în terapia rinitelor.

Scanned with OKEN Scanner

Tabelul 7-14

Particularități de utilizare ale glucocorticosteroizilor

Glucocortico-steroid	Doză la adult/zi	Prezentare	Supresie ax HHSR	Supresie creștere	indicație pediatrică	Sarcină (categoria FDA)
Beclometazonă dipropionat	200 mcg	MDI[1] Soluție apoasă	-	+	100 mcg / 5-12 ani 200 mcg >12 ani	C
Budesonid	64-256 mcg	MDI[1] Soluție apoasă Pudră uscată	-	-	64-128 mcg > 5 ani	C
Flunisolid	200 mcg	Soluție apoasă	-	-	> 4 ani	C
Fluticazonă propionat	200 mcg	Soluție apoasă	-	-	100 mcg > 4 ani	C
Mometazonă furoat	200 mcg	Soluție apoasă	-	-	100 mcg >2 ani 200 mcg > 12 ani	C
Triamcinolon acetonid	220 mcg	MDI	-	-	> 6 ani	C

[1] MDI= metered dose inhaler

Eficacitate: budesonid = mometazonă = fluticazonă > beclometazonă.

Nu există studii despre utilizarea glucocorticosteroizilor intranazali în timpul sarcinii; prin similitudine cu siguranța utilizării lor în astmul bronşic asociat sarcinii, sunt de preferat budesonidul şi beclometazona dipropionat

Corticoterapia sistemică nu va fi folosită niciodată ca primă linie de tratament în abordarea terapeutică a rinitelor alergice/nonalergice (1); ea rămâne rezervată cazurilor neresponsive la tratament susținut; este utilă în sevrajul pacienților dependenți de decongestive topice, în rinitele severe cu obstrucție nazală completă şi în cazul asocierii polipozei nazale. Este preferabilă administrarea orală a unor doze medii prednison (20-30 mg/zi), timp de 7-10 zile; formulele injectabile determină o supresie de lungă durată şi necontrolată a axului hipotalamo-hipofizo-corticosuprarenalian (62); în plus, produc o atrofie a țesutului subcutanat. Datorită efectelor adverse redutabile, administrarea sistemică va fi

Scanned with OKEN Scanner

utilizată cât mai rar, niciodată la copii şi femei însărcinate sau la cei cu contraindicaţii ferme: tuberculoză, diabet zaharat, hipertensiune severă, psihoze, keratită herpetică, glaucom, osteoporoză.

Se evită administrarea intranazală a produselor injectabile depot; au fost citate cazuri de cecitate (microembolii, vasospasm) (4, 5).

Cromone

Cromoglicatul disodic şi nedocromilul sodic acţionează ca stabilizatoare mastocitare prin mecanisme incomplet stabilite (blocarea canalelor de calciu de la nivelul membranei mastocitare, inhibiţia fosfodiesterazei, blocarea fosforilării oxidative; în plus, nedocromilul inhibă activarea eozinofilelor, neutrofilelor, monocitelor, macrofagelor, mastocitelor) (4, 6).

Nedocromilul are un debut al acţiunii mai rapid şi o eficienţă clinică mai mare. Folosirea cromoglicatului este îngreunată de ritmul necesar al administrării (4 ori/zi); nedocromilul înlătură acest disconfort (regim bicotidian).

Aproape complet lipsite de efecte secundare, eficacitatea lor este mai mică decât a antihistaminicelor şi a glucocorticosteroizilor. Ele nu sunt opţiuni terapeutice majore, dar au o poziţionare bine conturată în tratamentul rinitelor alergice (1, 8). Sunt utilizate profilactic înaintea unei expuneri fortuite (de exemplu, când un pacient cu sensibilizare la pisică este obligat să viziteze o casă unde există un astfel de animal). Datorită profilului de siguranţă excelent, sunt indicate prioritar copiilor şi gravidelor (1, 4, 5, 8).

Efectele locale, raportate la mai puţin de 10% dintre pacienţi constau în iritaţie nazală, usturime, înţepături (tranzitorii).

NAAGA, acidul N acetil-aspartil-glutamic, alt stabilizator mastocitar, este un inhibitor de C3 convertază ce reduce recrutarea celulară şi eliberarea mediatorilor în timpul fazei tardive a răspunsului alergic. S-a dovedit mai eficient decât cromoglicatul disodic (ameliorează parţial obstrucţia nazală), dar este mai puţin tolerat.

Decongestive

Decongestivele produc vasoconstricţie, cu diminuarea edemului mucoasei nazale şi ameliorarea obstrucţiei (8). Ele sunt:

- agonişti α 1adrenergici (fenilefrină)
- agonişti α 2 adrenergici (oximetazolină, xilometazolină, nafazolină)
- eliberatori de noradrenalină (efedrină, pseudoefedrină, amfetamine)
- medicamente care inhibă recaptarea noradrenalinei (antidepresive triciclice, fenilpropanolamină).

Decongestivele topice (oximetazolină, xilometazolină) sunt eficiente în tratamentul obstrucţiei nazale din rinitele alergice şi nonalergice; nu acţionează însă pe celelalte simptome. Datorită riscului dezvoltării *rhinitis medicamentosa,* uzul lor trebuie strict limitat la un interval mai mic de 10 zile (5, 9). Alte efecte locale care pot apare sunt uscăciunea mucoasei, ulceraţii, senzaţie de usturime.

Scanned with OKEN Scanner

Decongestivele orale (efedrină, pseudoefedrină, fenilefrină, fenilpropanolamină) au un efect mai slab asupra obstrucției nazale decât cele topice, dar nu produc vasodilatație de *rebound* (6). Debutul acțiunii este la aproximativ 30 minute, iar decongestia durează circa 6 ore în regim regulat de administrare și 8-24 ore dacă sunt utilizate formule cu eliberare prelungită. Sunt utilizate în tratamentul rinitelor alergice, sinuzitelor, otitelor, infecțiilor de tract respirator superior (8, 27). Determină apariția, relativ frecventă, a efectelor adverse sistemice: amețeală, cefalee, iritabilitate, insomnie, tremor, tahicardie, hipertensiune (la persoane susceptibile), halucinații vizuale.

Se utilizează cu prudență la copii (datorită indexului terapeutic îngust), la femeile însărcinate (traversează placenta), la hipertiroidieni și la vârstnicul cu adenom de prostată (4, 5). Nu se folosesc concomitent cu β blocante și/sau inhibitori ai monoaminoxidazei.

Preparatele medicamentoase orale care conțin o combinație de decongestiv (frecvent pseudoefedrină) și un antihistaminic de generația II (acrivastină, cetirizină, loratadină, fexofenadină) produc o ameliorare rapidă a simptomatologiei, dar nu acționează seminficativ asupra procesului inflamator subiacent. Necesită administrare bicotidiană, iar farmacocinetica lor este influențată de administrarea de alimente (59). Există câteva studii care au evidențiat relativa superioritate asupra monoterapiei cu antihistaminic, dar aceste date necesită cercetări suplimentare. Multe medicamente eliberate fără prescripție medicală conțin, alături de decongestiv, un antihistaminic de generația I; deși eficace, utilizarea lor este grevată de sedare și nu sunt o opțiune potrivită pentru un tratament de lungă durată (57).

Anticolinergice

Bromura de ipratropium acționează asupra receptorilor muscarinici de la nivelul glandelor sero-mucoase, reducând rinoreea; nu influențează celelalte simptome din rinită. Are un debut rapid de acțiune (15-30 minute), iar pacientul nu dezvoltă tahifilaxie (57). Este utilizată în rinitele alergice și nonalergice, rinita gustatorie, rinita idiopatică a vârstnicului, infecțiile tractului respirator superior, la doze de 120-320 micrograme pe zi, în 3-6 administrări cotidiene.

Efectele secundare sunt rare și constau în uscăciune nazală și orală, iritație nazală, cefalee (1).

Antileucotriene

Rolul jucat de leucotriene în patogenia rinitelor este insuficient conturat; în prezent există doar câeva studii despre efectele antileucotrienelor în rinita alergică/ polipoza nazală, permițând concluzii preliminare mai degrabă speculative despre modalitatea concretă în care aceste medicamente vor influența tratamentul bolilor sus-menționate (63). Este improbabil ca ele să devină competitori ai antihistaminicelor, însă combinația celor două grupe medicamentoase pare mai eficace decât monoterapia cu oricare dintre produși. Există puține informații

Scanned with OKEN Scanner

pentru a permite concluzii validate, dar ele indică efecte ale antileucotrienelor asupra hiperreactivității nazale, a obstrucției nazale și a olfacției (4, 8, 28).

Utilizarea combinației antihistaminic/antileucotrienă la pacienții cu rinită și astm bronșic poate aduce beneficii ambelor boli, antihistaminicul predominent rinitei, iar antileucotriena astmului (63).

Producția cysteinil leucotrienelor în inflamația alergică este crescută, iar provocarea nazală cu acești produși determină obstrucție nazală (6). Zileutonul, inhibitor de 5 lipooxigenază, ameliorează obstrucția nazală, iar zafirlukastul, inhibitor al receptorilor pentru cysteinil leucotriene, diminuă toate simptomele, în special blocajul nazal. Studii comparative au indicat că eficiența clinică este mai mică decât a glucocorticoterapiei intranazale sau a antihistaminicelor, dar asocierea cu oricare dintre aceste tipuri de medicamente determină beneficii suplimentare comparativ cu monoterapia (28).

Nu există încă o poziționare clară a antileucotrienelor în *management*-ul rinitelor alergice. Probabil că ele vor avea un rol predominant în tratamentul rinitelor induse de aspirină (1, 8); studii preliminare efectuate cu Zileuton demonstrează reapariția simțului olfactiv, ameliorarea rinoreei și a fluxului nazal inspirator la pacienți cu intoleranță la aspirină.

Imunoterapie specifică cu alergene

Imunoterapia specifică cu alergene, folosită ca metodă standard de tratament, a împlinit 90 de ani de existență (64); deși practicată, în tot acest interval, extensiv și cu rezultate satisfăcătoare atât pentru pacient, cât și pentru medic, dovezile științifice ale eficienței sale, susținute de metode de laborator și de studii dublu-orb *placebo* controlate, au fost ferm conturate abia în ultimele 1-2 decenii.

Scopul acestei forme de tratament, care constă în administrarea graduală a unor doze progresiv crescânde de alergen, este acela de a crește toleranța la alergene în cursul expunerii naturale, toleranță manifestată prin ameliorarea/dispariția simptomelor (5). Introducerea precoce a imunoterapiei specifice cu alergene poate modifica evoluția naturală a rinitei și preveni apariția sau progresia spre astm bronșic (1, 8, 28). Imunoterapia specifică cu alergene nu se substituie terapiei farmacologice clasice, care tratează simptomatic sau patogenic. Mecanismele prin care imunoterapia acționează sunt sistemice și permit scăderea necesarului de medicație.

Modificările clinice și imunologice induse de imunoterapia specifică cu alergene sunt actual explicate prin teoria deviației imune; tratamentul comută secreția citokinică tip Th2 (IL4, IL5, IL13, GM-CSF), crescută în inflamația alergică, în secreție tip Th1 (IL2, IFN γ, GM-CSF).

Mecanismele de acțiune ale imunoterapiei sunt heterogene (6), depinzând de natura alergenului, de calea de administrare, de doză și de durata tratamentului, de folosirea diverșilor adjuvanți, de localizarea bolii alergice și de *status*-ul genetic al gazdei. Imunoterapia induce modificări la nivelul organelor-țintă, precum și la nivel umoral și celular (8); în cazul mucoaselor, scade răspunsul precoce/tardiv la testele de provocare specifică nazală/oculară/bronșică; în plus, anulează efectul de *priming;* reduce nivelul eliberării mediatorilor inflamației alergice

Scanned with OKEN Scanner

(histamină, triptază, kinine, prostaglandine, leucotriene), precum şi recrutarea celulelor implicate (1).

Indicaţiile imunoterapiei specifice cu alergene sunt (1, 4, 8):

- pacienţi cu rinită/conjunctivită/astm bronşic determinate de polenuri, acarienii din praful de casă, perii de pisică
- pacienţi insuficient controlaţi de terapia farmacologică convenţională
- pacienţi la care farmacoterapia produce efecte adverse greu de tolerat
- pacienţi care nu doresc farmacoterapie.

Imunoterapia este recomandată aditiv evicţiei alergenului, dar nu o substituie (4, 5, 6). Ea este eficientă în rinitele unde există o sensibilizare dominantă; se recomandă aplicarea ei precoce, pentru a preveni dezvoltarea unei forme mai severe de boală, eventual a unei alte determinări organice(astm bronşic) şi pentru a reduce riscul efectelor secundare ale medicaţiei clasice (1).

Contraindicaţiile imunoterapiei (6) sunt condiţionate de coasocierea cu alte stări morbide şi de existenţa unor factori psiho-sociali particulari (tabelul 7-15.)

Tabelul 7-15

Contraindicaţiile imunoterapiei specifice cu alergene

Condiţii medicale - astm sever, cu VEMS < 70% din valoarea prezisă, sub tratament corect - HTA necontrolată (folosirea adrenalinei poate determina paroxisme tensionale) - angină instabilă sau infarct miocardic recent - boli care necesită tratament cu β blocante (în prezenţa β blocantelor, adrenalina nu este eficace)
Compromiterea sistemului imun - pacienţi cu hipogamaglobulinemie (nu pot produce anticorpi blocanţi IgG şi nu răspund la imunoterapie) - pacienţi HIV+ sau cu SIDA (nu există studii suficiente despre răspunsul anticorpic; există posibilitatea stimulării alergenice cronice a sistemului imun) - alte boli: lupus eritematos diseminat, scleroză multiplă, scleroză amiotrofică laterală - boli neoplazice
Speranţă de viaţă mai mică de 5 ani, deoarece beneficiile nu depăşesc costurile şi riscurile tratamentului
Condiţii ce ţin de incapacitate de comunicare clară cu pacientul - pacienţi cu tulburări psihice, dezordini psihiatrice, retard mental - copii sub vârsta de 5 ani, datorită inabilităţii de a descrie semnele/ simptomele reacţiilor sistemice - istoric de necomplianţă

Scanned with OKEN Scanner

Nu se inițiază imunoterapie în timpul sarcinii, dar dacă a fost începută anterior acesteia se poate continua.

Cele mai frecvente complicații ale imunoterapiei specifice cu alergene sunt reacțiile locale, care apar la locul administrării. Aproximativ 2% dintre pacienți dezvoltă recții sistemice (65), în special în perioada de inițere a terapiei: prurit generalizat, urticarie, dispnee; excepțional, dar posibil totuși, șoc anfilactic. Riscul este mult redus (0-0,6%) dacă administrarea tratamentului este făcută de personal calificat, de preferat de către medicul alergolog (5).

Imunoterapia specifică cu alergene se efectuează numai după obținerea unui consimțământ informat al pacientului (65, 66), semnat și datat; administrarea se face numai în locuri unde este disponibil rapid echipament de resuscitare și personal calificat pentru tratarea reacțiilor sistemice.

Tratament chirurgical

Nu aduce beneficii în formele lipsite de complicații ale rinitelor alergice și nonalergice, dar este util în câteva condiții. Indicațiile pentru chirurgia naso-sinusală se vor baza întotdeauna pe insuficiența tratamentului medicamentos adecvat și pe relevanța clinică sau funcțională a variantelor anatomice sau a bolilor (1).

Indicațiile sale sunt prezentate în tabelul numărul 8-8:

Tabelul 7-16

Indicațiile tratamentului chirurgical în rinite (adaptat după 1)

- hipertrofia cornetului inferior rezistentă la tratament
- variante anatomice ale septului nazal, cu relevanță funcțională
- variante anatomice ale piramidei nazale, cu relevanță funcțională/estetică
- sinuzită cronică dezvoltată independent sau secundar
- variante ale polipozei nazale unilaterale (polip choanal, polip solitar, sinuzită fungică alergică) sau polipoză nazală bilaterală rezistentă la tratament
- boli sinusale fungice (micetom, forme invazive)
- boli necorelate cu alergia: granulomatoză Wegener, tumori, pierderi de lichid cefalo-rahidian.

Dintre procedurile practicate, cel mai frecvent întâlnite sunt: rezecție submucoasă a septului nazal, septoplastie, polipectomie, turbinectomie parțială, criocauterizarea cornetelor inferioare, rinoplastie (4). Rezecția nervului vidian, inervația parasimpatică majoră a glandelor mucoase secretorii, practicată timp de mulți ani în vederea ameliorării status-ului hipersecretor, este actual prohibită, urmărirea pe termen lung a acestor pacienți demonstrând o recădere cu simptome intratabile (67).

Scanned with OKEN Scanner

După etapa diagnostică, principala problemă a clinicianului o constituie abordarea terapeutică cea mai eficientă a cazului dat. În prezent, plecând de la date care se constituie în evidence-based medicine, sunt elaborate ghiduri de practică medicală care stabilesc bazele diagnostice, terapeutice şi prognostice ale bolilor. Aceste ghiduri pornesc de la ideea că tratamentul sugerat este disponibil şi potrivit pacientului; ele nu iau în considerare costul tratamentului.

În Europa, primul ghid de diagnostic şi tratament al rinitelor alergice şi nonalergice, a fost publicat în 1994, sub egida European Academy of Allergology and Clinical Immunology, urmat de un altul în 1999 şi de apariţia, în 2001, a ARIA (Allergic Rhinitis and its Impact on Asthma).

ARIA propune o clasificare a rinitelor după persistenţa simptomelor şi gradul de severitate al bolii (pentru definirea termenilor, vezi capitolul Clasificare). Tratamentul se aplică gradual, conform pricipiului pas cu pas. În schemele următoare, prezentăm algoritmii terapeutici sugeraţi de ARIA.

a) boală intermitentă

Oricare dintre opţiunile terapeutice (figurate prin săgeţi) poate fi utilizată. Nu este necesară glucocorticoterapie sistemică; nu se recomandă injectarea intranazală de GCS (efecte adverse severe).

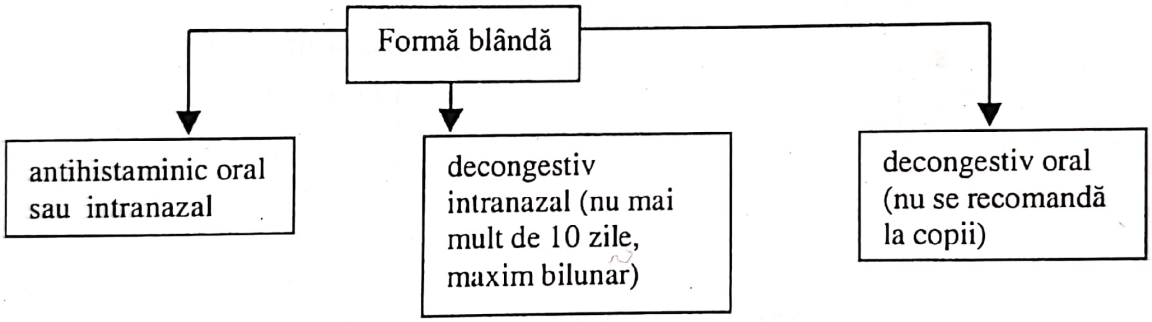

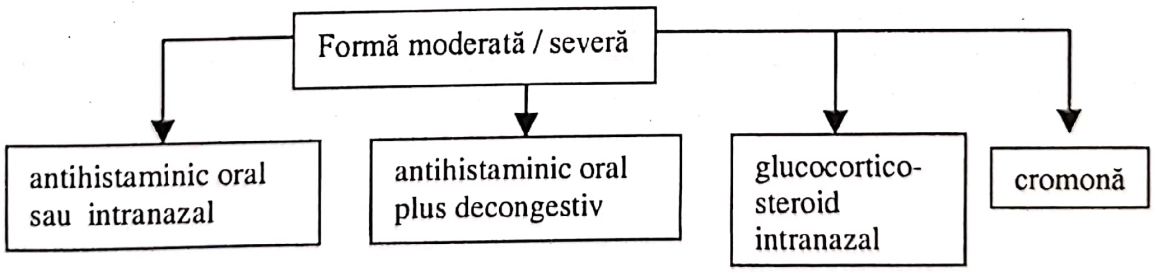

b) boală persistentă

Oricare dintre opţiunile terapeutice (figurate prin săgeţi) poate fi utilizată. În forma blândă de boală nu este necesară glucocorticoterapie sistemică; nu se recomandă injectarea intranazală de GCS (efecte adverse severe).

Durata tratamentului este de 2-4 săptămâni. Dacă după acest interval pacientul nu mai are simptome, continuă tratamentul pe termen lung (cu scăderea dozei de glucocorticosteroid, dacă s-a ales această variantă terapeutică) în cazul rinitei alergice perene, iar în cazul celei sezoniere pe durata sezonului de polen.

Scanned with OKEN Scanner

Dacă pacientul prezintă simptome blânde şi dacă a folosit antihistaminic sau cromonă, se comută pe glucocorticosteroid intranazal.

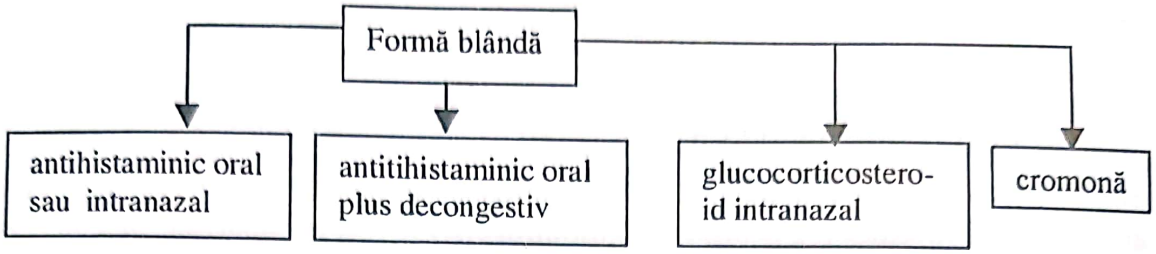

În cazul formei moderate/severe de boală, prima linie de tratament este întotdeanuna GCS topic.

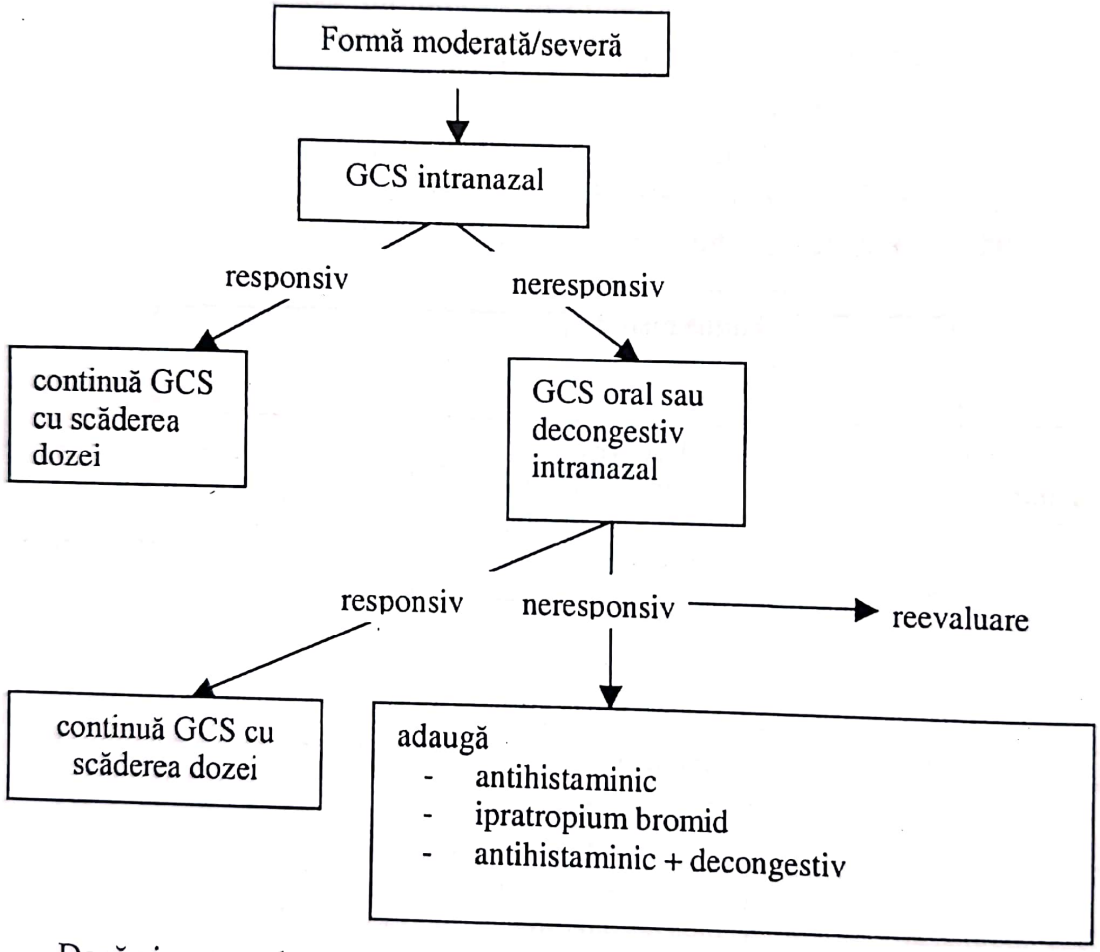

Dacă simptomele se ameliorează după 2-4 săptămâni, se revine la o treaptă anterioară de tratament (similar bolii blânde persistente), cu utilizarea unor doze mici de glucocorticosteroizi, suficiente pentru a controla simptomele. Tratamentul trebuie menţinut minim trei luni (rinita alergică perenă) sau pe toată durata sezonului de polen (rinita alergică sezonieră).

În cazul în care acuzele persistă peste 4 săptămâni sau obstrucţia nazală este severă, adiţionarea unei cure scurte de glucocorticosteroizi orali (1-2 săptămâni) sau utilizarea de decongestive nazale pot fi benefice. Ulterior se continuă terapia topică, cu doze mai mici, pe duratele menţionate mai sus.

Scanned with OKEN Scanner

Menținerea acuzelor după această terapie agresivă impune reevaluarea cazului, luându-se în considerare mai mulți factori (tabelul 7-17).

Tabelul 7-17

Cauze ale lipsei răspunsului terapeutic la glucocorticosteroizi

- noncomplianță
- erori de administrare (doză, frecvență)
- obstrucție nazală persistentă
- expunere masivă la alergen
- variante anatomice/patologie nazală adițională (polipoză, sinuzită)
- diagnostic eronat

Pe lângă GCS topic, se vor folosi:
- dublarea dozei de glucocorticosteroid dacă predomină obstrucția
- ipratropium bromid dacă predomină rinoreea
- antihistaminic antireceptor H1, dacă predomină strănutul, pruritul, rinoreea
- antihistaminic antireceptor H1 şi decongestiv.

Dacă răspunsul terapeutic nu este optim după 3 luni, pacientul se trimite la specialist.

În cazul asocierii conjunctivitei, tratamentul acesteia se face cu antihistaminice antireceptor H1 orale/oculare sau cromone. Nu se administrează glucocorticosteroizi topici conjunctivali în formele necomplicate; atunci când este cazul, se folosesc numai după un consult oftalmologic.

Indicațiile imunoterapiei specifice cu alergene au fost prezentate anterior; decizia oportunității şi momentul inițierii aparțin alergologului.

7.1.9. Particularități ale rinitelor alergice la grupe speciale

Aspecte pediatrice

Deşi sensibilizarea la polenuri apare precoce, rinitele alergice sezoniere sunt excepționale în primii doi ani de viață (68, 69). Obstrucția nazală apărută până la această vârstă este cel mai frecvent determinată de defecte structurale sau de hipertrofie adenoidă. Atât congestia nazală, cât şi rinoreea pot fi determinate de refluxul gastro-esofagian, întâlnit în caz de prematuritate, boli neuro-musculare, disautonomie, incoordonare velofaringiană.

Rinitele alergice sunt apanajul vârstei şcolare, aşa încât în jurul vârstei de 6 ani, circa 40% dintre copii au simptome sugestive (68). Ele reprezintă cea mai comună boală alergică şi una din bolile cronice cele mai frecvente ale copilului sub 18 ani (70). În copilărie, boala este de 2 ori mai frecvent întâlnită la băieți, dar la adolescență sex ratio devine 1:1 (4).

Scanned with OKEN Scanner

Factorii de risc pentru ca un copil să dezvolte rinită alergică sunt: istoricul familial de atopie, pozitivitatea testelor cutanate alergologice, *status*-ul socio-economic ridicat, poluarea atmosferică, naşterea copilului în sezonul de polen, expunerea precoce la epitelii animale, introducerea precoce a hranei solide sau artificiale.

Diagnosticul este dificil la vârste mici şi la copiii necooperanţi. Chestionarea părinţilor asupra semnelor şi simptomelor poate aduce reale beneficii, mulţi dintre copiii cu simptome alergice cronice neconsiderându-le semne de boală (68). Datorită prevalenţei ridicate şi în continuă creştere a bolii, medicul trebuie să aibă permanent în vedere suspiciunea diagnostică de rinită alergică.

Examenul fizic poate arăta, pe lângă semnele şi simptomele de rinită, o respiraţie orală, anomalii de dezvoltare facială, malocluzie dentară, „salutul alergic". Edemele oculare aşa-zis alergice nu sunt patognomonice (70), ele fiind întâlnite şi în rinitele cronice nonalergice şi în sinuzite. Alte manifestări de diateză atopică clinică, eczemă cronică, afectare conjunctivală, astm bronşic, pledează pentru rinita alergică. În cazuri severe, în special în timpul sezonului de polen, mucoasele conjunctivale, ale tubei Eustachio, urechii medii şi sinusurilor paranazale pot fi implicate, generând iritaţie conjunctivală (eritem, lăcrimare, prurit), senzaţie de presiune în urechi, obraji şi frunte, prurit faringo-palatal. Manifestări cu caracter general cuprind: oboseală, stare de rău general, tulburări ale somnului. Febra nu este o trăsătură caracteristică rinitelor alergice (exceptând debutul acut: *hay fever);* prezenţa ei, asociată sau nu cu secreţii nazale purulente, orientează spre o sinuzită (8).

Examenul local şi investigaţiile paraclinice parcurg aceleaşi etape ca la adult. Copiii cu rinită trebuie investigaţi pentru defecte congenitale şi cauze anatomice dobândite ale obstrucţiei nazale (5, 68).

Testele cutanate alergologice pentru confirmarea atopiei, deşi pot fi executate la orice vârstă, sunt frecvent negative până la vârsta de 1 an, datorită imaturităţii sistemului imun (4). În aceste condiţii, anamneza luată părinţilor şi examenul fizic sunt cele care susţin diagnosticul. Eozinofilia sanguină şi IgE serice sunt puţin sensibile şi nu sunt indicate de rutină, iar eozinofilia nazală, întâlnită şi în afecţiuni nonalergice, poate fi utilizată mai degrabă în diagnosticul diferenţial cu rinita infecţioasă.

Cel mai frecvent diagnostic diferenţial este reprezentat de rinita infecţioasă, a cărei descriere a fost făcută la capitolul Clasificarea rinitelor. O confuzie diagnostică frecventă în cazurile dominate de tuse este cea cu astmul bronşic, forma *cough-type* (70).

Această confuzie diagnostică determină un abuz terapeutic şi folosirea nejustificată de glucocorticosteroizi inhalatori, β 2 agonişti, steroizi orali.

Comorbidităţi ale rinitei alergice la copil sunt prezentate în tabelul 7-18.

Scanned with OKEN Scanner

Tabelul 7-18

Caracteristicile formelor tusigene ale astmului şi rinitei

Astm *cough-type*	Rinită *cough-type*
- tuse nocturnă	- tuse preponderent nocturnă, drenaj posterior
- fără wheezing	- istoric de rinită alergică
- răspuns la terapia bronhodilatatorie	- răspuns la evicţie alergene, antihistaminice, glucocorticoterapie inhalatorie

Tabelul 7-19

Rinita alergică: comorbidităţi la copil

- conjunctivite	- hipertrofie limfoidă
- faringite	- apnee în somn
- sinuzite	- deficite ale vorbirii
- astm bronşic	- deficit al creşterii
- eczemă atopică	- alterarea calităţii vieţii

La copil, posibilele relaţii ale rinitei alergice cu astmul bronşic sunt: asociere, exacerbare a astmului sau rol cauzal în patogeneza acestuia şi - în final - confuzie diagnostică.

Cercetările actuale converg către asocierea dintre sinuzită şi rinita alergică la copil şi către faptul că abordarea sinuzitei trebuie să includă şi cercetarea diatezei atopice (1, 70). Contiguitatea mucoasei nazale cu cea sinusală şi implicarea sinusală în rinitele alergice moderate/severe pledează pentru termenul de rinosinuzită alergică (4, 5). Datorită faptului că sinusurile nu sunt complet dezvoltate la copil, sinuzita nu îmbracă aspectul întâlnit la adulţi, având o formă de prezentare mai subtilă, cu slaba exprimare sau lipsa febrei, cefaleei, rinoreei (69). Mai frecvent apar: tuse cronică, infecţii de tract respirator superior, otite infecţioase recurente, apetit diminuat, scădere ponderală, halitoză, vomismente, letargie.

Tratamentul rinitelor alergice la copil include:

- evicţia alergenului/alergenelor responsabile de apariţia bolii; la copil acest lucru este mai important decât la adult datorită riscului dezvoltării de noi sensibilizări sau implicării tisulare adiţionale (astm bronşic); măsurile de control al mediului au fost prezentate pe larg în capitolul Măsuri de control al mediului

Scanned with OKEN Scanner

- farmacoterapia
- imunoterapia specifică cu alergene.

Obiectivul principal al tratamentului rinitelor alergice la copil este de a preveni progresia către complicații medicale severe(1). Farmacoterapia utilizează în general aceleași medicamente ca pentru adulți, cu câteva restricții legate de produsele tip *reliever* (care controlează simptomele acute) și cele de tip *preventer* (care determină supresia bolii). La copil, alegerea medicației se face după următoarele criterii (în ordine): siguranță, influența asupra calitatății vieții, modalitate facilă de administrare, absorbție facilă, debut rapid al acțiunii, activitate antialergică (69).

Eficacitatea este sacrificată când uzul cronic al medicamentului lezează dezvoltarea mentală și psihică a copilului. Nu sunt acceptate ca efecte secundare ale tratamentului scăderea capacității de concentrare și a funcțiilor cognitive (8, 70). Singura modalitate de a convinge un copil de necesitatea tratamentului este ca medicația să aibă debut rapid de acțiune și de amendare a simptomelor.

Ca reguli generale, se preferă medicația topică în formele necomplicate, nu se utilizează glucocorticoterapie sistemică, în special la copiii mici; nu se folosesc decongestive topice sau orale.

Prezentăm în tabelul 7-20 opțiunile terapeutice farmacologice la copil.

Tabelul 7-20

Opțiuni terapeutice farmacologice la copil (modificat după 68)

Topic	
	Nedocromil sodic
	Cromoglicat disodic
	Azelastin sau levocabastin (peste 5 ani)
	Beclometazonă dipropionat (peste 5 ani)
	Flunisolid (peste 4 ani)
	Fluticazonă propionat (peste 4 ani)
	Mometazonă furoat (peste 2 ani)
	Budesonid (peste 5 ani)
	Triamcinolon acetonid (peste 6 ani)
Oral	
	Cetirizină (peste 2 ani)
	Ketotifen (peste 2 ani)
	Loratadină (de la 1 an)

Antihistaminicele nesedative au însemnat un pas important în tratamentul copilului școlar. Sunt preferate formele cu administrare topică și cu un debut rapid al acțiunii (azelastin, levocabastin), practic fără absorbție nazală sau

Scanned with OKEN Scanner

conjunctivală şi, deci, fără efecte sistemice. Caracteristicile farmacologice plasează antihistaminicele topice în fruntea strategiei de tratament a rinitelor alergice la copil (1, 8, 28). Pentru a menține un efect clinic satisfăcător este necesară administrarea lor bicotidiană. În general, folosirea lor trebuie recomandată pentru boala limitată la organ sau ca tratament „de nevoie", adițional unei medicații continue (1, 70).

Studiile comparative de evaluare a eficacității antihistaminicelor anti H1 la copil sunt dificil de efectuat. Cele mai bine documentate indică prioritar cetirizina şi azelastinul topic (69, 70).

Glucocorticosteroizii topici sunt cei mai potenți agenți antiinflamatori, fiind eficace asupra celor trei simptome cardinale ale rinitei: strănut, rinoree, blocaj nazal (60). Sunt mai eficienți decât antihistaminicele şi cromonele în reducerea obstrucției nazale(1,4,5).

Dintre efectele secundare, la copil interesează în mod major influența asupra creşterii scheletale. Efectul este dependent de doză, dar există mari variații interindividuale, în funcție de sensibilitatea condiționată genetic (62). Câteve studii au arătat existența efectelor sistemice după administrarea de glucocorticoterapie inhalatorie şi intranazală la dozele recomandate: a fost raportată o depresie a curbei cortizolemiei diurne normale, precum şi scăderea excreției urinare de cortizol şi o reducere pe termen scurt a creşterii oaselor extremităților. Nu se poate garanta pacientului/familiei că nu va apare nici un efect secundar ca urmare a tratamentului chiar cu glucocorticosteroizi topici, situație valabilă în special pentru riscul de retard al înălțimii (69).

La copii nu se utilizează glucocorticosteroizi cu biodiponibilitate înaltă cum sunt betametazona şi triamcinolonul (70). Dintre moloeculele cu utilizare pediatrică, singura pentru care există dovezi certe de supresie a creşterii este beclometazona dipropionat (61). Studii clinice efectuate au demonstrat lipsa efectelor pe termen scurt în cazul budesonidului şi a mometazonei furoat (71). Pe termen lung, creşterea nu este afectată de administrarea de fluticazonă propionat şi/sau mometazonă furoat (1).

Decongestivele topice de tip derivați de imidazolin sunt contraindicate sub vârsta de 7 ani, datorită pericolului de intoxicație care determină depresie severă a SNC şi efecte adverse cardio-vasculare, în special la copiii de vârstă mică (69).

Durata tratamentului cu vasoconstrictoare topice nu trebuie să depăşească 6-10 zile şi numai la copiii peste 10-12 ani. Se pot face excepții de la această regulă numai în cazuri selecționate, când tratamentul este condus sub strictă supreveghere medicală (70).

Agenții profilactici de tip cromoglicat de sodiu, nedocromil, acid N acetil-aspartil-glutamic sunt stabilizatori mastocitari lipsiți de efecte sistemice, dar eficacitatea lor este condiționată de necesitatea aplicării de 2-4 ori pe zi, lucru destul de incomod la copii.

Scanned with OKEN Scanner

Imunoterapia specifică cu alergene este singurul tratament care modifică evoluția naturală a rinitei alergice şi progresia către astmul bronşic. Inițierea precoce, cât mai curând după diagnosticul bolii alergice, are un efect profilactic, iar eficacitatea ei este semnificativ mai mare la copil decât la adult/vârstnic (1,8, 28). Studii efectuate pe copii monosensibilizați, cu vârste între 2-6 ani, care au primit imunoterapie specifică cu alergene timp de 3 ani, au demonstrat că aceştia nu au dezvoltat noi sensibilizări, în timp ce copiii tratați numai farmacologic s-au polisensibilizat (68).

Imunoterapia specifică cu alergene nu se substituie tratamentului farmacologic; ambele forme de terapie se utilizează concomitent, având efecte complementare. Considerațiile privind inițierea imunoterapiei specifice cu alergene au fost prezentate anterior.

Principala problemă pe care o ridică această formă de terapie la copii este complianța. Teama de injecții şi lipsa rezultatelor imediate determină frecvent renunțarea la tratament în câteva luni. Imunoterapia specifică cu alergene, în forma clasică de administrare, subcutană, nu se va administra până la vârsta de 6-7 ani (risc crescut de reacții sistemice) (4).

Dezvoltarea unor forme alternative de administare, orală, sublinguală, nazală creşte aderența copiilor la tratament (69, 70). Dintre aceste căi alternative, forma sublinguală pare cea mai eficace, dar inferioară totuşi formei injectabile. Când rinita alergică se asociază, la pacientul pediatric, cu astmul bronşic, imunoterapia orală sau sublinguală sunt preferate căii injectabile (1).

Rinita în sarcină

Rinitele reprezintă o problemă frecvent întâlnită în cursul sarcinii, 30% dintre gravide prezentând simptome nazale (70).

Rinita de novo, cunoscută sub denumirea de rinită vasomotorie de sarcină este rezultatul modificărilor hormonale din această perioadă; dezechilibrul dintre estrogeni şi progesteron determină efecte directe şi indirecte asupra vaselor sanguine nazale şi a producției glandelor mucoase. Edemul mucoasei nazale este produs de relaxarea musculaturii netede a vaselor nazale, creşterea volumului sanguin şi a activității glandelor mucoase de la acest nivel. Simptomele sunt moderate/severe, au un maxim în trimestrul II şi dispar la o săptămână după naştere (9).

Dacă fenomenele de rinită sunt prexistente sarcinii, evaluarea implică luarea în considerare a tuturor cauzelor de rinită. Trebuie subliniat faptul că gravida poate dezvolta *rhinitis medicamentosa* supraadăugată şi că prezintă un risc de 6 ori mai mare decât femeia neînsărcinată de a dezvolta sinuzită (29) care, în plus, nu se prezintă cu manifestările clasice; din acest motiv, sinuzita trebuie suspicionată la orice gravidă cu manifestări de rinită.. Destul de des întâlnite la pacienta cu rinită sunt otita medie acută, otita medie seroasă şi trompa beantă (manifestată prin senzație de plenitudine otică, autofonie cu tulburări de auz consecutive, auzirea sunetelor propriei respirații).

Scanned with OKEN Scanner

Rinitele alergice anterioare sarcinii pot rămâne staționare (45%), se pot înrăutăți (34%) sau ameliora (21%).

Problema principală în tratamentul unei rinite la femeia însărcinată este legată de faptul că majoritatea medicamentelor traversează placenta şi implică un risc de malformații fetale. În alegerea medicației trebuie luat în considerare raportul risc/beneficiu, atât pentru mamă, cât şi pentru făt. Responsabilitatea pentru administrarea medicației revine medicului; este preferabil ca tratamentul gravidei să se facă după obținerea unui consimțământ scris al acesteia, după ce a fost informată despre posibilele riscuri pe care le implică tratamentul şi despre evoluția bolii în condițiile lipsei de tratament.

O parte dintre gravide, în special cele cu un bun nivel educațional şi cele bine motivate, pot tolera simptomele nazale fără a folosi medicație sau utilizând doze minimale (70). Obstrucția nazală intermitentă beneficiază de oxymetazolin hidroclorid la doza minimă necesară. Obstrucția nazală permanentă necesită medicație topică sau pseudoefedrină, de preferat din trimestrul II (cu prudență, totuşi, deoarece au fost citate cazuri de *gastroschizis).*

Cea mai sigură opțiune în tratamentul rinitei alergice la gravide o reprezintă cromoglicatul disodic, Schatz şi Zeiger (72) considerându-l prima linie de tratament. În cazul controlului suboptimal cu cromoglicat disodic, există două alternative: antihistaminice orale (tripelenamină, clorfeniramină, cetirizină, loratadină) sau glucocorticosteroizi topici (beclometazonă dipropionat, budesonid) (1, 8). Glucocorticoterapia topică este indicată şi în polipoza nazală, rhinitis medicamentosa, rinita severă eozinofilică. Glucocorticoterapia orală este rezervată numai cazurilor de obstrucție nazală severă, refractară la tratamentele anterioare.

Tabelul 7-21

Tratamentul rinitelor alergice în sarcină

Trimestrul I	Trimestrele II, III
- evicțiune alergene	- evicțiune alergene
- imunoterapie specifică cu alergene	- imunoterapie specifică cu alergene
- soluții nazale saline	- antihistaminice generația II - cetirizin - loratadină
- cromoglicat disodic intranazal	- cromoglicat disodic intranazal
- antihistaminice generația I - tripelenamină - clorfeniramină	- glucocorticosteroizi intranazal - beclometazonă dipropionat - budesonid
- decongestive (în faza acută) - oximetazolin	- decongestive (în faza acută) - oximetazolin - pseudoefedrină

Scanned with OKEN Scanner

Irigațiile locale saline şi exercițiul fizic susținut, datorită vasoconstricției produse, sunt utile în caz de obstrucție nazală, sângerare, uscăciune nazală (4).

Imunoterapia specifică cu alergene nu se inițiază în sarcină; continuarea tratamentului nu este contraindicată în sarcină, dacă a fost inițiat anterior acesteia, cu condiția menținerii dozelor de întreținere. Prezentăm în tabelul 7-21 o abordare sistematizată a tratamentului rinitelor alergice în sarcină.

Pacientele cu disfuncții otice noninfecțioase îşi pot ameliora simptomele prin controlul adecvat al rinitei. Lipsa de răspuns la tratament necesită control ORL pentru a exclude trompa beantă şi otita medie seroasă.

Antibioticele care pot fi utilizate în timpul infecțiilor oto-rino-sinusale în sarcină (70) sunt: amoxicilina (de elecție), ampicilina, eritromicina, cefalosporine din generația II (cefaclor, cefuroxim).

Rinita la vârstnic

Incidența rinitelor alergice scade cu înaintarea în vârstă, astfel încât, la vârsta de 65 de ani, din 1000 de pacienți cu rinită, doar 3 au alergie nazală (5, 9). Nu se cunosc mecanismele exacte de producere a acestui fenomen, dar se presupune că îmbătrânirea țesuturilor tractului respirator determină o subexpresie a citokinelor, chemokinelor şi moleculelor de adeziune, a receptorilor neurosenzitivi, consecința fiind o inflamație mai puțin exprimată (73). S-a demonstrat o creştere a apoptozei bazofilelor, eozinofilelor, mastocitelor nazale. Expunerea repetitivă la alergen favorizează toleranța/anergia, mecanismele moleculare nefiind precizate (70).

Diagnosticul rinitei alergice la vârstnic este îngreunat de faptul că pacientul prezintă frecvent patologie asociată, foloseşte medicamente care determină simptome nazale, are o reactivitate cutanată diminuată la testele alergologice, iar nivelurile serice de IgE totale şi specifice sunt diminuate.

Este importantă verificarea listei medicamentelor administrate, cu accent deosebit asupra decongestivelor topice şi a medicației de uz cardio-vascular: β blocante, clonidină, guanetidină, hidralazină, hidroclorotiazidă, prazosin. Aspirina şi AINS pot precipita obstrucția nazală şi rinoreea şi agrava un astm subiacent. Estrogenii conjugați, utilizați ca tratament de substituție hormonală în osteoporoză determină obstrucție nazală.

Rinita alergică trebuie diferențiată de toate celelalte tipuri de rinită întâlnite la pacientul geriatric. Sistemul imun compromis (boli sistemice, diabet zaharat, carențe nutriționale) predispune la infecții rino-sinusale slab exprimate clinic şi care pretează la confuzii diagnostice (70).

Alături de măsurile de profilaxie specifică, tratamentul include:

- întreruperea/substituirea unei eventuale medicații care accentuează simptomele nazale, în măsura în care acest lucru este posibil
- irigații cu soluții nazale saline
- ipratropium bromid, dacă simptomele sunt dominate de rinoree seroasă profuză iar pacientul nu are glaucom sau adenom de prostată

Scanned with OKEN Scanner

- antihistaminice orale
- glucocorticosteroizi intranazal.

Efectele adverse ale antihistaminicelor de generația I apar mai frecvent la vârstnic (74); cele mai importante sunt cele anticolinergice și cele psiho-motorii. Sunt preferate antihistaminicele de generația II, lipsite de aceste efecte: cetirizină, desloratadină, fexofenadină, loratadină; se evită astemizolul și terfenadina care, în anumite condiții (hipopotasemie, hipomagneziemie, sindroame bradicardice., coadministrarea de macrolide și antifungice azolice), pot determina tulburări severe de ritm cadiac, inclusiv torsada vârfurilor.

Cromoglicatul disodic intranazal este eficient, dar ritmul folosirii lui (4 administrări/zi) poate constitui un factor limitativ la pacientul vârstnic necompliant (70).

Glucocorticosteroizii intranazali sunt eficienți; studii controlate indică faptul că, spre deosebire de glucocorticoterapia inhalatorie folosită în astm, nu produc cataractă subcapsulară posterioară sau glaucom. Scăderea riscului de cataractă se obține și prin: renunțarea la fumat, limitarea expunerii la razele ultraviolete tip B, consumul de vegetale cu frunze verzi și al fructelor proaspete, administrarea frecventă de polivitamine (74).

Nu se folosesc decongestive orale, datorită riscului de stimularea a SNC (insomnie), cordului (palpitații), precum și a dezvoltării/amplificării unei retenții urinare. Studii recente indică faptul că pseudoefedrina nu modifică semnificativ o hipertensiune arterială controlată (70).

Imunoterapia specifică cu alergene nu se administrează pacientului vârstnic întrucât eficiența clinică este modestă, dar riscul apariției reacțiilor sistemice mare; în plus, tratamentul se face în condiții dificile (pacient cu patologie multiplă, adesea aflat în tratament cu inhibitori de enzimă de conversie a angiotensinei II și β blocante).

7.1.10. Calitatea vieții

Este bine cunoscut faptul că rinitele, în afară de manifestările clinice clasice, induc alterări ale activităților cotidiene și ale relațiilor sociale, probleme emoționale, tulburări de somn. Abordarea clinică convențională evaluează starea nasului (și a organelor învecinate), dar rar se focalizează asupra tulburărilor funcționale (fizice, emoționale, psihice) care au un impact important în viața cotidiană (75). Pentru completarea evaluării au fost elaborate și validate chestionare de calitate a vieții, atât pentru adulți cât și pentru copii (76, 77).

Conceptul de calitate a vieții este dificil de definit; el implică o gamă largă de caracteristici fizice și psihologice, influențate de factori financiari, culturali și de prezența/absența stării de sănătate. Probabil cea mai adecvată definiție o realizează Schipper și colaboratorii (78): „calitatea vieții evaluează efectele funcționale ale bolii și terapiei consecutive asupra pacientului, așa cum sunt percepute ele de către pacient".

Scanned with OKEN Scanner

Chestionarele de calitate a vieții sunt instrumente specifice de lucru, în care „itemii" au fost selectați prin metode psihometrice standardizate. Ele trebuie să fie valide și să aibă proprietăți discriminatorii care să permită studii *cross*-secționale, dar și proprietăți evaluative care să permită studii longitudinale (75). Orice modificare a chestionarelor poate modifica proprietățile de măsurare și de validitate ale instrumentului; de aceea nu se fac schimbări sau adaptări fără permisiunea autorului.

Chestionarele se folosesc atât în practica medicală cotidiană, cât și în studii clinice. Utilizarea lor este în creștere datorită mai multor motive (76): sunt scurte, ușor de (auto)administrat, economisesc timpul medicului, identifică probleme care nu sunt spontan evidențiate de pacient (mai ales la copii), permit compararea între modificările apărute în calitatea vieții de la o vizită la alta, precum și evaluări tip cost/eficiență.

Chestionarele generice se aplică populației generale și permit compararea între condiții medicale diferite. Dezavantajele majore sunt lipsa profunzimii (întrucât trebuie să acopere toate condițiile medicale) și dificultatea în monitorizarea răspunsului individual la tratament. Singurul chestionar de acest tip, utilizat în studiul rinitelor perene și în evaluarea efectelor antihistaminicelor nonsedative asupra calității vieții, este *„Medical Outcomes Survey Short Form 36"* (SF-36).

Chestionarele specifice permit concentrarea asupra rinitei, reflectând mai fidel tulburările funcționale asociate; practic sunt metode standardizate și cuantificate de obținere a anamnezei. Pentru studiul rinitelor au fost elaborate mai multe chestionare: *„Rhinoconjunctivitis Quality of Life Questionnaire"*, *„Rhinitis Quality of Life Questionnaire"*. Ulterior au apărut și instrumente de monitorizare a rinosinuzitelor: *„Rhinosinusitis Disability Index"*, *„31-item Rhinosinusitis Outcome Measure"*.

Utilizarea chestionarelor a subliniat o alterare a calității vieții la toate categoriile de vârstă, cu atât mai accentuată cu cât expunerea la alergen a fost de mai lungă durată (în cazul rinitelor alergice); forma moderat/severă a bolii este comparabilă din punct de vedere al tulburărilor funcționale cu astmul moderat/ sever (2, 3, 76) !

Adulții acuză alterarea somnului (datorită simptomelor sau medicației care interferă cu ciclul de somn), oboseală diurnă (posibil datorită medicației), tristețe, dificultăți de concentrare, cefalee, limitarea activităților zilnice, frustrare și iritabilitate, probleme practice legate de folosirea batistelor și necesitatea suflării frecvente a nasului. Absenteismul și scăderea productivității muncii sunt alte consecințe ale rinitelor; în plus, terapia cu antihistaminice sedative crește numărul accidentelor de muncă, în special fracturi, luxații, plăgi deschise, arsuri.

La adolescenți se identifică aceleași probleme, mai puțin insomnia, dar cu creșterea problemelor de concentrare, în special în ceea ce privește activitățile școlare. Rinita alergică sezonieră poate altera capacitatea de învățare, la fel și folosirea antihistaminicelor sedative.

Scanned with OKEN Scanner

Copiii au un profil modificat al acuzelor (78), legat de problemele practice de folosire a batistelor şi de administrare a medicaţiei. Activităţile cotidiene sunt mai puţin interferate şi sunt rare problemele emoţionale care sunt întâlnite la adult şi adolescent. Părinţii acestor copii sunt mai afectaţi emoţional decât copiii înşişi.

Se ştiu încă puţine lucruri despre impactul rinitelor asupra carierei pacienţilor: exceptând alergia ocupaţională, se presupune că pacienţii nu-şi vor schimba sau pierde slujba. Supravegherea timp de 5 ani a unor lucrători cu rinită ocupaţională din domeniul industriei alimentare a arătat că 56% dintre pacienţi continuă să aibă aceeaşi ocupaţie, 13% execută o muncă diferită în aceeaşi zonă şi 31% lucrează în alte zone ale fabricii (79).

Bibliografie

1. Bousquet J, van Cauwenberge P, Khaltaev N. Allergic rhinitis and its impact on asthma. J Allergy Clin Immunol 2001;108:147-336
2. Bousquet J, Bullinger M, Fayol C, Marquis P, Valentin B, Burtin B. Assesment of quality of life in patients with perennial allergic rhinitis with the French version of the SF-36 Health Status Questionnaire. J Allergy Clin Immunol 1994;94:182-188
3. Bousquet J, Knani J, Dhivert H, et al. Quality of life in asthma. I. Internal consistency and validity of the SF-36 questionnaire. Am J Respir Crit Care Med 1994;149;371-375
4. Druce HM. Allergic and nonallergic rhinitis. În Middleton E, Reed CE, Ellis FE. Allergy: Principles and Practice, 5th ed. Mosby, 1998. p 1005-1016
5. Ricketti AJ. Allergic rhinitis. În Grammer LC, Greenberger PA. Patterson's Allergic Diseases, 6th ed. Lippincott, Williams, & Wilkins, 2002
6. Andersson M, Greiff L, Svensson C, Wollmer P, Persson CGA. Allergic and nonallergic rhinitis. În Busse WW, Holgate ST. Asthma and Rhinitis. Blackwell Science, 1995. p 145-155
7. Skoner D. Allergic rhinitis: Definition, epidemiology, pathophysiology, detection, and diagnosis. J Allergy Clin Immunol 2001;108:S2-8
8. Dykewicz M, et al. Diagnosis and Management of Rhinitis: Complete Guidelines of the Joint Task Force on Practice Parameters in Allergy, Asthma and Immunology, Annals of Allergy, Asthma, and Immunology 1998;81:479-489
9. Bernstein DI. Nasal polyposis, sinusitis, and nonallergic rhinitis. În Grammer LC, Greenberger PA. Patterson's Allergic Diseases, 6th ed. Lippincott, Williams, & Wilkins, 2002

Scanned with OKEN Scanner

26. Ayars G. Nonallergic rhinitis. Immunolology and Allergy Clinics of North America, 2000;20

27. Liebermann P. Nonallergic rhinitis. În Rakel: Conn's Current Therapy 2002, 54th ed. WB Saunders, 2002

28. Corren J. Allergic rhinitis: Treating the adult. J Allergy Clin Immunol 2000;105:S610-615

29. Settipane R, Liebermann P. Update on nonallergic rhinitis. Annals of Allergy, Asthma, and Immunology 2001;86:494-504

30. Scadding GK. Nonallergic rhinitis: diagnosis and treatment. Curr Opin Allergy Clin Immunol 2001;1:15-19

31. Lydyard P, Grossi C. Cell, tissues and organs of the immune systems. În Roitt I, Brostoff J, Male D. Immunology, 6th ed. Mosby, 2001. p 15-45

32. Charpin D, Sibbald B, Weeke E, Wutrich B. Epidemiologic identification of allergic rhinitis. Allergy 1996;51:293-298

33. Wright AL, Holberg CJ, Martinez FD, Halonen M, Morgan W, Taussig LM. Epidemiology of physician-diagnosed allergic rhinitis in childhood. Pediatrics 1994;94:895-901

34. Behrendt H, Becker WM, Fritzsche C, Sliwa-Tomczok W, Tomczok J, Friedrichs KH, et al. Air pollution and allergy; experimental studies on modulation of allergen release from pollen by air pollutans. Int Arch Allergy Immunol 1997;113:69-74

35. Jarvis D, Luczynska C, Chinn S, Burney P. The association of smoking with sensitization to common enviromental allergens: results from the European Community Respiratory Health Survey. J Allergy Clin Immunol 1999;104:934-940

36. von Mutius E. The influence of birth order on the expression of atopy in families: a gene-environment interaction? Clin Exp Allergy 1998;28:1454-1456

37. Gillam SJ, Jarman B, White P, et al. Ethnic differences in consultation rates in urban general practice. Br Med J 1989;299:953-957

38. Blumenthal M, Marcus-Bagley D, Awdeh Z, Yunis EJ, Alper CA. HLA – DR2, [HLA-B7, SC31, DR2] and [HLA –B8, SCO1, DR3] haplotypes distinguish subjects with asthma from those with rhinitis only in ragweed pollen allergy. J Immunol 1992;148:411-416

39. Huang SK, Yi M, Palmer E, Marsh DG. A dominant T cell receptor beta-chain in response to a short ragweed allergen, Amb a 5. J Immunol 1995;154:157-162

Scanned with OKEN Scanner

56. Hurst DS, Amin K, Seveus L, Venge P. Evidence of mast cell activity in the middle ears of children with otitis media with effusion. Laryngoscope 1999;109:471-477

57. Cauwenberge P et al. Consensus statement on the treatment of allergic rhinitis. Allergy 2000; 55:116-134

58. Baroody FM, Nacleiro RM. Antiallergic effects of H1-receptor antagonists. Allergy 2000;55:S64:17-27

59. Marshall GD. Therapeutic options in allergic disease: antihistamines as systemic antiallergic agents. J Allergy Clin Immunol 2000;106:303-309

60. Mygind N et al. Mode of action of intranasal corticosteroids. J Allergy Clin Immunol 2001;108:S16-25

61. Boner AL. Effects of intranasal corticosteroids on hypothalamic-pituitary-adrenal axis in children. J Allergy Clin Immunol 2001;108:S32-39

62. Mygind N, Laursen LC, Dahl M. Systemic corticosteroid tretment for seasonal allergic rhinitis: a common, but poorly documented terapy. Allergy 2000;55:11-15

63. Mygind N, Dahl R, Bisggard H. Leukotrienes, leukotriene receptor antagonists, and rhinitis. Allergy 2000;55:421-424

64. Li J. Immunotherapy for allergic rhinitis. Immunology and Allergy Clinics of North America 2000;20

65. Bousquet J, Michel FB. Safety considerations in assesing the role of immunotherapy in allergic disorders. Drug Saf 1994;10:5-17

66. Malling HJ. Immunotherapy as an effective tool in allergy treatment. Allergy 1998;53:461-472

67. Sandanaga M. Clinical evaluation of vidian neurectomy for nasal allergy. Aurius Nasus Larynx 1989;16:S53-57

68. Pedersen S et al. New perspectives on pediatric allergic rhinitis. J Allergy Clin Immunol 2001;108:S1-63

69. Passali D, Mosges R. International Conference on Allergic Rhinitis in Childhood. Allergy 1999;54:5-34

70. Zacharisen M. Rhinitis in children, adolescents, the elderly, and pregnant woman; special considerations. Immunology and Allergy Clinics of North America 2000;20

71. Agertoft L, Pedersen S. Short-term lower leg growth rate in children with rhinitis treated with intranasal mometasone furoate and budesonide. J Allergy Clin Immunol 1999;104:948-952

72. Schatz M, Zeiger RS. Treatment of asthma and allergic rhinitis during pregnancy. Ann Allergy 1990;65:427-429

Scanned with OKEN Scanner

73. Edelstein DR. Aging of the normal nose in adults. Laryngoscope 1996;106:1-25
74. Tan R, Corren J. Optimum treatment of rhinitis in the ederly. Drugs Aging 1995;7:168-175
75. Juniper EF. Impact of upper respiratory allergic diseases on quality of life. J Allergy Clin Immunol 1998;101:S386-391
76. Guyatt GH, King DR, Feeny DH, Stubbing D, Goldstein RS. Generic and specific measurement of health-related quality of life in a clinical trial of respiratory rehabilitation. J Clin Epidemiol 1999;52:187-192
77. Juniper EF, Howland WC, Roberts NB, Thompson AK, King DR. Measuring quality of life in children with rhinoconjunctivitis. J Allergy Clin Immunol 1998;101:163-170
78. Schipper H, Clinch J, Powell V. Definitions and conceptual issues. În: Spilker B. Quality of life assesment in clinical trials. Raven Press, 1990. p 11-24
79. Smith TA, Patton J. Health surveillance in milling, baking and other food manufacturing operations-five years' experience. Occup Med 1999;49:147-153

7.2. Polipoza nazală

7.2.1. Introducere

Identificată de peste 3000 de ani, polipoza nazală reprezintă cel mai comun grup de leziuni proliferative nazale (1). Boala continuă să suscite interesul practicienilor şi al cercetătorilor datorită mecanismelor patogenice complexe şi încă incomplet elucidate, prin faptul că rămîne o provocare terapeutică şi, în final, datorită proprietăţilor sale care o fac potrivită ca model de studiu pentru inflamaţia cronică de la nivelul căilor aeriene (2).

Polipoza nazală se caracterizează prin prezenţa unei mucoase hiperplastice, edemaţiate, proeminente la nivelul cavităţii nazale, având ca rezultat obstrucţia nazală (1, 3). Polipii sunt rotunzi sau piriformi, semitranslucizi, gelatinoşi, netezi, cu baza pedunculată şi se dezvoltă în afara mucoasei nazale (1, 2, 3). Localizarea comună este pe peretele lateral al nasului, la nivelul meatului mijlociu sau de-a lungul coanelor mijlocie şi superioară. Se pot extinde spre porţiunea anterioară a nazofaringelui. Frecvent sunt multipli şi se întâlnesc şi la nivelul sinusurilor paranazale, în special etmoidale. Polipii antrocoanali sunt frecvent unilaterali şi apar preponderent la copii şi la adulţii tineri (4-6% din polipoze) (1).

Polipoza se dezvoltă frecvent la pacienţi cu rinită cronică sau pansinuzită; coexistă cu astmul bronşic într-o proporţie de 2,9-72% şi se consideră că astmul are o prevalenţă crescută în rândul pacienţilor cu polipoză nazală (1, 2, 3). Chiar

Scanned with OKEN Scanner

în absența astmului clinic, acești pacienți au frecvent hiperreactivitate bronșică, evidențiabilă prin testul pozitiv de provocare la metacolină și/sau histamină (2, 4).

Polipoza nazală este parte integrantă a triadei Vidal, alături de astmul bronșic și intoleranța la aspirină.

Alte asocieri frecvente sunt cu fibroza chistică (20-30%), cu sindromul Kartagener (sinuzită cronică, *situs inversus*, bronșiectazii și polipoză nazală), sindromul Young, sindromul Churg-Strauss, sinuzită alergică fungică (5).

Nu există o creștere a prevalenței atopiei sau bolilor alergice în rândul pacienților cu polipoză nazală (nu s-au constatat diferențe între mastocitele epiteliale din polipii nazali ai pacienților alergici/nonalergici și nici corelații între densitatea eozinofilelor din țesutul polipos și testele cutanate pozitive sau concentrația IgE specifice serice) (1, 2, 3, 4).

7.2.2. Epidemiologie

Nu se cunosc incidența sau prevalența reală a polipozei nazale. Se estimează că 1-2% din populația adultă a Europei prezintă această afecțiune. Sexul masculin este de cel puțin 2 ori mai afectat decât cel feminin. Boala este apanajul decadelor de vârstă 3-4; apariția polipozei sub vârsta de 10 ani este rară și ridică suspiciunea unei fibroze chistice. 6,7-26% (1) dintre copiii cu fibroză chistică au polipoză nazală, iar la adultul tânăr cu exocrinopatie procentul crește la 37.

Un studiu larg, efectuat pe 445 pacienți cu polipoză nazală a identificat o incidență de 20% a astmului bronșic. Din 5000 de pacienți cu rinită sau astm alergic, Settipane și colab. (6) estimează că 4,2% aveau polipoză nazală; în cadrul aceluiași grup, dintre pacienții cu polipoză nazală, 70% aveau astm și 29, 4% rinită alergică.

Din 200 de pacienți admiși consecutiv pentru polipectomie, 30% aveau istoric de astm bronșic. 49% dintre pacienții astmatici intoleranți la aspirină asociază polipoză nazală; 8% dintre pacienții cu polipoză nazală care nu se știau intoleranți la aspirină au avut teste de provocare pozitivă.

Moloney și Oliver (7) demonstrează o creștere semnificativă a haplotipului HLA-A1 și HLA-B8 la pacienții cu polipoză si astm; determinarea acestui haplotip ar fi un factor predictiv asupra subsetului de pacienți cu polipoză care ar putea dezvolta astm.

7.2.3. Histopatologie

Aspectele histopatologice sunt destul de variate, de la forme edematoase la forme fibrotice; nu este clar dacă această variabilitate reprezintă tipuri distincte ale polipilor sau sunt stadii diferite de dezvoltare în istoria naturală a formării polipoase (2).

Trăsăturile histologice generale reflectă inflamație, cu diverse anomalii ale structurii tisulare la nivelul epiteliului și al compartimentelor stromale. Epiteliul

Scanned with OKEN Scanner

prezintă zone de eroziune, alternând cu atipii până la metaplazie, descuamație, ulcerații, îngroşarea membranei bazale. Stroma edematiată are un conținut abundent de substanță amorfă, granule de fibrină şi benzi de colagen. S-au identificat celule asemănătoare miofibroblaştilor, metabolic active, la fel ca în bolile cronice. Celulele inflamatorii sunt bine reprezentate, fiind dominate de prezența eozinofilelor (8), în special de fenotip EG2 (activate), eliberatoare de factori de creştere şi de transformare răspunzători pentru remodelare tisulară (îngroşare epitelială şi a membranei bazale, fibroză stromală, angiogeneză, hiperplazie granulară şi epitelială); aceste eozinofile au o perioadă lungă de supraviețuire, stimulată de GM-CSF (*Granulocyte-Macrophage Colony Stimulating Factor*). Alături de eozinofile (20%), sunt prezente mastocite (2%), neutrofile (2%), monocite şi macrofage (3%), limfocite (6%), în special de fenotip CD45RO+, cu predominența CD8+, citokeratină (20 %), vimentină (47%) (2, 9). Fluidul de edem conține IgA, IgE, IgG, IgM.

Vasele polipului exprimă nivele crescute de VCAM-1 (*Vascular Cell Adhesion Molecule*-1), inductoare ale extravazării eozinofilelor.

Polipii pacienților cu fibroză chistică au un profil celular diferit: eozinofile puține (explicând relativ slabul impact al glucocorticoterapiei inhalatorii), mastocite în număr mare, active, alături de celule endoteliale, limfocite şi plasmocite.

7.2.4. Mecanisme

În decursul timpului, numeroase teorii au încercat să explice patogenia polipozei nazale; roluri importante (sau dominante) au fost atribuite alergiei respiratorii, infecțiilor, dezechilibrului autonom, anomaliilor enzimatice sau de structură a mucopolizaharidelor, obstrucției mecanice, histaminei (3). Principalul „viciu" al acestor teorii a constat în faptul că ele nu reuşesc să facă o distincție clară între cauza şi efectele alterărilor histologice.

Motivele care au orientat spre o etiologie alergică sunt de ordin clinic (episoade de rinoree, strănut, prurit; asociere cu astmul bronşic) şi biologic (nivele crescute de histamină şi IgE în fluidul secretat de polip, mastocite degranulate şi eozinofile în număr mare în țesutul polipos) (3, 10). Numeroase studii clinice, au demonstrat că polipoza nazală nu este mai frecvent întâlnită la populația atopică. Caplin şi colab. (11) găsesc polipoză nazală la doar 0,5% dintre pacienții unui lot de 3000 de atopici. Expunerea sezonieră la alergeni a pacienților cu polipoză nu amplifică nivelul de exprimare a bolii (4). În plus, datele actuale acordă o semnificație mai largă eozinofiliei tisulare şi nivelelor locale crescute de histamină şi IgE care pot fi întâlnite, de altfel, şi în alte boli sau situații particulare (12).

Posibilul rol patogenic al fungilor aeropurtați, *Alternaria*, *Aspergillus*, *Cladosporium*, *Penicillum* sau al *Candidei albicans* a fost corelat de către unii autori cu formele severe de polipoză nazală (4, 13).

Scanned with OKEN Scanner

La ora actuală, schema cea mai coerentă de derulare a evenimentelor care determină formarea polipozei nazale este următoarea (2): stimuli cronici alergici şi nonalergici acţionează la nivelul celulelor structurale din mucoasa nazală (fibroblaşti, celule epiteliale), determinând sinteza şi eliberarea unor citokine, factori de creştere, amine vasoactive (histamină, serotonină), prostaglandine, leucotriene, kinine, esteraze, heparină, precum şi expresia unor molecule de adeziune la nivel endotelial, cum sunt VCAM-1, ICAM-1 (*Intercellular Adhesion Molecule*-1); urmează o acumulare de eozinofile, activarea lor şi eliberarea unor mediatori citotoxici, care pot acţiona şi într-o manieră autocrină sau paracrină, închizând astfel un cerc vicios inflamator. Mecanismele infiltrării cu eozinofile şi activării acestora sunt de importanţă centrală în înţelegerea dezvoltării polipozei (8, 9, 14).

Chemokinele RANTES (*Regulated on Activation Normal T Cell Expresed and Secreted*) şi eotaxină atrag eozinofilele la nivel nazal, iar eotaxina induce şi alterări epiteliale (15).

Interleukinele IL3, IL5 şi GM-CSF constituie cascada antiapoptotică a eozinofilului; pentru eozinofilia tisulară este răspunzătoare doar IL5 (16). IL5, produsă de limfocitele Th2, determină diferenţierea şi proliferarea eozinofilului la nivel medular, chemotaxie selectivă şi activare a acestuia, promovează supravieţuirea şi recrutarea eozinofilului din circulaţia periferică (2, 8, 9, 17).

GM-CSF, produs în cantităţi mari de către fibroblastul şi celula epitelială nazală şi, autocrin, chiar de către eozinofil, potenţează activitatea IL3, IL5 şi amplifică activarea şi supravieţuirea eozinofilului (2, 18). Pare implicat şi în răspunsul proliferativ fibroblastic, inducând o acumulare locală de miofibroblaşti, fenotip metabolic activ, întâlnit în polipoza nazală, astmul bronşic, fibroza pulmonară (3, 17, 19).

TNF-α (*Tumor Necrosis Factor*-α), pe lângă efectele citotoxice şi citostatice, stimulează eliberarea unor citokine, inclusiv GM-CSF şi poate contribui în această manieră la amplificarea răspunsului inflamator (12). Promovează expresia moleculelor de adeziune leucocitară şi funcţia citotoxică eozinofilică, participând, per ansamblu, la alterarea epitelială.

Dintre cele 5 subtipuri de TGF (*Transforming Growth Factor*), cel mai important este TGFβ1 (20), care este responsabil de reacţia fibrotică prin mai multe mecanisme: stimularea expresiei genice a moleculelor matricei extracelulare, cu inducţia secreţiei de colagen şi inhibiţia producţiei de colagenază; proliferare fibroblastică într-o manieră indirectă, prin inducţia altor factori de creştere (PDGF, *Platelet Derived Growth Factor*); stimulare autocrină a celulelor stromale, activare cronică şi posibilă orientare spre un fenotip mai agresiv (2). Relativa sărăcie a funcţiilor limfocitare în polipoză nazală ar putea fi un efect al supresiei active mediate de TGF-β1.

PDGF determină proliferarea fibroblaştilor şi a fibrelor musculare netede; prezintă o *up*-reglare prin mecanisme autocrine/paracrine, fiind produs de către celulele epiteliale şi endoteliale, macrofag, fibroblast, fibră musculară netedă (12).

Scanned with OKEN Scanner

Probabil că şi alţi factori de creştere IGF (*Insuline-like Growth Factor*), EGF (*Epidermal Growth Factor*) participă la răspunsul fibroblastic/angioblastic, care poate culmina în fibroză.

Infiltratul inflamator polipozic al pacienţilor intoleranţi la aspirină este semnificativ mai bine exprimat, cu o densitate mai mare a eozinofilelor, mastocitelor, celulelor CD45RO+ (21). La acest subset de pacienţi, Picado şi colab. au identificat la nivelul polipilor o expresie scăzută a ciclooxigenazei de tip 2 (COX-2), cu consecinţe directe în scăderea nivelului de prostaglandină PGE2 (22). PGE2 este un promotor al supravieţuirii eozinofilelor; pe de altă parte, are o activitate antiinflamatorie semnificativă, inhibând chemotaxia şi activarea eozinofilului; probabil un efect intrinsec în generarea locală a acestei prostaglandine poate contribui la infiltraţia eozinofilică mai severă a polipilor acestei forme de polipoză nazală. Datele actuale sugerează posibilitatea existenţei unor mecanisme patogenice diferite faţă de pacienţii toleranţi la aspirină (21, 23).

7.2.5. Manifestări clinice

Majoritatea pacienţilor cu polipoză nazală au istoric de rinită perenă; ei acuză obstrucţie nazală persistentă (100%), anosmie sau hiposmie (75%), rinoree, secreţii nazale purulente sau drenaj posterior (când există obstrucţie ostiomeatală sau sinuzită), durere facială, strănut, uneori prurit ocular. Rar, poate apare o proptoză unilaterală, creând posibilitatea unei confuzii diagnostice cu o malignitate orbitală. Ca simptome secundare există tulburări de somn, sforăit, cefalee, cu o alterare a calităţii vieţii mai intensă decât în cazul rinitelor (24).

Simptomele pot fi exacerbate de stimuli nespecifici: schimbări de temperatură, mirosuri intense, iritanţi chimici, fum, praf.

Aceste simptome pot face parte dintr-un tablou clinic mai larg al triadei Vidal (25). În general, succesiunea manifestărilor este următoarea: rinită vasomotorie cu rinoree profuză, urmată de obstrucţie nazală intensă şi ulterior, polipoză. Astmul bronşic se dezvoltă ulterior, iar sensibilizarea la aspirină este ultima care apare. Succesiunea nu este totuşi absolută, sensibilizarea la aspirină se poate dezvolta în orice moment şi durează toată viaţa (2).

Polipoza nazală asociată cu intoleranţă la aspirină are o evoluţie mai severă, înaltă rată a recurenţelor şi a necesarului de chirurgie endoscopică (26); în cazul astmului asociat, forma clinică este persistentă, nu rareori severă şi impunând glucocorticoterapie.

Complicaţia majoră a polipozei este sinuzita; alte posibile complicaţii sunt infecţii orbitale şi ale SNC, obstrucţie mecanică importantă.

7.2.6. Diagnostic

Examenul fizic şi folosirea unui endoscop evidenţiază masele polipoase cu caracterele descrise; în plus, nu sunt dureroşi la manipulare. Caracteristici alar-

Scanned with OKEN Scanner

mante, care orientează către alte diagnostice (angiofibroame, carcinoame, palpilomatoză, sarcoame) sunt prezența unilaterală, fermitatea sau friabilitatea, sângerarea spontană sau la manipulare.

Examinarea radiologică este rar necesară, poate evidenția prezența unui mucocel sau piocel în sinusurile paranazale, pierderea translucenței în sinusurile maxilare, etmoidale, frontale sau lărgirea labirintului etmoidal. Practic, din momentul apariției modificărilor radiologice, probabilitatea de practicare a intervențiilor chirurgicale este foarte mare. Datele cele mai fidele, care permit aprecierea extensiei bolii şi a patologiei asociate sunt oferite de tomografia computerizată.

Pentru o evaluare completă a pacientului sunt necesare un examen bacteriologic al secreției nazale, teste cutanate alergologice pentru evidențierea alergiei, efectuarea unei spirometrii pentru aprecierea funcției pulmonare, eventual un test de provocare cu lysin-aspirină pentru a proba sensibilizarea la aspirină.

7.2.7. Tratament

Obiectivele tratamentului în polipoza nazală constau în:
- eliminarea polipozei şi a simptomelor de rinită
- restabilirea respirației nazale şi a olfacției
- prevenirea recurențelor (27).

Rezultatele tratamentului sunt frecvent nesatisfăcătoare.

• *Tratamentul medical* cu antihistaminice, antidegranulante mastocitare (cromoglicat disodic, nedocromil), decongestive nu aduce beneficii semnificative (1). Nu există studii clinice controlate în ceea ce priveşte utilizarea antileucotrienelor; cercetări preliminare sugerează un grad de eficiență asupra obstrucției nazale şi a revenirii olfacției (28).

Glucocorticosteroizii topici sunt, în momentul actual, terapia de elecție a polipozei nazale, în special a formelor necomplicate. Au însă efecte reduse asupra bolii sinusale asociate. Tratamentul susținut cu doze mari de glucocorticosteroizi topici scade mărimea polipilor, congestia nazală şi rinoreea; creşte fluxul nazal aerian (19, 27). Din păcate, asupra funcției olfactive, efectele sunt marginale (1, 19). O cură combinată de glucocorticosteroizi, inhalatorie şi orală, poate readuce, cel puțin parțial, olfacția, dar rezultatele sunt tranzitorii (2, 19, 27).

Mecanismele de acțiune ale glucocorticosteroizilor sunt antiinflamatorii, cu scăderea secreției citokinelor proinflamatorii (GM-CSF) şi a influxului celular inflamator, a eozinofiliei tisulare (inhibă creşterea, activarea şi supraviețuirea eozinofilelor). În plus, scad sensibilitatea receptorilor colinergici glandulari şi a receptorilor iritativi din mucoasa nazală. Din punct de vedere clinic, glucocorticosteroizii cresc patența nazală (produc vasoconstricție în vasele sinusoidale mari) şi reactivitatea β-adrenergică a celulelor musculare netede ale vaselor nazale, într-o manieră similară potențării reactivității β-adrenergice a

Scanned with OKEN Scanner

muşchiului neted bronşic. Diminuă reactivitatea nespecifică; nu favorizează colonizarea cu bacterii sau fungi a cavităţii nazale. Nu este influenţat nivelul nazal de IgA secretor, dar cele de IgG, IgE sunt diminuate.

Tratamentul de lungă durată cu glucocorticosteroizi inhalatori are efecte adeverse minime (posibilă sângerare discretă la începutul administrării, iritaţie locală); nu produce supresie a axului hipotalamo-hipofizo-suprarenalian (concentraţii mici ale substanţei active) sau atrofie a mucoasei nazale (probabil datorită îndepărtării rapide de la acest nivel; de exemplu, timpul de înjumătăţire al beclometazonei propionat la nivelul mucoasei nazale este de 30 minute, comparativ cu 6-10 ore la nivelul tegumentului). Sunt necesare studii suplimentare pentru a determina doza optimă şi durata tratamentului la pacienţii cu boală cronică. Produsele inhalatorii cele mai utilizate sunt: beclometazonă dipropionat, budesonid, fluticazonă propionat, mometazonă furoat, triamcinolon acetonid, tixocortol. Lipsa de răspuns clinic după minim 4 săptămâni de terapie intranazală (19) poate fi datorată mai multor cauze: tehnică incorectă de administrare, obstrucţie nazală marcată, infecţie sinusală asociată, corticosteroidrezistenţă.

Limitarea majoră a eficienţei este legată de lipsa penetrării medicamentului la nivelul complexului ostiomeatal şi a sinusurilor etmoidale. Pacientul trebuie instruit pentru a-şi autoadministra medicamentul în poziţia Moffat: şezând pe genunchi, trunchiul arcuit, capul la nivelul solului; jetul se direcţionează spre exterior, iar pacientul trebuie să rămână în această poziţie minim 3 minute. Studii clinice au demonstrat că aplicarea regulată a acestei poziţii determină o regresie semnficativă a bolii şi ameliorarea olfacţiei (29).

Obstrucţia nazală se îmbunătăţeşte apreciabil printr-o cură scurtă de corticoterapie sistemică, ce realizează o „polipectomie medicală": doza este de 30-35 mg/zi, 7-10 zile. Nu este indicată folosirea glucocorticosteroizilor sistemici pe termen lung, utilizarea formelor injectabile i.m. cu eliberare lentă (supresie necontrolată şi de lungă durată a axului hipotalamo-hipofizo-suprarenalian) sau injectarea intralezională (cecitate unilaterală prin embolie microcristalină şi vasospasm, posibile datorită anastomozelor dintre artera temporală superficială şi artera oftalmică) (3). O dată obţinută reducerea mărimii polipilor, menţinerea dozelor de glucocorticoterapie inhalatorie pe termen lung este necesară. Este de menţionat faptul că terapia orală nu asigură controlul pe termen lung al bolii şi nu substituie tratamentul topic (17, 19).

Infecţiile sinusale asociate se tratează energic cu antibiotice, cele mai indicate fiind amoxicilina, ampicilina, cefaclor, cefuroxim.

Rezistenţa la tratamentul cu steroizi topici se explică prin:

- producţia unor citokine proinflamatorii, TNF-α, IL1 β; TNF-α este printre cei mai potenţi inductori ai factorului nuclear kappa B (NF κ B), care antagonizează acţiunea glucocorticosteroizilor prin interacţiune cu glucocorticosteroid-receptorul GR
- expresia dominantă a receptorului GR β, o izoformă a GR implicată în rezistenţa celulară la steroid, fie prin slaba afinitate, fie prin inhibiţia receptorului de înaltă afinitate GR α (19).

Scanned with OKEN Scanner

Polipoza nazală asociată fibrozei chistice beneficiază puțin de corticoterapia inhalatorie.

În cazul pacienților care asociază intoleranță la aspirină, desensibilizarea (efectuată de specialist) pe termen lung, folosind calea de administrare orală, a redus numărul episoadelor de sinuzită acută, necesarul de corticosteroizi și de polipectomie/chirurgie sinusală (30). În plus, folosirea topică a lysin-acetil-salicilatului, este benefică atât pacienților sensibili, cât și celor insensibili la aspirină, datorită unui efect nespecific antiinflamator, „citostatic" (3, 30).

S-au mai încercat aplicații topice de roxitromicină sau furosemid, fără rezultate clinice notabile.

O problemă particulară o ridică acest grup de pacienți intoleranți la aspirină în cazul necesarului de antiinflamator nesteroidian (sinuzită, cefalee, nevralgii, patologie reumatologică etc.).

Cross-reactivitatea aspirinei cu celelalte AINS este ridicată (tabelul 7-22) (3), practic oricare dintre aceste medicamente poate induce manifestări clinice de intoleranță. Dozele uzuale determină manifestări respiratorii, congestie nazală, rinoree, laringospam, bronhospasm, în orice combinație (2, 3). Reacțiile la AINS sunt impredictibile, apar rapid, până în 2 ore de la ingestie și pot fi destul de severe, uneori fatale (1).

Tabelul 7-22

AINS reacție încrucișată cu acidul acetilsalicilic

diclofenac	meclofenamat
diflunisal	acid mefenamic
etodolac	nabumetonă
fenoprofen	naproxen
flurbiprofen	naproxen sodic
ibuprofen	oxaprozin
indometacin	piroxicam
ketoprofen	sulindac
ketorolac	tolmetin

AINS menționate sunt inhibitori puternici atât de COX-1, cât și de COX-2. Inhibiția generării produșilor COX-1, permițând sinteza produșilor lipooxigenazei, în special a leucotrienei LTD4, capabilă să inducă bronhoconstricție acută și să crească permeabilitatea vasculară, este răspunzătoare de apariția efectelor secundare. Apariția unor AINS care blochează selectiv sau specific COX-2 a însemnat un pas înainte în terapia pacienților intoleranți la aspirină. Deși, pentru pacient, siguranța cea mai mare este conferită de blocanții specifici (celecoxib, rofecoxib), în funcție de istoricul pacientului și de gravitatea reacțiilor anterioare,

Scanned with OKEN Scanner

se poate tenta utilizarea unor blocante selective (nimesulid, meloxicam), cu acordul alergologului.

Aminofenazona este şi ea susceptibilă de a induce bronhospasm; pacienţii trebuie sfătuiţi să evite consumul acesteia, precum şi al medicamentelor care o conţin (Scobutil compus, Piafen). Alte pirazolone-oxifenbutazonă, propilfenazonă, precum şi metamizolul şi noramidopirina pot produce şi ele reacţii adverse respiratorii.

Inhibitorii slabi de COX-1, COX-2 (acetaminofen, salsalat) determină reacţii de intoleranţă la doze mari, dar pot fi utilizaţi în dozele terapeutice comune.

Mult denigrata tartrazină (*cross*-reactivitate chimică cu acidul acetilsalicilic), colorant azoic folosit larg în industria alimentară, nu produce bronhospasm decât la un număr foarte mic de astmatici, majoritatea studiilor clinice pledând pentru inocuitatea ei la pacienţii cu intoleranţă la aspirină (3).

Întrucât boala nu are etiologie alergică, imunoterapia specifică cu alergene nu este indicată pacienţilor cu polipoză nazală (1, 2, 3, 28).

• *Tratamentul chirurgical.* Dacă tratmentul medicamentos agresiv a fost insuficient, se indică cură chirurgicală, în special în cazul asocierii cu sinuzită cronică refractară la tratamentul antibiotic. Este indicat ca selecţia pacienţilor pentru proceduri chirurgicale să fie făcută după acuzele pacientului şi nu după scorul endoscopic al polipilor (tabelul 7-23), efectuat de către specialist (27).

Tabelul 7-23

Scorul endoscopic al polipozei nazale

0: fără polipoză
1: polipoză uşoară (polipi mici care nu ajung la marginea superioară a cornetului inferior)
2: polipoză moderată (polipi mijlocii, între marginile superioară şi inferioară a cornetului inferior)
3: polipoză severă (polipi mari atingând marginea inferioară a cornetului inferior, polipi din sinusurile etmoidale posterioare)

Intervenţiile chirurgicale merg de la simpla polipectomie (obstrucţie nazală completă) până la procedee extensive dacă polipoza este asociată cu sinuzită etmoidală persistentă, cu obstrucţia complexului ostiomeatal. Rata recurenţelor după intervenţii chirurgicale este mare; tabelul 7-24 ilustrează rata recurenţelor care apar după terapia chirurgicală neprecedată/neurmată de corticoterapie topică nazală; pledăm pentru corticoterapie topică nazală de lungă durată, postoperator, minim 6 luni.

Polipectomia ameliorează temporar simptomele de obstrucţie nazală, recurenţele apar frecvent (31).

Scanned with OKEN Scanner

Chirurgia endoscopică funcțională îndepărtează sursa tisulară a polipilor; recurențele sunt mai rare decât în cazul polipectomiei.

Sfenoetmoidectomia cu marsupializare completă și rezecția cornetului mijlociu este o procedură definitivă care previne recurența polipozei la 85% dintre pacienții tratați.

Este foarte important ca la pacienții astmatici, preoperator, să se facă o evaluare completă a condiției astmatice. Preoperator este indicată o cură de 10-14 zile de glucocorticosteroizi orali, cu doză de atac de 60 mg/zi; o cură de corticoterapie sistemică poate fi utilă și pacienților care nu asociază astm.

Tabelul 7-24

Rata recurenței polipozei nazale postchirurgical – studii clinice

autorul studiului	perioada de monitorizare	procentul recurențelor
Brown	1 lună	20
Wigand, Hoseman	4 luni	18
Brown și colab.	1 an	42
Virolainen, Puhakka	1 an	87
Giampiero și colab.	2 ani	81
Blumstein, Tuft	4 ani	53
Jantti-Alanko și colab.	4 ani	59

Rezultatele sunt mai puțin favorabile la pacienții cu triadă Vidal decât la cei insensibili la aspirină; într-un studiu retrospectiv efectuat de Amar și colab. (32), 39% dintre pacienții sensibili au necesitat reintervenție, față de 9% dintre pacienții insensibili.

Consecințele procedurilor chirurgicale asupra evoluției astmului suscită încă numeroase discuții. Un mic procent dintre pacienți dezvoltă bronhospasm postoperator; dacă boala pulmonară este bine stabilizată, pacientul nu va prezenta o deteriorare a astmului. Rezultatele unui studiu longitudinal efectuat pe perioada a 4 ani de către Lamblin (33) pe 2 grupe de pacienți astmatici cu polipoză nazală, unul responsiv la corticoterapia inhalatorie, altul neresponsiv, a arătat un declin seminificativ al VEMS și VEMS/CV la pacienții neresponsivi, deși, din punct de vedere clinic, cele 2 grupe au prezentat manifestări sensibil similare. Probabil că chirurgia etmoidală nu aduce beneficii pe termen lung astmaticilor neresponsivi la terapia topică.

Nu se produce recuperarea olfacției după intervenții chirurgicale și pacientul trebuie informat în acest sens (27, 34).

Scanned with OKEN Scanner

Bibliografie

1. Bernstein DI. Nasal polyposis, sinusitis, and nonallergic rhinitis. În Grammer LC, Greenberger PA. Patterson's Allergic Diseases, 6th ed. Lippincott, Williams, & Wilkins, 2002
2. Jordana M, Dolovich J, Ohno I, Finnoto S, Denburg J. Nasal polyposis: a model for chronic inflammation. În Busse WW, Holgate ST. Asthma and Rhinitis. Blackwell Science, 1995. p 156-164
3. Slavin R. Nasal polyps and sinusitis. În Middleton E, Reed CE, Ellis FE. Allergy: Principles and Practice, 5th ed. Mosby, 1998. p 1024-1035
4. Asero R, Bottazzi G. Nasal polyposis: a study of its association with airborne allergen hypersensitivity. Annals of Allergy, Asthma, and Immunology 2001;86:283-285
5. Vento SI, Ertama LO, Hytönen ML, Wolff CHJ, Malmberg CHO. Nasal polyposis: clinical course during 20 years. Annals of Allergy, Asthma, and Immunology 2000;85:209-214
6. Settipane GA. Nasal polyps. Epidemiology, pathology, immunology and treatment. Am J Rhinol 1987;1:119-126
7. Moloney JR. Nasal polyps, nasal polypectomy, asthma and aspirin sensitivity: their association in 445 cases of nasal polyps. J Laryngol Otol 1977;91:837
8. Lamblin C, Gosset P, Salez F, Vandezande L-M, Perez T, Darras J, Janin A, Tonnel AB, Wallaert B. Eosinophilic airway inflammation in nasal polyposis. J Allergy Clin Immunol 1999;104:85-92
9. Denburg JA. Haemopoietic mechanisms in nasal polyposis and asthma. Thorax 2000;55:24-25
10. Bachert C, Gevaert P, Holtappels G, Johansson SGO, van Cauwenberge P. Total and specific IgE in nasal polyps is related to local eosinophilic inflammation. J Allergy Clin Immunol 2001;107:607-614
11. Caplin I, Haynes TJ, Spahn J. Are nasal polyps an allergic phenomenon ? Annals of Allergy, Asthma, and Immunology 1997;129:163
12. Lydyard P, Grossi C. Cell, tissues and organs of the immune systems. În Roitt I, Brostoff J, Male D. Immunology, 6th ed. Mosby, 2001. p 15-45
13. Asero R, Bottazzi G. Hypersensitivity to molds in patients with nasal polyposis: A clinical study. J Allergy Clin Immunol 2000;105:186-188
14. Mygind N, Dahl R, Bachert C. Nasal polyposis, eosinophil dominated inflammation, and allergy. Thorax 2000;55:79-83
15. Nonaka M, Pawankar R, Saji F, Yagi T. Eotaxin expression in nasal polyp fibroblasts. Acta Otolaryngol 1999;119:314-318

Scanned with OKEN Scanner

Scanned with OKEN Scanner

CAPITOLUL 8

Urgențele rinosinuzale

Dr. Codruț SARAFOLEANU

8.1. Urgențele respiratorii ale copilului

Obstrucția foselor nazale

• Diagnosticul este uşor de stabilit, nou-născutul fiind dispneic.

• Permeabilitatea foselor nazale se poate testa cu oglinda sau cu un fir textil plasat în dreptul orificiilor narinare.

• Cauze: - imperforația coanală diagnosticată fie fibroscopic, fie prin palparea cu stiletul butonat.

- stenoza orificiilor piriforme
- deviația congenitală a septului nazal
- hipoplazia foselor nazale în cadrul unei „facio-stenoze"
- pseudochiste mucoase care se formează inferior de capul cornetului inferior, corespunzând unei imperforații lacrimo-nazale
- pseudopolipii foselor nazale

• Gravitatea acestor obstrucții nazale constă în tulburările ventilatorii şi de alimentație ale sugarului.

• Algoritmul diagnostic şi terapeutic trebuie bine gândit.

• Rinitele secundare manevrelor diagnostice repetate cu obstinație sunt uneori redutabile la tratament.

• Urmărirea acestor pacienți se face şi obiectiv prin curba ponderală, o creştere a acesteia arătând o evoluție bună.

• În urgență o astfel de obstrucție nazală se rezolvă prin plasarea unei canule tip Mayo sau Guedel. Acestea însă pot determina în câteva zile ulcerații ale vălului palatin sau ale peretelui faringian posterior.

• Intubația orotraheală poate fi discutată, dar preferabil este să fie evitată.

8.2. Hemoragiile nazale (Epistaxisul)

• Reprezintă cea mai frecventă urgență din sfera ORL.

• Se clasifică în funcție de cantitatea de sânge pierdută și de sediul sângerării. Poate fi anterior (pata vasculară Kisselbach), posterior (artera sfenopalatină) sau difuz.

• Uneori este un episod anodin (la adultul tânăr, imunocompetent), alteori poate fi un simptom cu o gravitate majoră (mai ales la tarați, bătrâni sau imunodeprimați).

• Clasificările epistaxisului în funcție de sediu sau de cantitatea de sânge pierdut sunt strict orientative sau didactice și nu au valoare practică.

Rapel anatomic

• Vascularizația nazală provine din ambele sisteme carotidiene.

• Artera carotidă externă participă la această vascularizație (via artera maxilară) prin artera sfenopalatină.

• Aceasta reprezintă sursa sanguină principală a nasului și are o ramură internă (artera septului nazal sau artera nazo-palatină) și o ramură externă care vascularizează cornetele mijlociu și superior.

• Artera sfeno-palatină pătrunde în cavitatea nazală prin gaura sfenopalatină situată la coada cornetului mijlociu într-un plan ușor oblic, fiind astfel relativ accesibilă vederii endoscopice.

• Artera nazo palatină se anastomozează în treimea antero-inferioară a septului nazal cu arteriola subcloisonului, ramură din artera labială superioară provenind la rândul sau din artera facială.

• Altă ramură anastomotică provenind tot din artera carotidă externă este artera palatină anterioară, ramură din palatina ascendentă care traversează canalul palatin anterior.

• Aceste trei artere împreună cu ramuri din artera etmoidală anterioară formează pata vasculară Kisselbach.

• Arterele etmoidale anterioară și posterioară provin din artera oftalmică, ramură a arterei carotide interne.

• Artera etmoidală anterioară vascularizează etmoidul omonim și dă ramuri pentru pata vasculară.

• Artera etmoidală posterioară dă ramuri meningeale și nazale care vascularizează porțiunea superioară a foselor nazale.

• În concluzie, artera sfenopalatină este afluentul principal și este accesibilă abordului endoscopic în scop chirurgical sau de embolizare.

Epidemiologie

• Reprezintă 15% din totalitatea motivelor de consultație ORL și 10% din cauzele de spitalizare(statistica Clinicii ORL Sf. Maria 1991-2000)

• De obicei afectează populația adultă și vârstnică – 70% din epistaxisuri survin la persoane peste 50 de ani. Tomkinson găsește un „peak" al frecvenței

Scanned with OKEN Scanner

între 65 şi 85 de ani şi îl explică prin caracteristicile hemostazei la această vârstă. Se citează şi incidenţe crescute sezoniere (Tran Ba Huy), toamna şi iarna fiind citate în unele studii, în timp ce alţi autori menţionează primăvara drept sezonul cu un număr mare de cazuri. Există şi variaţii legate de sex. Se pare că există o predominanţă a sângerărilor nazale la sexul masculin.

Cauzele epistaxisului

I- Cauzele locale

1. afecţiunile infecto-inflamatorii nazo-sinuzale
- toate afecţiunile inflamatorii nazosinuzale pot fi însoţite de epistaxis
- în cazul rinitelor atrofice, a ulcerelor septale sau a maladiei Churg-Strauss epistaxisul este mai frecvent

2. epistaxis post traumatic (accidental) sau post operator
- cel mai frecvent apare în cazul traumatismelor faciale cu fractura oaselor proprii nazale
- trebuie evaluată iradierea traiectului de fractură la masivul facial sau la etajul anterior al bazei craniului. În plus, un epistaxis într-un astfel de caz poate masca pierderea de LCR – rinolicvoreea.
- Epistaxisul postoperator este clasic şi impune tamponamentul sau ligaturile arteriale.
- Microtraumatisme prin grataj

3. Cauze tumorale
- tumorile maligne nazo-sinuzale produc un epistaxis unilateral, repetitiv, asociat cu tulburări olfactive şi obstrucţie nazală unilaterală.
- tumorile benigne nazo-sinuzale
  - pot produce sângerări abundente (exemplele clasice sunt polipul sângerând al septului nazal şi angiofibromul nazofaringian)

II- Cauzele generale

a) Cauze cardio-vasculare: hipertensiune arterială, ateromatoza şi ateroscleroza, decompensările mitrale;
b) Cauze hematologice: prin tulburarea timpului vascular al hemostazei, timpului plachetar al hemostazei şi coagulării sângelui.
c) Cauze endocrine (pubertate, sarcină, menopauză);
d) Cauze renale (glomerulonefrita cronică difuză);
e) Cauze diverse: dilataţia activă vasculară, dilataţia pasivă vasculară, rupturile de arteră carotidă internă, oxiuriaza copiilor;
f) Cauze nedeterminate – epistaxisul esenţial.

Hipertensiunea arterială

- este cauza cea mai frecventă a epistaxisului, mai ales la pacienţii cu ateromatoză.

Scanned with OKEN Scanner

- Trebuie insistat asupra rolului de supapă al petei vasculare în evitarea accidentelor vasculare cerebrale.
- Nu există corelații clare între valoarea tensiunii arteriale și apariția epistaxisului și nici între vechimea bolii hipertensive și gravitatea sângerării.

Tulburările de hemostază

A. Tratamentele anticoagulante

- Epistaxisul poate constitui un semn de alarmă de aceeași valoare cu hematuria și evidențiază o hipocoagulabilitate excesivă.

B. Insuficiența hepatică

- Poate fi de origine etilică, virală sau toxică.
- Fie că discutăm de hepatite cronice sau ciroze epistaxisul are aceleași cauze.
- Nu trebuie omise tumorile hepatice care, înlocuind parenhimul hepatic pot induce tulburări de coagulare.

C. Afecțiuni hematologice

a) fragilitatea vasculară- boala Rendu-Osler

- Diplazie vasculară autosomal dominantă; afectează 1/100.000 de persoane
- Malformația vasculară afectează sectorul capilar venos care este lipsit de țesut elastic și fibre musculare organizate. Se însoțește de fistule arterio-venoase pulmonare sau cerebrale în 25% din cazuri. Se descriu aceleași modificări cutanate și viscerale.

b) afectarea trombocitelor, fie prin număr scăzut- trombocitopenii de diverse cauze, fie prin morfologia modificată (ex: trombastenia Glantzmann și boala Bernard-Soulier). În ambele variante este nevoie de o investigație amănunțită într-un serviciu de hematologie

c) afectarea factorilor de coagulare în hemofilie, boala Von Willebrand și altele.

Administrarea unor medicamente

AINS sunt binecunoscute pentru efectele lor adverse și pentru incidentele hemoragice pe care le pot determina.

Alte afecțiuni medicale

a) discrinii – diabetul prin angiopatiile de însoțire este o cauză de epistaxis
b) insuficiența renală cronică
c) epistaxisul catamenial
d) epistaxisul pacienților cu valvulopatii se datorează de fapt tratamentelor anticoagulante.
e) gripa
f) tifosul

Scanned with OKEN Scanner

Alte cauze

- Traumatismele craniofaciale sau politraumatismele
- Idiopatic – până la 5% din cazuri

Abordarea pacientului cu epistaxis

Prezentarea pacientului la Camera de Gardă, în urgență, impune o anamneză rapidă și clară, gesturi terapeutice locale și măsuri generale.

Măsurile generale

• Calmarea pacientului (și aparținătorilor), așezarea acestuia în poziție semișezândă și suflarea nasului pentru eliminarea eventualelor cheaguri

• Aprecierea gravității pierderii de sânge prin semne generale ca: paloarea, transpirația, tahicardia, polipneea sau hipotensiunea. Abordul unei linii venoase pentru tratamentele parenterale și/sau corijarea hipovolemiei

• Cercetarea unei insuficiențe respiratorii secundare aspirării de sânge în căile aeriene inferioare

• Oprirea sau înlocuirea anticoagulantelor

• Bilanțul sanguin (hemogramă, hematocrit, coagulogramă, probe hepatice, grup sanguin, Rh) în vederea unui diagnostic etiologic și a evaluării necesității tratamentului de substituție cu sânge izogrup, izoRh, plasmă, masă eritrocitară.

În funcție de localizare, de gravitate, de starea generală a bolnavului și de nivelul dotării serviciului la care acesta se adresează autorii moderni recomandă eșalonarea manevrelor terapeutice în trei trepte.

I. Manevre terapeutice minore

• Cauterizarea chimică cu nitrat de argint, care trebuie evitată la pacienții hipertensivi și care nu se practică bilateral în aceeași ședință

• Cauterizarea electrică – se face sub control endoscopic cu cauter monopolar sau bipolar. Eficacitatea metodei în literatură este prezentată la 60-80% din cazuri (Jankowski). Sunt descrise și efecte adverse secundare difuziunii termice și anume: parestezii velare , obstrucții lacrimo-nazale, leziuni ale nervului optic.

• Tamponamentul nazal anterior este binecunoscut fiind practic principalul mijloc terapeutic întâlnit în practica de zi cu zi în țara noastră. Modern însă, trebuie să ținem cont de tipul materialului cu care tamponăm. Acesta trebuie să nu fie toxic, alergic sau iritant, eventual hemostatic și adaptabil anatomiei nazale. În plus, ar fi ideal să nu favorizeze infecțiile locale și să fie ușor de introdus în fosa nazală. Sunt numeroase tipuri de materiale disponibile, fiecare cu avantajele și dezavantajele sale. Produsele neresorbabile sunt reprezentate de meșele îmbibate cu substanțe grase și de tampoanele nazale expandabile. Acestea din urmă dacă posedă și proprietatea de a rămâne umede, se pot extrage fără riscuri. Produsele resorbabile (surgicel) posedă avantajul că pot fi lăsate pe loc și ajută la hemostază.

Scanned with OKEN Scanner

• Irigațiile nazale cu apă caldă – tehnica descrisă de Guice şi Fayette în 1879, a fost preluată şi modificată de autorii moderni (Tran Ba Huy) care propun etanşeizarea cavumului cu un balonet spre a evita aspirația pulmonară a lichidului. Dispozitivul constă într-un cateter cu dublu canal care se plasează similar cu sonda de tamponament posterior. După umflarea balonaşului se practică irigarea fosei nazale cu 500 ml de apă caldă (51°). Experimental Stangemp şi Thomsen au evidențiat că efectul hemostatic apare datorită edemului de mucoasă care reduce calibrul fosei şi comprimă vasele sanguine, vasodilatației vaselor sanguine din mucoasă care induc scăderea fluxului şi presiunii sanguine şi curățării fosei de cheaguri care întreţin hemoragia. Sunt autori care susțin că irigațiile cu apă caldă accelerează cascada hemostatică.

II. Manevre de intervenție secundară

• Tamponamentul posterior – este indicat atunci când localizarea sângerării şi eşecul tamponamentului anterior impun etanşeizarea posterioară a fosei nazale. Se efectuează cu sonde cu balonaş, este traumatizant şi trebuie menținut 48-72 de ore. Ideal ar fi ca bolnavul să fie premedicat pentru a micşora percepția durerii. În unele servicii încă se mai practică tamponamentul posterior cu tampon de tifon(compresă). Tehnica este clasică şi este descrisă în diverse alte monografii. Complicațiile acestei manevre traumatizante sunt: sincope hipovolemice, reflex nazo-vagal cu bradicardie, hipotensiune şi apnee sau complicații infecțioase precum sinuzite acute, bacteriemie, şoc septic, necroze.

III. Mijloace terapeutice deosebite (de intenție finală)

Aceste mijloace sunt: 1) chirurgia de hemostază şi 2) embolizarea. Ele sunt indicate în următoarele circumstanțe:

• Epistaxis posterior ce nu a putut fi controlat corect prin alte metode şi datează de 72 de ore.
• Epistaxis mai mare de 1,5 l.
• Epistaxis cu o valoare a hemoglobinei mai mică de 8g/l.
• Complicații sau contraindicații ale metodelor precedente

1. <u>Chirurgia de hemostază</u>

a. Ligatura arterei carotide externe

b. Ligatura transmaxilară a arterei maxilare interne se face în fosa pterigopalatină cu atenție spre a repera ramificațiile arterei (aceasta se ligaturează înainte de ramificații)

c. Ligatura endoscopică a arterei sfenopalatine se face în zona cozii cornetului nazal mijlociu după anemizarea corespunzătoare a fosei. Cornetul mijlociu este fie luxat medial fie rezecat parțial. Zona de abord este situată între cozile cornetelor nazale inferior şi mijlociu şi la 3-5 mm posterior de fontanela posterioară. Lamboul de mucoasă se decolează antero-posterior până la gaura sfenopalatină unde apare artera sfenopalatină sau ramurile sale. Reperele arteriale

Scanned with OKEN Scanner

sunt coagulate sau se plasează clipsuri pe ele şi apoi lamboul se reaşează la loc. Eficacitatea gestului este apreciată de Snyderman la 92% şi de Pritucin la 100% din cazuri.

d. Ligatura arterelor etmoidale este mai dificilă şi necesită abord extern. Tehnica este descrisă de Goodyear în 1937, dar este dificil de apreciat eficacitatea sa în condiţiile în care extrem de rar se efectuează ca gest izolat, de obicei însoţind ligatura de arteră sfenopalatină.

2. Embolizarea

• Descrisă de Sokoloff în 1974 este actualmente apanajul centrelor dotate cu unităţi de radiologie intervenţională.

• Se practică sub anestezie locală sau sub neuroleptanalgezie. Calea femurală este cea mai folosită. Un microcateter este plasat în arterele facială şi maxilară fără a urmări extravazarea produsului de contrast sau depistarea breşei vasculare. Arterele sunt embolizate cu microparticule între 300-500μ pentru artera facială. Embolizarea propriu-zisă este precedată de o arteriografie care va oferi detalii suplimentare referitoare la anomaliile vasculare.

• Embolizarea permite obliterarea patului vascular distal, care evită revascularizaţia prin anastomoze.

• Materialele de embolizare au de obicei acţiune tranzitorie de câteva săptămâni sau luni. Ulterior, vascularizaţia normală se reface. Complicaţiile descrise sunt:

- dureri faciale
- trismus
- edem facial
- hematom inghinal

Rar se citează accidente grave precum: necrozele tisulare sau chiar accidentele vasculare cerebrale. Se citează şi accidente prin deplasarea materialelor de embolizarea.

Abordarea unui pacient cu Epistaxis

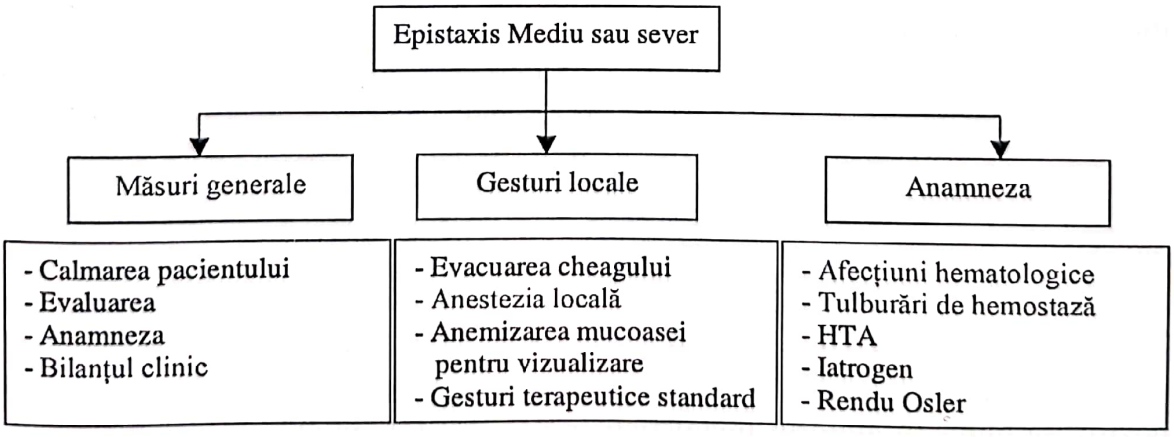

(după Tran Ba Huy)

Scanned with OKEN Scanner

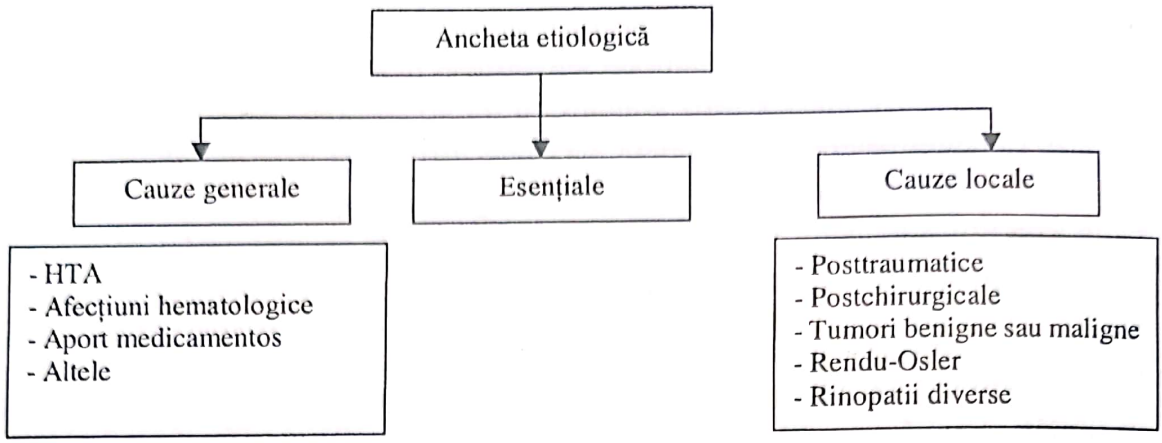

8.3. Complicațiile rinosinuzitelor

Complicațiile rinosinuzitelor pot fi loco regionale şi la distanță, interesând oasele de la baza craniului, orbita, meningele şi substanța cerebrală. Rar pot apărea bacteriemii, respectiv septicemii secundare unor sinuzite redutabile. Complicațiile apar fie datorită hipervirulenței bacteriene, fie imunodepresiei şi tarelor generale ale pacientului. Complicațiile pot surveni şi ca urmare a unor suferințe vechi, trenante, neglijate sau incorect tratate. De obicei apar în cursul sinuzitelor cronice sau acute fulminante, dar se pot întâlni şi în cursul evoluției unui mucocel sau a unei sinuzite fungice.

8.3.1. Complicațiile orbitare

Clasic sunt descrise complicații variate începând cu interesarea pleoapei inferioare şi continuând cu fenomenele de fluxiune orbitară ajungând la abcesele, respectiv flegmoanele de orbită. Complicațiile orbitare sunt apanajul etmoiditelor şi/sau sinuzitelor frontale, dar sunt şi pansinuzite cu complicații oculo-orbitare.

Există două tablouri clinice diferite şi evident două tipuri de abordare terapeutică.

• Prima variantă este a pacientului cu exoftalmie progresivă, diplopie moderată şi în mod excepțional paralizia unuia din nervii oculomotori. Poate surveni mai frecvent la pacienții care au suferit un traumatism cranio-facial sau au suportat o intervenție chirurgicală nazo-sinuzală. Extrem de important este faptul că semnele inflamatorii sunt modeste şi anume: tegumentele palpebrale nu sunt infiltrate şi nu există chemozis. Cel mai probabil ne găsim în fața unui mucocel intraorbital ce poate apărea secundar oricărui tip de rinosinuzită cu retenție de secrеții. Retenția cronică a mucusului determină inducția unei reacții inflamatorii mediată de cytokine. Această reacție şi efectul presional induc resorbțiile osoase şi implicit osteoliza. Evoluția este lent progresivă. Diagnosticul pozitiv se pune cu ajutorul imagisticii (preferabil CT axial şi coronal). Uneori acesta este tardiv şi se ia în discuție odată cu apariția semnelor oculo-orbitare

Scanned with OKEN Scanner

sau cu cele de exteriorizare sau invazie endocraniană în fosa cerebrală anterioară sau mijlocie. La examenul RMN cu substanță de contrast avem de-a face cu izo sau hipersemnal în T_1 și hipersemnal în T_2. Aceste caracteristici ale semnalului în T_1 variază în funcție de compoziția mucusului. Tratamentul diferă în funcție de modul de instalare a suferinței. Puseul avut necesită tratament asociat antibio-cortizonic parenteral care poate diminua volumul și implicit presiunea exercitată pe sectoarele orbitare. Tratamentul chirurgical nu trebuie intârziat și din fericire, în epoca actuală majoritatea mucocelelor pot fi marsupializate prin abord endoscopic endonazal. Sunt și cazuri care necesită abordul extern, dar sunt din ce în ce mai rare și se adresează mucocelelor extinse cu invazie masivă concomitentă orbitară și endocraniană.

- Tratamentul chirurgical permite drenajul mucocelului și implicit dispariția rapidă a fenomenelor inflamatorii.
- Mucocelele trenante secundare în special polipozelor nazosinuzale extinse necesită tratamentul bolii polipoase prin abord endoscopic cu vidarea tuturor sinusurilor afectate și implicit a mucocelului de însoțire.

Celulita pre-septală

- apare un edem palpebral superior (fără implicare orbitară) datorită diminuării drenajului venos în contextul inflamator; uneori abcedează spontan
- Examenul clinic decelează ușor modificările menționate, iar diagnosticul diferențial este susținut de lipsa afectării mobilității globului ocular, de menținerea acuității vizuale și de lipsa exoftalmiei.
- Tratamentul de bază este antibiotic parenteral cu antibiotice active pe germenii producători de β-lactamaze. Se asociază și antiinflamatorii

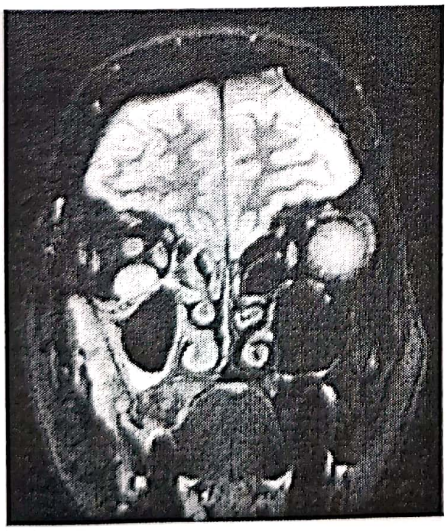

Fig 8.1 *IRM coronal,* Sinuzită maxilo-etmoidală dreaptă cronică complicată. Pseudotumoră inflamatorie a mm. drept inferior și drept intern ai orbitei drepte

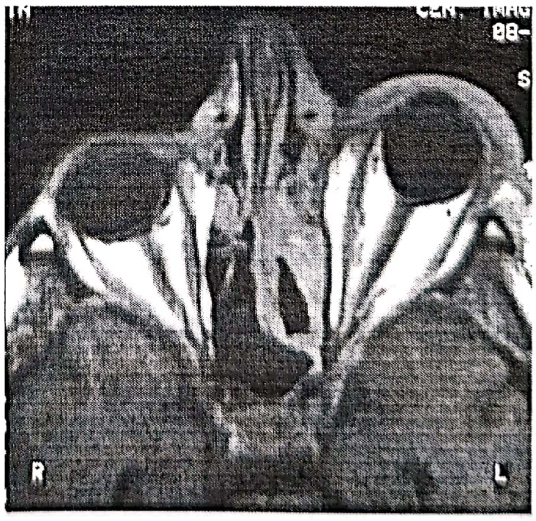

Fig 8.2. Celulită de apex orbitar, miozită a m.drept intern stâng.

Scanned with OKEN Scanner

parenterale, tartament descongestionant nazal. În caz de abcedare intervenția chirurgicală de drenaj devine imperios necesară.

Celulita orbitară

- Corespunde infiltrației difuze a grăsimii orbitare
- Nu se formează puroi și nu abcedează în primele faze.
- Edemul antrenează exoftalmia și chemozisul
- Poate exista o hipomobilitate a globului ocular, fapt ce impune intervenția de urgență. Inițial se va efectua un examen CT cu contrast care va căuta o eventuală colecție. Descoperirea unei astfel de complicații impune intervenția chirurgicală. Dacă nu se evidențiază o colecție tratamentul este antibiotic parenteral susținut.
- La aparitia semnelor de imobilitate a globului ocular și de scădere a acuității vizuale se impune decomprimarea orbitei. Aceasta se poate realiza pe cale externă sau endonazal sub control endoscopic (tehnică descrisă la cap 13). Calea de abord depinde de dotări, de antrenamentul chirurgului, eventual de echipa interdisciplinară. În plus, în cazurile septice acute abordul endoscopic este îngreunat de sângerarea masivă.

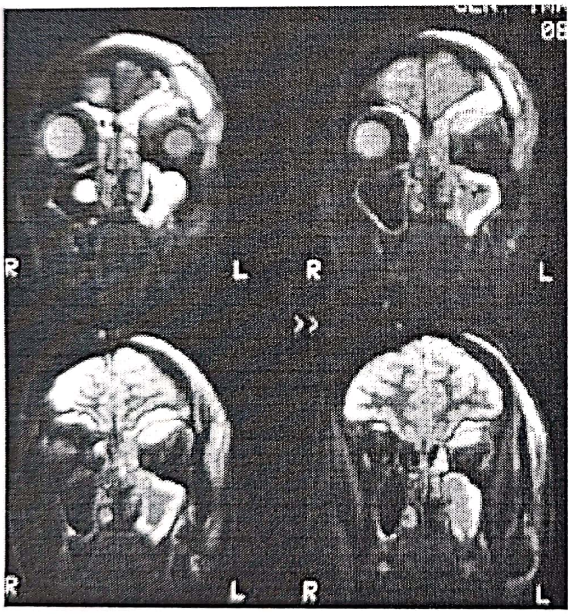

Fig. 8.3. *IRM coronal* Sinuzită maxilo-etmoido-frontală complicată. Abces intraorbitar extraconic superior. Abces subpalpebral. Stază venoasă în vena oftalmică superioară

a) <u>Abcesul subperiostal</u>

- Corespunde unei colecții ce se formează între os și periorbită.
- Localizarea este de obicei medială și superioară
- O dată identificat imagistic și clinic necesită drenaj chirurgical

b). <u>Abcesul orbitar</u>

- Urmează ca etapă evolutivă celulitei orbitare
- Semnele adăugate celor descrise sunt exoftalmia și imobilitatea globului ocular. În plus, apare și diminuarea acuității vizuale.

Scanned with OKEN Scanner

• Abordul este chirurgical pe cale externă după tehnica Stankiewicz. Intervenția chirurgicală trebuie susținută cu tratament parenteral antibiotic și antiinflamator.

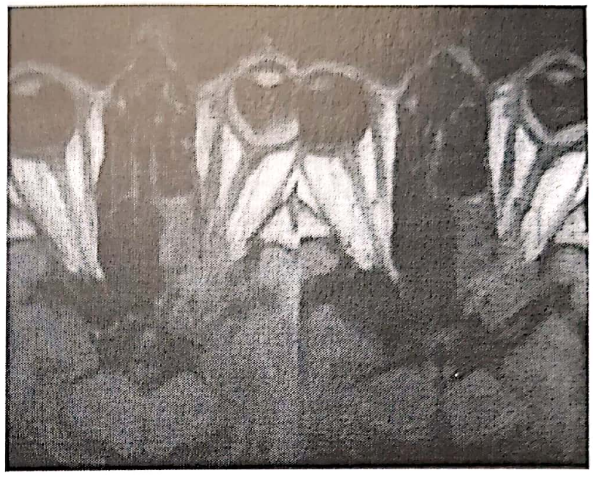

Fig 8.4 *IRM axial T2TSE*, Etmoidită, celulită de apex orbitar stâng: densificare a grăsimii din apexul orbitar.

• În toate cazurile de complicații orbitare este evident că tratamentul sinuzitei care a produs complicația face parte din planul terapeutic imediat (concomitent cu tratamentul complicației trebuie tratată și cauza!)

8.3.2. Complicațiile endocraniene

Tromboflebita sinusului longitudinal superior

• Se manifestă variabil

• Trebuie suspicionată când un pacient cu rinosinuzită prezintă un edem frontal voluminos median asociat cu semne de hipertensiune intracraniană. Semnele rinosinuzitei sunt întotdeauna prezente.

• În cazul interesării venelor corticale se pot asocia semne de deficit motor și chiar crize Jacksoniene. În formele de gravitate extremă se poate instala coma.

• Diagnosticul pozitiv se stabilește cu ajutorul unui examen angio-RMN. Examenul CT poate fi neconcludent.

• Tratamentul de urgență este medical cu antibiotice în doze mari parenteral și antiedematoase. Uneori sunt necesare medicamente anticomițiale, depletorizante cerebrale și tratament suportiv. Se discută asupra oportunității heparinoterapiei.

• Tratamentul chirurgical se adresează focarului infecțios chirurgical.

Tromboflebita sinusului cavernos

• Tabloul clinic asociază un sindrom septicemic, edem palpebral care are tendința de a se extinde rapid la întregul masiv facial, chemozis și exoftalmie. Aceasta din urmă limitează mișcările globului ocular.

• Examenul fundului de ochi efectuat în urgență relevă dilatarea venelor retiniene și paradoxal un edem papilar discret.

Scanned with OKEN Scanner

• Dacă pacientul frisonează şi este febril trebuie efectuată o hemocultură de urgenţă. De obicei, aceasta este pozitivă.

• Puncţia lombară evidenţiază o meningită purulentă.

• Diagnosticul este confirmat de angio-RMN

• Dacă nu există posibilitatea efectuării sale în urgenţă, tratamentul nu trebuie întârziat.

• Antibioterapia parenterală în doze mari (orientată eventual de bacteriologia sinuzitei) asociată corticoterapiei reprezintă tratamentul esenţial.

• Se administrează de asemenea heparinoterapie, tratament suportiv şi depletorizant cerebral.

• Urmărirea evoluţiei se face prin starea clinică şi puncţie lombară cu examenul citologic calitativ al lichidului şi hemocultură.

Meningita purulentă

• Formele grave „zgomotoase" descrise de autorii clasici sunt din ce în ce mai puţin întâlnite în prezent.

• Trebuie să insistăm în strategia de diagnostic pe formele latente, mascate de antibioterapie.

• Diagnosticul pozitiv se stabileşte pe următorul tablou clinic: cefalee intensă persistentă, febra 39-40° în ciuda tratamentului antibiotic care se administrează, somnolenţă, redoare de ceafă, semnul Brudzinski pozitiv.

• Puncţia lombară va evidenţia un lichid hiperton, purulent, iar analizele calitative ale LCR vor confirma diagnosticul.

• Examenul CT cu contrast poate releva un aspect inflamator de epidurită.

• Tratamentul este de maximă urgenţă şi constă în antibioterapie parenterală în doze mari (eventual după antibiograma din germenii izolaţi din lichid). În plus, antibioticul ales trebuie să treacă bariera hemato-encefalică.

• Puncţiile lombare evacuatorii permit eliminarea hipertoniei lichidiene şi monitorizarea evoluţiei bolii.

• Cura chirurgicală a sinuzitei ce a produs complicaţia este obligatorie

Abcesul cerebral

• Este o complicaţie mai rară ce survine în special secundar etmoidosfenoiditelor fulminante cu germeni foarte virulenţi sau pe un teren tarat imunologic.

• Diagnosticul trebuie suspicionat în faţa unui sindrom de hipertensiune intracraniană asociată cu un sindrom infecţios sever. Localizarea cea mai frecventă este în lobul frontal. Semnele clinice asociază cefalee, febră, stare generală proastă, vărsături spontane neinfluenţate de alimentaţie, tulburări de comportament (uneori etichetate drept tulburări psihice) şi eventual semne neurologice de focar. La acestea se adaugă semnele de supuraţie sinuzală.

• Examenul CT este obligatoriu pentru precizarea diagnosticului şi a sediului abcesului.

Scanned with OKEN Scanner

• Tratamentul trebuie instituit de urgență și constă în antibioterapia parenterală, drenajul neurochirurgical al abcesului și cura chirurgicală a focarului sinuzal care a produs abcesul.

• Se recomandă efectuarea tratamentului chirurgical într-un singur timp în echipă mixtă ORL-ist/neurochirurg.

Empiemul meningeal

• Tabloul clinic este sever asociind un sindrom meningeal și infecțios. Pacientul este obnubilat uneori comatos.

• Semnele focale neurologice sunt prezente.

• La examenul fundului de ochi, edemul papilar este important, fapt ce contraindică puncția lombară.

• Examenul computertomografic stabilește diagnosticul, precizând topografia empiemului.

• EEG-ul este profund modificat.

• Tratamentul trebuie instituit în maximă urgență și este neurochirurgical sub protecție de antibiotice.

• Focarul infecțios sinuzal trebuie rezolvat

• Tratamentul suportiv și de reechilibrare în serviciul de reanimare completează algoritmul terapeutic.

• Prognosticul depinde de momentul stabilirii diagnosticului; sechelele sunt frecvente, epilepsia fiind cea mai importantă.

Tabelul 8-1

Clasificarea complicațiilor oculo-orbitare

Grup	Clasificare	Caracteristici
1	Edem inflamator	Tumefacția nedureroasă a pleoapelor Mișcări oculare normale
2	Celulita orbitară	Edem orbitar difuz Tulburări ale acuității vizuale
3	Abcesul periostal	Tumefacție circumscrisă orbitară cu deplasarea globului ocular inferolateral
4	Abces orbitar	Exoftalmie importantă, chemozis Oftalmoplegie completă Tulburări importante ale acuității vizuale
5	Tromboza sinusului cavernos	Progresia simptomelor de la grupul 4 Afectarea ochiului controlateral

(după Hilgers)

Scanned with OKEN Scanner

Osteomielita oaselor craniene

• Apare de obicei ca o complicație a sinuzitelor frontale acute.

• Evoluția acestora este spre agravare cu apariția unui edem prefrontal și supraorbitar. În alte cazuri edemul progresează spre părțile moi și se însoțește de dureri intense, fotofobie și accentuarea rinoreei purulente.

• În plus, starea generală se agravează, curba febrilă atinge 40°.

• În această situație este necesar un examen CT de urgență care să obiectiveze liza corticalei osului frontal.

• Tratamentul trebuie instituit de urgență și constă în antibioterapie masivă parenterală care este eventual modificată ulterior după antibiogramă. Antibioterapia se continuă 14-21 zile.

• Tratamentul chirurgical al osteitei și al sinuzitei frontale rezolvă cauza, dar și efectul. Se instituie de urgență, evident prin abord extern.

Abcesul extradural

• Reprezintă o complicație directă a osteomielitei oaselor frontale. Tabloul clinic include persistența și agravarea sinuzitei, obnubilarea crize convulsive și semne neurologice de focar. Diagnosticul pozitiv se stabileşte cu ajutorul examenului CT. Prognosticul afecțiunii depinde de precocitatea diagnosticului și de rapiditatea instituirii terapiei. Tratamentul constă în drenajul neurochirurgical al abcesului, cura chirurgicală a sinuzitei și antibioterapia parenterală masivă.

8.4. Traumatismele nazosinuzale și faciale

• Traumatismele nazosinusale nu apar izolat, cel mai des fiind întâlnite în cadrul traumatismelor craniofaciale sau al politraumatismelor.

• Datele epidemiologice referitoare la traumatismele faciale variază enorm de la un raport la altul. Factorii care influențează incidența și frecvența acestor traumatisme sunt demografici, socio-economici, rasiali și nu în ultimul rând țin de specificul serviciului în care pacientul a fost tratat.

• Cauzele principale ale traumatismelor faciale sunt: accidentele de circulație, agresiunile interumane și accidentele de muncă sau de sport.

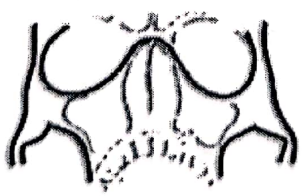

Liniile descrise de Dolan pentru aprecierea contururilor osoase (trasate pe o incidență Waters)

Fig. 8.5 Liniile Dolan

Scanned with OKEN Scanner

• Simptomele care caracterizează un traumatism facial depind de localizarea şi severitatea acestuia. Varietatea lor este foarte mare astfel că putem întîlni simple escoriaţii tegumentare dar şi obstrucţii ale căilor aeriene respectiv hemoragii care pun viaţa în pericol.

• Evaluarea unui pacient traumatizat impune o anamneză minuţioasă şi completă din care cronologia evenimentelor să rezulte clar. Evident că pacientul însuşi este cel mai în măsură să ofere aceste detalii dar în foarte multe situaţii martori sau membrii familiei pot aduce amănunte importante.

• *Istoricul unui pacient traumatizat (după Sdrumnik)*
  - Care a fost mecanismul traumei?
  - Pacientul era în mişcare sau în repaus?
  - Obiectul agresiunii era mobil sau fix?
  - Poate pacientul estima «gradul» vitezei de impact?
  - Există factori chimici sau termici de agresiune, supraadăugaţi?

• Înainte de a descrie specificul evaluării O.R.L. a pacientului traumatizat aş dori să aduc în discuţie etapele unei evaluări corecte a unui astfel de pacient. Aşa cum am menţionat deseori avem de-a face cu pacienţi politraumatizaţi care necesită o abordare terapeutică (şi de prim ajutor) pluridisciplinară.

Afectarea neurologică

- examen clinic neurologic rapid;
- pierderea conştienţei;
- prezenţa amneziei anterograde/retrograde;
- existenţa unui interval de luciditate încadrat de intervale de senzoriu tulbure sau inconştientă;
- alterarea activităţii vizuale, olfactive sau auditive;
- deficite motorii, senzoriale sau de fonaţie.

Afectarea tractului aerodigestiv superior

- dispnee
- tuse
- hemoptizie
- disfagie
- odinofagie
- un eventual traumatism esofagian ocult poate determina febră, frisoane sau dureri toracice

Afectarea ţesuturilor moi sau osoase maxilo-faciale

Simptomatologia şi implicit examinarea se va structura pe patru regiuni anatomice -orbitele, nasul şi căile aeriene superioare, ocluzia dentară şi elementele neurovasculare.

Examenul fizic

- de obicei traumatismele faciale nu prezintă risc vital
- clinicianul trebuie să cunoască faptul că aceste traumatisme nu sunt izolate iar asocierea altor traumatisme poate să crească riscurile

Scanned with OKEN Scanner

Primul ajutor

- permeabilizarea căilor respiratorii
- resuscitarea cardiovasculară
- acestea sunt urmate de evaluarea neurologică

Evaluarea neurologică

- Asocierea traumatismelor intracraniene reprezintă principala cauză a deceselor pentru pacienții cu traume craniofaciale;
- Evaluarea pacienților se face după scala Glasgow a comelor. Această scală foloseşte 3 parametri: deschiderea ochilor, răspunsul motor, şi răspunsul verbal;
- Scorurile obținute de pacient se încadrează de asemenea în 3 categorii:
  - traumatisme cu afectare severă craniofacială 0-8
  - afectare moderată 9-12
  - afectare uşoară 13-15.

Scala Glasgow de evaluare a comelor

Deschiderea ochilor

4-deschiderea spontană a ochilor
3-deschiderea ochilor la auzul vocii
2-deschiderea ochilor la durere
1-imposibilitatea de a deschide ochii

Raspunsul motor

6-execută comenzile
5-localizat la durere
4-retrage»zona»la durere
3-retrage anormal flexorii
2-răspuns anormal al extensorilor
1-nu se obține nici o mişcare

Răspunsul verbal

5-orientat, comunică
4-confuz
3-cuvinte la întâmplare, incorecte
2-sunete de neînțeles
1-nu emite nici sunete

Evaluarea aero-digestivă

- după cauzele neurologice, obstrucția căilor aeriene superioare reprezintă a doua cauză majoră de deces. Traumatismele severe cu o derulare bruscă sunt responsabile de lezarea căilor aeriene superioare.
- Afectarea căilor aeriene poate fi bruscă (acută) sau cu debut insidios
- Este necesară evaluarea atentă a pacientului, poziției sale, a existenței dispneei sau a hemoptiziei.

Scanned with OKEN Scanner

- examenul orofaringian trebuie să aibă în vedere următoarele elemente:
  - sângerările active, pierderea dentiției, corpi străini
  - edemul lingual, al palatului moale sau al pereților faringieni
  - hematom stabil sau expansiv al pereților faringieni
  - fracturi mandibulare
- examenul laringian-cu oglinda sau fibroscopul urmăreşte:
  - echimozele, edemul sau hematoamele expansive
  - hemoragii, leziuni ale mucoasei, zone de cartilaj denudate
  - poziția şi mişcarea corzilor vocale
  - poziția şi mişcarea cartilajelor aritenoide
- evaluarea hipofaringelui şi esofagului cu fibra optică sau cu substanțe de contrast pot aduce informații utile.

8.4.1. Evaluarea şi tratamentul traumatismelor nazale şi maxilo-faciale

8.4.1.1. Fracturile nazale

- Dintre oasele faciale cel mai frecvent afectate sunt oasele proprii nazale.
- Extensia şi tipul fracturii depind de direcția şi intensitatea forței de acțiune a agentului traumatizant. În evaluarea unui astfel de pacient nu trebuie uitate dismorfiile nazale preexistente
- Simptomele sunt: edemul local, echimozele extinse adesea şi la pleoapele inferioare, durerea, obstrucția nazală crepitațiile osoase, deformarea piramidei nazale, mobilitatea anormală a fragmentelor osoase şi epistaxisul
- Pacienții trebuie tratați imediat după traumatism sau la 5-7 zile după ce edemul se retrage. Fracturile deschise sau hematoamele septale se tratează imediat. Începerea procesului de vindecare îngreunează orice tentativă terapeutică la 10-14 zile.
- În urgență radiografiile nazale de față şi profil sunt utile şi constituie documente medico-legale importante
- Reducerea fracturilor se efectuează sub anestezie locală. Anestezia generală este rezervată cazurilor pediatrice şi fracturilor deschise
- Se optează de obicei pentru reducerea închisă cu instrumentarul specific
- Fracturile extinse, deschise, cu deformări severe sunt indicațiile clasice ale reducerii «deschise». După reducerea fracturii se optează pentru conteția internă cu meşe suprapuse sau materiale expandabile şi cea externă cu atelă gipsată
- Tratamentul postoperator constă în antibiotice cu spectru larg, antiinflamatorii, antialgice. Contenția internă se menține 48-72 de ore iar cea externă până la 7 zile
- Rinoplastia poate fi efectuată la cazurile cu dismorfii persistente după circa 6 luni de la traumatism.

Scanned with OKEN Scanner

8.4.1.2. Hematomul septal

• în general este bilateral

• de obicei este posttraumatic dar sunt şi cazuri iatrogene

• colecţia hematică "ridică" mucoperiostul devascularizând septul şi determinând atrofia cartilaginoasă sau necroza. Ulterior se poate complica cu abcesul septal care produce cicatrici vicioase, amputări cartilaginoase şi deformări ale piramidei nazale.

• tratamentul constă în evacuarea hematomului prin incizie. Dacă sunt necesare incizii bilaterale, ele nu se practică "faţă în faţă". Reacumularea este prevenită prin tamponamentul nazal. Protecţia de antibiotice este obligatorie.

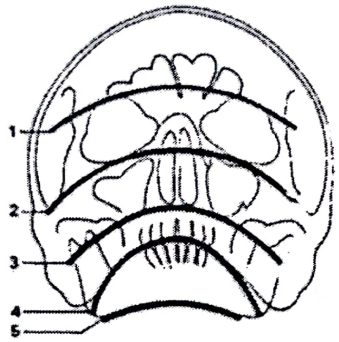

Liniile Campbell
(trasate pe o incidenţă Blondeau sau Waters):
1. marginea superioară a orbitei
2. arcada zigomatică, planscul orbitar
3. planşeul sinusurilor maxilare, fosele nazale
4. marginea ocluzală dentară
5. marginea inferioară a mandibulei

Fig. 8.6 Liniile Campbell

8.4.1.3. Fracturile complexului zigomatic

• reprezintă al doilea sediu ca frecvenţă al fracturilor faciale, după cele nazale; 85% din cazuri apar la bărbaţi între 18-45 de ani.

• istoricul este al unui impact lateral fără pierderea conştienţei

• deoarece zigoma este un os solid, fracturile se produc prin iradiere pe liniile de articulaţie cu sfenoidul, osul temporal, osul frontal sau maxilarul

• secundar unei astfel de fracturi întreaga zigomă este deplasată pe direcţia vectorului forţei

• semnul aproape patognomonic este depresiunea malară unilaterală, datorată rotaţiei mediale a zigomei. Uneori apare epistaxisul unilateral (zigoma rotată medial proemină în sinusul maxilar şi îi lezează mucoasa). Fragmentul medial al zonei fracturate trece în vecinătatea găurii infraorbitoare aşa că nu puţine sunt cazurile ce prezintă hipoestezia bazei superioare ipsilaterale

• interesând şi zona orbitei această fractură poate fi urmată de deplasarea cantusului lateral, deplasarea podelei orbitei urmată de enoftalmie, exoftalmie sau diplopie

Scanned with OKEN Scanner

• trismusul apare datorită mușchiului temporal prins între zigoma și procesul coronoid al mandibulei

• O fractură particulară este cea a arcului zigomatic care se manifestă printr-o depresiune externă și trismus

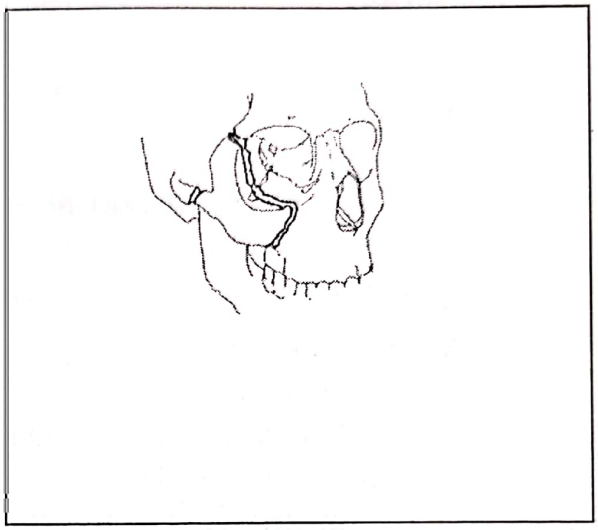

Fig. 8.7 Fractura zigomatico-maxilară

• evaluarea acestor tipuri de fracturi se face prin examene radiologice dar mai ales prin examen CT atât în secțiuni axiale cât și coronale

• tratamentul este complex, reducerea chirurgicală a fracturii fiind urmată de osteosinteză

8.4.1.4. Fracturile Le Fort

• Descrise de Renee Le Fort în 1901, sunt fracturi ce apar de-a lungul unor linii perpendiculare pe «stîlpii» de susținere mediofaciali. În plus o trăsătură comună a tuturor fracturilor Le Fort adevarate este afectarea lamelor pterigoide și disjuncția maxilarului cu tulburări de ocluzie dentare secundare.

• Fractura Le Fort I.- traversează septul nazal, porțiunea inferioară a aperturilor piriforme, fosele canine și stâlpii zigomatico-maxilari. Linia de fractura trece deasupra tuberozității maxilare și se îndreaptă spre și prin lamele pterigoide.

• Fractura Le Fort II- porneste de la joncțiunea nazofrontală și trece medioorbitar și apoi lateral prin stâlpii zigomatico maxilari și posterior prin peretele posterior al sinusurilor maxilare și apoi prin lamele pterigoide.

• Fractura Le Fort III- separă oasele faciale de baza craniului. Linia de fractură pornește medial la sutura nazo-frontală, se extinde traversând orbita prin peretele ei medial, podea și peretele lateral și apoi implică arcul zigomatic și sutura fronto zigomatică. Posterior linia de fractură interesează peretele posterior al maxilarului și lamele pterigoide.

• Trebuie menționat că disjuncțiile cranio-faciale din aceste fracturi sunt pur didactice, în practică apărând combinații ale caracteristicilor celor trei tipuri de fracturi.

Scanned with OKEN Scanner

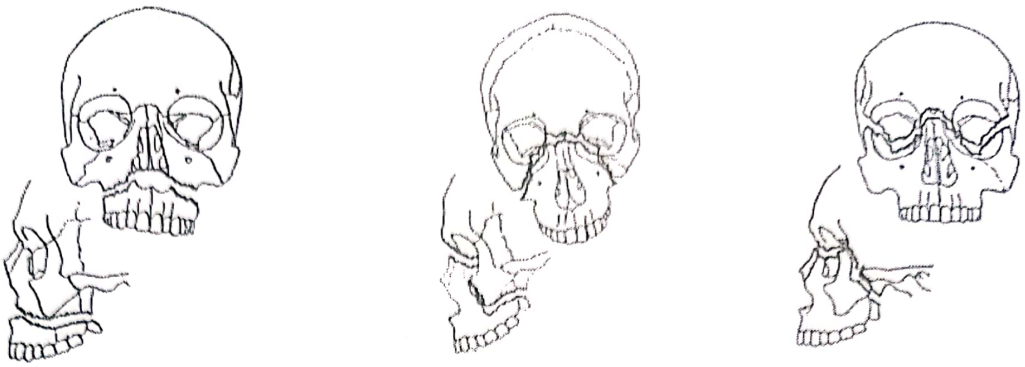

Fig. 8.8 Fracturile Le Fort tip I, II şi III

Examenul pacientului cu fracturi faciale

A. *Aspectul general*

- edemul regiunii
- palparea: rebordul orbitar inferior şi lateral, arcul zigomatic, piramida nazală
- asimetrii faciale uneori accentuate de edem

B. *Statusul orbito-ocular*

• Examenul orbito-ocular poate releva aspecte importante referitoare la o fractură medio-facială

• Primum movens în evaluarea unui astfel de pacient îl reprezintă excluderea afectării globului ocular sau a nervului optic. De aceea determinarea acuității vizuale şi prezența reflexului fotomotor sunt examene obligatorii. Dacă pacientul se adresează unui serviciu de urgență specializat se recomandă şi examenul fundului de ochi.

• Fracturile podelei orbitei pot determina «încarcerarea» conținutului orbitar prin prinderea grăsimii orbitare sau a musculaturii intrinseci în linia de fractură. Cel mai frecvent afectat în astfel de situații este dreptul inferior spre deosebire de fracturile peretelui medial când dreptul medial este lezat. În cazul «incarcerării» muşchiului drept inferior, globul ocular este poziționat inferior comparativ cu globul ocular sănătos.

• La privirea înainte nu sunt acuze subiective datorită compensării realizate de globul ocular sănătos. Simptomatologia apare la încercarea de rotire a globilor oculari fără a mişca capul. Globul încarcerat are mişcări limitate şi astfel apare diplopia care este evidentă mai ales la privirea în sus. Există teste clinice specifice care permit diagnosticul diferențial între o «încarcerare» a conținutului orbitar şi limitarea mişcărilor secundare edemului sau afectării nervilor oculomotori.

C. *Statusul nazal*

• Toți pacienții cu traumatisme faciale trebuie examinați rinoscopic sau endoscopic. Se urmăreşte prezența eventualelor fragmente osteo-cartilaginoase care pot produce obstrucție nazală. Identificarea unui hematom septal impune drenajul său imediat.

Scanned with OKEN Scanner

D. *Statusul dentar*

• Consecința universală a fracturilor tip "Le Fort" o reprezintă tulburările de ocluzie dentară. Un scurt istoric al suferințelor dentare sau de ocluzie anterioare accidentului poate lămuri examinatorul. Aspectul clasic-clinic şi radiologic-la ocluzie este de "muşcătură deschisă" datorită împingerii dinților superiori, posterior şi inferior.

E. *Sensibilitatea facială*

• Ramurile trigerminale faciale pătrund spre țesuturile moi prin canale sau foramine osoase ce pot fi lezate de traiectele de fractură. Astfel, fracturile podelei orbitare şi a zigomei sunt acompaniate de hipoestezie sau anestezie cutanată a buzei superioare ipsilaterale. Fracturile mandibulare localizate la corp sau simfiză se însoțesc de hipoestezia buzei inferioare omolaterale.

• Majoritatea tulburărilor de sensibilitate secundare acestor traumatisme, se rezolvă de la sine deoarece nervii sunt doar contuzionați.

Tratamentul fracturilor faciale

• Elementul esențial în managementul acestor fracturi îl reprezintă evaluarea corectă a extensiei şi traiectului fracturii.

• Examenele radiologice şi CT-axial şi coronal împreună cu elementele examenului clinic oferă un bilanț lezional complet.

• Aşa cum am arătat încă din definiție, fracturile Le Fort afectează ocluzia dentară astfel că primul pas al tratamentului se adresează restabilirii ocluziei şi fixării intermaxilare cu fire metalice pentru menținerea acesteia. Apoi tratamentul se adresează refacerii «stâlpilor» de susținere faciali.

• In fractura Le Fort I-arcul zigomatic maxilar şi cel nazomaxilar se abordează prin incizii sublabiale care expun întregul maxilar. Osteosinteza şi fixarea se face cu plăci cu şuruburi speciale.

• Fractura Le Fort II.-beneficiază de acelaşi tratament pentru arcul zigomaticomaxilar, iar componentele nazală şi orbitală medială se reduc prin tehnici închise.

• În cazul mult mai complex al fracturilor Le Fort III, sugerez expunerea tuturor zonelor de fractură şi apoi reducerea şi fixarea lor secvențială începând de la zonele mai stabile şi progresând către cele lipsite de stabilitate. Tratamentul este determinat de gradul rotației şi deplasării. Pentru o fractură simplă un abord sublabial cu realinierea fragmentelor şi fixarea «stâlpului» zigomatico maxilar este suficient.

• Dacă suntem în situația unei fracturi cominutive a podelei şi/sau rebordului orbitar inferior atunci abordul transconjunctival este necesar.

• În cazul deplasării importante a arcului sau corpului zigomatic se foloseşte abordul hemicoronal.

• În cazurile instabile după reducere se folosesc plăci cu şuruburi pentru fixarea fermă a fragmentelor.

Scanned with OKEN Scanner

• Un protocol aproximativ standard pentru reducerea unei fracturi Le Fort III implică un abord coronal inițial, apoi abordul transconjunctival pentru unul sau ambele reborduri orbitare și abordul bilateral sublabial pentru expunerea maxilarelor. Se folosesc plăci cu șuruburi special destinate osteosintezelor faciale.

• Îngrijirile postoperatorii sunt dificile și de lungă durată. Voi aminti antibioterapia, tratamentul suportiv, antiinflamatoarele și alimentația pe sonda nazo-gastrică urmată de o dietă lichidiană menită să nu solicite masticația și ocluzia dentară în vederea consolidării

8.4.1.5. Contuziile nazale și faciale

• Se manifestă local prin : durere spontană și obstrucție nazală.

• Obiectiv în faza inițială a impactului se produce albirea zonei prin vasoconstricție. Faza este urmată de hiperemie activă care va da naștere unui edem și unei echimoze ce se pot întinde la pleoape și obraji. Ulterior se poate produce o reacție inflamatorie.

• Semnele generale sunt: paloarea feței, lipotimie, rinoragie.

• Este necesar a se stabili dacă sunt interesate numai părțile moi sau și oasele, examenul radiologic fiind indispensabil.

Tratament

- contuziile superficiale se vindecă de regulă spontan și rapid
- contuzia profundă cu implicare osteocartilaginoasă prin fisură sau fractura fără deplasare,necesită urmărirea timp de 5-6 zile pentru a observa și preveni o eventuală complicație
- durerea se combate cu antialgice.

8.4.1.6. Plăgile nazale

• sunt soluții de continuitate produse la nivelul tegumentelor sau al mucoaselor.

• Examenul clinic vizează elucidarea următoarelor aspecte:
  - este sau nu prezent un traumatism asociat (membre, cutie toracică, cutie craniană, cavitate orbitară etc.);
  - care dintre leziunile asociate este cea mai gravă, cu pronosticul vital sau sechelar cel mai rezervat.

• Inspecția trebuie să aprecieze:
  - starea tegumentelor (plaga tăiată, decapantă, zdrobită etc.);
  - existența fragmentelor incluse în plagă (sticlă, pamânt, gudroane)
  - care este sediul plăgilor în raport cu narinele;
  - raportul plăgilor cu organele învecinate;
  - se va aprecia profunzimea plăgii și sediul ei în raport cu liniile feței (liniile Dolan).

Scanned with OKEN Scanner

- Palparea are drept obiectiv
  - aprecierea crepitațiilor osoase, a celor gazoase, mobilitatea anormală a piramidei, se vor investiga regiunile învecinate - rebord orbitar intern, rebord suborbitar.

Tratament

a. chirurgical

- acoperirea plăgii cu compresă sterilă, umectată cu ser fiziologic, menținută local până la începerea tratamentului propriu-zis;
- spălarea zonelor vecine plăgii;
- anestezia;
- curățarea plăgii cu tampon steril;
- explorarea plăgii în profunzime, cu eliminarea cheagurilor de sânge, a corpilor străini, a unor eventuale eschile osoase etc.
- menținerea pe loc a lambourilor viabile, tamponarea sau acoperirea lor cu comprese îmbibate în ser fiziologic;
- excizia parcimonioasă a porțiunilor de țesut compromise vital;
- repoziția eventualelor fragmente osoase;
- sutura plăgii;
- plaga decapată, fără lambouri tegumentare, va fi lăsată ca atare şi se va acoperi cu Gelaspon îmbibat în antibiotice.

b. medical antiinfecțios

- profilaxia contra tetanosului prin anatoxina antitetanică;
- terapie cu antibiotice.

8.4.1.7. Traumatismele sinusului frontal

A. Fracturi simple

- interesează numai peretele anterior al sinusului;
- pot fi cu sau fără înfundarea peretelui anterior.



Fig. 8.9 *CT axial.* Fractură a peretelui anterior şi posterior al sinusului frontal drept cu deplasare minimă posterioară a fragmentului. Hemosinus.

Scanned with OKEN Scanner

Simptomatologie
- bolnavul prezintă:
  - epistaxis;
  - durere;
  - edem local;
  - echimoze.
- se efectuează examene radiografice şi tomografice pentru precizarea diagnosticului.

B. Fracturi fronto-bazale
- sunt însoţite de o ruptură a durei mater fie:
  - la nivelul peretelui posterior, fie la
  - nivelul lamei ciuruite;

Simptomatologie
- licvoree nazală;
- pneumatocel;
- prolapsul substanţei cerebrale;
- meningita tardivă.

Tratament
- de multe ori complex prin participarea specialiştilor din diferite domenii:neurochirurgie, oftalmologie etc.

8.4.1.8. Traumatismele sinusului maxilar

- fracturi cu modificarea articulaţiei dentare (fie orizontale, fie verticale);
- fracturi care nu modifică articulaţia dentară.

Clasificare

Fracturi incomplete

1. Fractura peretelui anterior al sinusului maxilar:
   - la nivelul fosei canine;

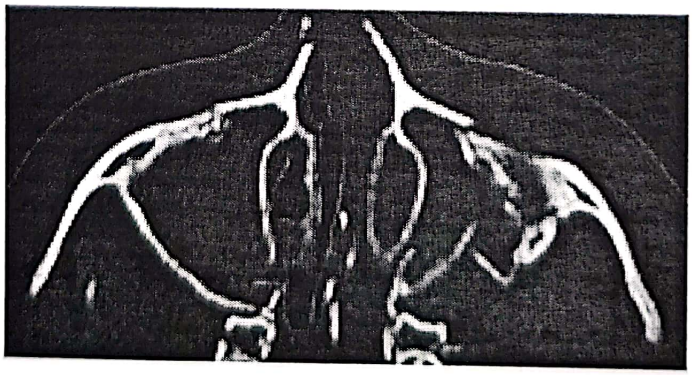

Fig. 8.10 *CT axial.* Fractură zigomatică stângă cu deplasare, fractură de perete anterior a sinusului maxilar drept cu deplasare minimă, fractură de apofiză pterigoidă bilaterală

Scanned with OKEN Scanner

- cu sau fără înfundare;
- produsă de loviri cu corpuri contondente.

2. Fractura crestei alveolare.
3. Fractura tuberozității maxilarului (rară, rezultă prin extracția molarului III superior).
4. Fractura bolții palatine.

Fracturi complete

1. Orizontale
2. Verticale
3. Combinate
4. Cominutive

8.4.1.9. Complicațiile traumatismelor nazale şi faciale

1. Complicațiile septice sunt relativ rare. Ele pot fi:
- supurații ale părților moi;
- osteomielita;
- gangrena gazoasă;
- erizipelul;
- tetanosul.

2. Hemoragiile secundare:
- se produc la un interval variabil post-traumatic şi apar prin erodarea vaselor de către corpi străini restanți care se mobilizează, sau de procese septice progresive.

3. Dureri nevralgice:
- apar tardiv prin prinderea filetelor nervoase în blocuri cicatriciale.

4. Complicații la distanță-sunt de natură septică:
- pneumonii;
- abcese pulmonare;
- supurații renale şi perirenale;
- tulburări digestive gastrointestinale;
- septicemii şi septico-pioemii;
- flebite şi în special tromboflebita sinusului cavernos.

5. Complicații tardive (sechele):
- prin cicatrizarea malformativă a plăgilor incorect îngrijite, cu tulburări grave estetice şi funcționale.

8.5. Furunculul nazal

Constituie manifestarea clinică a infecției piogene a bulbului pilosebaceu de la nivelul vestibulului nazal.

Scanned with OKEN Scanner

Etiologie

- agentul microbian:stafilococul auriu;
- factori favorizanti:
  - copii suferinzi de rinite mucopurulente;
  - convalescenți;
  - suferinzi cronici metabolici:diabetici, hepatici, tulburări gastro intestinale;
  - premenstrual la femei;
  - la cei cu helmintiaze care produc prurit nazal;
  - gratajul digital care produce soluții de continuitate tegumentară;
  - însămânțarea se mai poate face fie la nivelul unei fisuri existente, fie pe tegumentele în prealabil eczematizate sau cu pustule de foliculită.

Simptomatologie

- algii pulsatile violente la nivelul lobului nazal;
- tumefacție roşie a lobului în totalitate sau numai a aripii nazale;
- limfangita şanțului nazogenian, a buzei superioare, tumefacția ganglionilor submandibulari
- stare generală alterată, febră 38-39^{0}C , frisoane, cefalee, inapetență.

Examenul clinic prin narinoscopie şi rinoscopie anterioară (efectuate cu blândețe) pot evidenția:

- tumefacție roşie centrată de un fir de păr;
- tumefacție sau zone de fluctuență în iminență de abcedare;
- puroi cremos şi craterul furunculos în perioada abcedată.

Diagnostic pozitiv: pe baza simptomatologiei şi a examenului clinic

Diagnostic diferențial:

- foliculita simplă a vestibulului nazal (limitarea inflamației la nivelul foliculului pilos, lipsa limfangitei şi a fenomenelor inflamatoare de vecinătate, stare generală bună).
- cu erizipelul nasului (placard eritematos cu margini proeminente, palid la centru, burelet, limfangită şi adenopatie regională importantă).

Complicații

- furunculoza (furuncule care se succed timp de câteva luni de zile);
- furunculul antracoid;
- limfangita obrazului;
- tromboflebita sinusului cavernos (cu exoftalmie, chemozis, edem palpebral, paralizii oculomotorii) şi chiar complicații endocraniene ce pot duce la exitus.

Tratament

- *local:*
  - aplicare de alcool iodat atât pe tegumentul din vestibul cât şi pe cel din exterior

Scanned with OKEN Scanner

- pansamente umede cu alcool, Rivanol 1-2‰;
- sunt contraindicate acţiunile traumatizante locale; stoarcere, deschidere etc.;
- în anumite situaţii, când a colectat dar nu abcedează spontan, poate fi drenat prin mici incizii.

• *general:*
- antibioterapia
- AINS
- tratamentul terenului predispozant (al diabetului de exemplu);
- în caz de recidivă: vaccinoterapie antistafilococică, Polidin, autovaccin, radioterapie antiinflamatorie;
- înlăturarea focarelor infecţioase de vecinătate: rinite, sinuzite etc.

8.6. Arsurile şi degerăturile

Clasificare
- arsuri termice;
- arsuri chimice;
- arsuri electrice;
- arsuri «prin iradiere» (categorie încă controversată).

8.6.1. Arsurile termice

Temperatura lezantă pentru substanţa vie începe la 45^0 C.

A. Arsura de gradul I

Simptomatologie
- eritem;
- edem ;
- căldură locală şi senzaţie de usturime;
- nu apare niciodată flictena;
- refacerea fără sechele este regula.

B. Arsura de gradul II

Simptomatologie
- flictena de gradul II cu fund epitelial (şi/sau de membrană bazală) continuu şi cu lichid plasmatic serocitrin (nu există refracţionare vasculară hemoragică);
- flictena trebuie considerată de la început infectată şi tratată ca atare, adică îndepărtată;
- se vindecă prin «restitutio ad integrum».

Scanned with OKEN Scanner

C. Arsura de gradul III

Simptomatologie

- degajarea energetică omoară un strat de țesut care depășește epiteliul și ajunge în grosimea dermului;
- flictena de gradul III cu lichid sanghinolent sau franc hemoragic, cu fund cruent și fără strat epitelial continuu;
- escara intradermică, subțire, elastică, hidratată, de obicei albă.

D. Arsura de gradul IV

Simptomatologie

- când degajarea termică distruge toată grosimea tegumentului-escara de gradul IV;
- lichidează toate resursele epiteliale în plagă, rezultând o lipsă de țesut, înlocuită, dacă evoluează spontan, de o plagă granulară care necesită aport de tegument prin grefa cutanată;
- lăsată să evolueze spontan, se repară numai prin proliferare marginală concentrică, rezultând cicatrici retractile profunde, intens disfuncționale și mutilante.

8.6.2. Arsurile chimice

- ampla varietate de leziuni ale pielii ,ale mucoaselor și ale țesuturilor subiacente apărute în condiții acute sau cronice, după contactul cu substanțe chimice, toxice sau necrozante celulare.
- necroza celulară poate fi generată de:
  - keratolize extensive;
  - iritații de contact;
  - coagulări proteice;
  - inducerea unor fenomene alergice și imunitare etc.

Arsurile chimice adevărate sunt cele produse prin:

- acizi;
- baze;
- soluții fierbinți;
- anhidride;
- fosfor metalic;
- peroxizi;
- fotosensibilizante.

Tratamentul arsurilor chimice

- anularea efectului agentului chimic prin dezactivarea, diluarea și/sau spălarea sa de pe zona de contact;
- împiedicarea difuziunii agentului chimic în circulația sistemică;
- scăderea vitezei și violenței reacției exotermice;

Scanned with OKEN Scanner

- blocarea evoluției ulterioare locale extensive, în suprafață și în profunzime a procesului (atât în componenta care revine agentului, cât și în cea care revine leziunii însăși-autoliza enzimatică lezională);
- restabilirea pH-ului în zona lezată;
- necesitatea profilaxiei sechelelor estetice și disfuncționale (totdeauna grave dacă afectează fața).

Vindecarea arsurilor chimice se face întotdeauna cu cheloide și deseori hiperpigmentar.

8.6.3. Degerăturile nasului

A. Degerături superficiale

Gradul I

- eritem și edem localizat;
- senzație de răceală neplacută, amorțeli, arsuri;
- după vindecare pot apărea fenomene cauzalgice ce demonstrează că a avut loc un grad de afectare al nervilor.

Gradul II

- edem;
- eritem;
- apariția flictenelor;
- pielea poate să se decapeze superficial, însă necroze profunde nu au loc.

B. Degerături profunde

Gradul III

- edemul este însoțit de o colorație gri-albăstruie a tegumentelor;
- durerea este variabilă, înlocuită de parestezii, mâncărime, amorțeli.

Suprafața tegumentară care a avut flictene poate să se transforme într-o zonă de necroză. Gangrena pielii poate să apară în câteva zile și pe tegumente ce nu au avut flictene.

Gradul IV.

- cianoza intensă;
- uneori flictene;
- edem.

Tegumentele sunt înghețate, fără semne circulatorii; în câteva ore de la accident apare gangrena regiunilor interesate.

Tratament

- pansamente sterile;
- antibiotioce;
- vasodilatatoare intravenos;
- combaterea deshidratării.

Scanned with OKEN Scanner

8.7. Corpii străini nazali

De o varietate extremă, corpii străini ai foselor nazale se întâlnesc frecvent la copii.

Pot interesa:

- o singură fosă nazală (în majoritatea cazurilor);
- ambele fose nazale(rar).

Pot fi:

- unici;
- multipli (mai rar).

Etiologie

A. Corpi străini exogeni:

1. animaţi:
   - insecte;
   - larve;
   - paraziţi etc.
2. neanimaţi (inerţi):
   - corpi organici:
     - caţei de usturoi;
     - boabe de grâu;
     - porumb;
     - fasole;
     - sâmburi de fructe etc.
     - sunt mai periculoşi datorită faptului că în contact cu căldura şi umiditatea din fosă îşi măresc volumul.
   - corpi anorganici:
     - pietricele;
     - mărgele;
     - nasturi;
     - fragmente metalice etc.
   - iatrogeni:
     - fragmente de vată, tifon etc. uitate după diferite manopere medico-chirurgicale.

B. Corpi străini endogeni:

- dinţi ectopici;
- osteoame.

C. Corpi străini micşti:

- rinoliţii (calculii nazali)
  - rezultaţi prin conglomerarea în jurul unui mic corp străin exogen, adesea ignorat (nucleul), a sărurilor de calciu abundente în secreţiile nazale şi lacrimale, a fosfatului şi carbonatului de magneziu.

Scanned with OKEN Scanner

Sediul

- în vestibulul nazal;
- pe planşeul fosei nazale, în meatul inferior (în special cei pătrunşi în narină);
- în meatul mijlociu (cei introduşi pe cale retrogradă)

Simptomatologie

- obstrucţie nazală;
- strănut repetat;
- rinoree seroasă şi seromucoasă la început;
- rinoree purulentă în stadii tardive;
- uneori epistaxis;
- hiposmie;
- cefalee.

Diagnostic pozitiv:

- antecedente;
- simptomatologie;
- examen clinic

Diagnostic diferenţial:

- sinuzita supurată;
- lupus;
- goma sifilitică;
- rinosclerom;
- tumori maligne ulcerate şi suprainfectate etc.

Complicaţii

- rinită;
- sinuzite;
- rinolitiază;
- erizipel;
- tetanos;
- meningită;
- flegmonul feţei;
- convulsii-uneori la copii;
- otite;
- sinechii.

Tratament

Extragerea corpului străin.

- toaleta fosei nazale;
- aspirarea secreţiilor;
- anestezie locală de contact (la copiii agitaţi se recomandă anestezia generală);
- aplicarea unui vasoconstrictor nazal;

Scanned with OKEN Scanner

Tehnica extragerii:

- se imobilizează capul pacientului;
- se introduce cârligul de corp străin (un stilet butonat îndoit) sub controlul vederii, pe deasupra şi înapoia corpului străin. Se exercită o presiune uşoară şi se trage în afară stiletul şi împreună cu acesta iese şi corpul străin.
- când imobilizarea nu este posibilă (de exemplu în cazul rinoliţilor care au suprafaţa neregulată cu dantelură şi asperităţi care le conferă un aspect coraliform), corpul străin se fragmentează şi se extrage bucată cu bucată.
- se recomandă atenţie deosebită în cazul utilizării penselor, deoarece prin alunecarea corpului străin dintre braţele acestora, este favorizată împingerea sa spre zone mai profunde sau chiar spre orificiile coanale de unde căzând în faringe poate fi aspirat în căile aeriene;
- în cazuri cu totul excepţionale (corpi străini voluminoşi inclavaţi, corpi străini pătrunşi pe căi atipice) extracţia corpului străin se face pe cale chirurgicală (transmaxilară, prin rinotomie paralateronazală sau sublabială).

Bibliografie

1. Andrew S Jones, David Phillips, Frans Hilgers – Diseases of the Head&Neck, Nose&Throat – Arnold1998
2. Allen Seiden, Myles Pensak – Otolaryngology – The Essentials – Thieme, 2002
3. K.J.Lee – Essential Otolaryngology, Head&Neck Surgery – Appleton&Lange, 1999
4. P. Tran Ba Huy – Les Urgences en ORL, Societe Francaise d'ORL et de CCF –, Paris 2002
5. Phillipe Romanet – Pathologie vasculaire en ORL – Societe Francaise d'ORL et de CCF, Paris, 2000
6. D. Sarafoleanu, C. Sarafoleanu – Compendiu ORL – Ed, National, Bucuresti 1997
7. C. Sarafoleanu, G. Mincu, M. Pascariu – Urgenţele ORL – Ed. Rai Coresi, 1997
8. Teasdale G , Jennett B, Assesment of coma and impaired consciousness: a practical scale. Lancet 2, 81-84,1974

Scanned with OKEN Scanner

CAPITOLUL 9

Patologia tumorală nazo-sinuzală

Dr. Codruț SARAFOLEANU

Tumorile nasului și sinusurilor sunt entități clinice rare, care ridică uneori probleme de diagnostic mai ales în stadiile precoce. Incidența în Europa este de 1/100.000 de locuitori.

Tabelul 9-1

Tumorile nazo-sinuzale

	BENIGNE	MALIGNE
Epiteliale	• Adenom • Papilom cu celule tranziționale • Adenom pleomorf • Adenom monomorf • Oncocitom	• Carcinom epidermoid • Adenocarcinom • Carcinom cu celule tranziționale • Carcinom adenoid chistic • Carcinom mucoepidermoid
Neuroectodermale	• Schwanom • Neurofibrom • Meningiom extracranian	• Melanom malign • Estezioneuroblastom
Limforeticulare	-	• Limfom non Hodgkin • Plasmocitom • Midline granuloma
Vasculare	• Hemangiom • Angiofibrom	• Angiopericitom • Hemangiopericitom
Osoase	• Osteom • Fibrom osifiant • Displazie fibroasă	• Sarcom osteogenic
Cartilaginoase	• Condrom	• Condrosarcom

Scanned with OKEN Scanner

	BENIGNE	MALIGNE
Musculare	• Leiomiom • Rabdomiom	• Leiomiosarcom • Rabdomiosarcom
Origine dentară Altele	• Ameloblastom • Chist odontogenic calcifiant • Tumoră odontogenică epitelială calcifiantă	- Cordom

9.1. Tumorile benigne ale nasului şi sinusurilor

Sunt caracterizate prin marea lor diversitate de forme anatomopatologice. Rareori pun probleme de diagnostic şi tratament. Aceste situaţii „dificile" se regăsesc la tumorile cu extensie intracraniană sau orbitară, la cele ce produc destrucţii osoase la nivelul masivului facial sau în cazul papilomului inversat.

În ciuda varietăţii de forme anatomo-patologice, formaţiunile tumorale nazo-sinuzale se manifestă cu o simptomatologie rinosinuzală ce poate fi confundată cu patologia infecto-inflamatorie cronică.

După Tran Ba Huy şi Bonfils există 5 sindroame majore care se regăsesc în evoluţia unei formaţiuni tumorale nazosinuzale şi care servesc la stabilirea unui diagnostic precis.

Aceste sindroame sunt: nazosinuzal, orbitar, buco-dentar, facial şi neurologic. Ele vor fi descrise pe larg la subcapitolul de tumori maligne.

Tabelul 9-2

Semiologia tumorală în funcţie de extensie

Sindroame	Fose nazale	Sinus maxilar	Etmoid	Frontal
Nazo-sinuzal	+	+	+	+
Orbitar	-	+	+	+
Buco-dentar	+	+	-	-
Neurologic frontal	+	-	+	+
Facial	+	+	+	+

(după Tran Ba Huy şi Bonfils)

9.1.1. Papiloamele foselor nazale şi sinusurilor

De obicei sunt izolate nazale sau sinuzale, dar pot interesa şi ambele zone.

Au mărimi diferite, consistenţă variabilă, pot fi confundate cu polipii nazo-sinuzali.

Au tendinţă să recidiveze.

Scanned with OKEN Scanner

Pacienții se prezintă pentru epistaxisuri repetate, obstrucție nazală, eventual rinoree.

La examenul rinoscopic şi/sau endoscopic se evidențiază prezența unor formațiuni tumorale vegetante, sesile (rar pediculate), care sângerează uşor.

Examenul CT apreciază extensia tumorală, eventualele distrucții osoase şi eventualele entități patologice de însoțire.

Tratamentul este chirurgical, sub control endoscopic. Ablația incompletă cu patologie restantă produce recidive

Diagnosticul pozitiv este histopatologic.

9.1.2. Adenoamele

Derivă din glandele sero-mucoase ale pituitarei şi se găsesc în special pe sept sau cornete.

Sunt bine delimitate, au mărimi variabile, sunt gri-rozate

Localizarea în porțiunea superioară a fosei nazale predispune la fenomene de liză osoasă cu complicații de vecinătate.

Diagnosticul se stabileşte endoscopic şi eventual CT

Tratamentul este chirurgical, sub control endoscopic. Diagnosticul de certitudine este histopatologic.

9.1.3. Fibroamele

Provin din periost, se localizează de obicei pe peretele lateral al fosei nazale, au o culoare gri-roşiatică şi sunt sesile (aderente la os).

Uneori sunt descoperite întâmplător la un examen endoscopic de rutină, alteori sunt simptomatice.

Tratamentul este chirurgical, iar diagnosticul de certitudine este histopatologic.

9.1.4. Mixomul şi gliomul

Sunt entități patologice foarte rare la nivelul foselor nazale şi se pot confunda cu polipii banali.

Diagnosticul de certitudine este histopatologic, în cazul glinoamelor examenul endoscopic şi CT preoperator fiind esențiale. Efectuarea intervenției chirurgicale în ideea prezenței unui polip banal poate produce complicații grave uneori.

9.1.5. Osteomul

Este rar întâlnit de sine-stătător, fiind uneori descoperit ca o prelungire a unui osteom frontal. Osteoamele frontale se pot extinde şi la etmoid sau chiar la sinusul maxilar.

Scanned with OKEN Scanner

Anumiți autori indică etiologia posttraumatică (Parsons).

Semnele funcționale nu apar decât atunci când tumora are dimensiuni importante.

Uneori singurul simptom este cefaleea.

Tratamentul este chirurgical și este rezervat cazurilor simptomatice. Abordul endoscopic este de preferat, dar sunt destule cazuri când se impune abordul extern.

9.1.6. Schwanoamele și neurofibroamele

Sunt entități clinice rare (5% din tumorile benigne ale nasului).

Pot fi solitare sau întâlnite în cadrul maladiei Reklinghausen.

Uneori sunt descoperite întâmplător, alteori sunt simptomatice. Cel mai frecvent, obstrucția nazală și epistaxisurile aduc pacientul la medic.

Aspectul endoscopic este al unei formațiuni tumorale, cărnoase, roșiatică, uneori acoperită de cruste. Poate fi confundată cu polipii banali.

Diagnosticul este endoscopic și imagistic (nu puține sunt situațiile când dimensiunile mari ale tumorii determină sinuzite de însoțire prin blocarea drenajului.).

Tratamentul este chirurgical, preferabil endoscopic cu peace-meal resection sau rezecție în bloc. Dimensiunile mari ale tumorii și extensia endosinuzală importantă constituie indicații pentru abordul extern.

9.1.7. Condroamele

Afectează de obicei adultul tânăr

Se dezvoltă în special în partea inferioară și anterioară a septului nazal sub o mucoasă normală (atenție la biopsiile superficiale!).

Semnul revelator este obstrucția nazală.

Tratamentul este chirurgical

9.1.8. Tumorile vasculare nazosinuzale

Hemangioamele și angiofibroamele

Hemangioamele se pot dezvolta atât la nivelul foselor nazale cât și endosinuzal.

Se manifestă cu epistaxis recidivant, uneori abundent și cefalee.

De obicei se situează la nivelul anterior a septului nazal determinând apariția așa-numitului „polip sângerând" a septului nazal. Tratamentul hemangioamelor unice este chirurgical și constă în ablația tumorii împreună cu pericondrul subiacent

Scanned with OKEN Scanner

Uneori hemangioamele nazale se asociază unei maladii Rendu-Osler sau Lindau von Hippel.

Există şi hemangioame cavernoase cu dimensiuni mari, care se extind endosinuzal (maxilar, etmoidal) sau chiar endoorbitar. Angioamele cu extensie endoorbitară se asociază cu o atingere angiomatoasă palpebrală, care permite un diagnostic mai uşor.

Diagnosticul se stabileşte prin examen clinic, endoscopic, CT (cu substanţă de contrast) şi angiografie.

Tratamentul este chirurgical, preferabil după embolizarea prealabilă a pediculului nutritiv al tumorii. Dacă embolizarea este corect efectuată şi dimensiunile tumorii sunt rezonabile, se poate încerca abordul endoscopic

Tumorile unice de dimensiuni mici se pot electrocoagula.

Hemangioendoteliomul

Este o formă histologică foarte rară, care apare mai frecvent la tineri.

Tratamentul este chirurgical, prin abord extern, practicându-se de obicei rezecţii largi ce necesită reconstrucţii imediate sau într-un timp secundar.

Hemangiopericitomul

Reprezintă 1% din tumorile vasculare, iar 15-20% apar la nivelul capului şi gâtului şi 5% la nivel nazo-sinuzal.

Localizările internazale sunt benigne, spre deosebire de alte localizări unde tumora se malignizează.

Aspectul clinic şi endoscopic este al unei tumori gri-roşiatică, moale, de aspect pseudopolipoid.

Există autori care descriu asocieri „paraneoplazice" acestor tumori (hipoglicemie, osteoartropatii, osteomalacie) sau fistule arterio-venoase.

Localizarea etmoidosfenoidală este frecvent întâlnită.

Simptomatologia este nespecifică, cu epistaxis recidivant, obstrucţie nazală, senzaţie de presiune sinuzală, diplopie, deformări faciale etc.

Sunt descrise extensii la fosa infratemporală sau fosa cerebrală medie.

Extensia intraorbitară se manifestă cu proptozis, dureri, diplopie şi palparea unei mase intraorbitare.

Tratamentul este chirurgical, cu embolizare preoperatorie (sau ligatura arterei carotide externe). Căile de abord sunt: paralateronazală şi calea cervicotransorală pentru abordul fosei infratemporale.

Radioterapia nu îmbunătăţeşte prognosticul.

Angiofibromul nazo-faringian

Este o tumoare benignă hipervascularizată, cu un mare potenţial distructiv care se dezvoltă la adolescenţii de sex masculin, la nivelul cadrului coanal şi găurii sfenopalatine.

Scanned with OKEN Scanner

Neel în 1973 spunea că „pentru o tumoră benignă ea are o agresivitate cu totul specială".

Macroscopic, este o tumoră roşiatică, de consistenţă fermă, implantată la nivelul peretelui postero-lateral al coanei. Este bine vascularizată uneori plurilobată.

Vascularizaţia tumorii provine de obicei din pediculii vasculari ai arterei carotide externe. La 80% din cazuri, artera maxilară homolaterală este sursa. Dacă dimensiunile tumorii se măresc pot participa la vascularizaţia ei în ordine: artera maxilară controlaterală, artera faringiană ascendentă şi chiar artera palatină ascendentă. Extensia endosfenoidală determină apariţia unor pediculi vasculari din artera carotidă internă.

Evoluţia naturală a tumorii se face spre extensie, cu distrugerea pereţilor osoşi şi penetrarea în cavităţile învecinate. Căile de extensie sunt următoarele:

1. endosfenoidal şi endocranian.
2. via foramen sfenopalatin în fosa pterigopalatină.
3. prin fisura orbitară internă- endoorbitar.
4. prin gaura ovală în regiunea infratemporală şi paracavernoasă
5. spre regiunea zigomatică şi geniană
6. spre fosa nazală omolaterală
7. spre cavum în zona peretelui superior şi lateral.

Simptomatologia clinică este clasică. Obstrucţia nazală este semnul princeps la 92% din cazuri. Din păcate acest simptom este neglijat adesea. Obstrucţia nazală se asociază cu rinoree mucopurulentă de stază, rinolalie închisă, microepistaxisuri recurente. De altfel, epistaxisul reprezintă semnul care determină prezentarea la medic. El apare spontan sau la suflarea nasului. Dacă tumora atinge dimensiuni mari, tabloul clinic va fi dominat de semne de invazie a organelor vecine: disfuncţie tubară, exoftalmie, deformări faciale, tulburări de acuitate vizuală.

Diagnosticul se pune pe baza anamnezei, examenului clinic şi endoscopic. Imagistica este esenţială şi se recomandă examenul CT cu contrast, RMN şi angiografia.

Diagnosticul diferenţial trebuie făcut cu:

- tumorile sângerânde ale foselor nazale (prepubertar) şi cavumului
- polipul antrocoanal Killian
- vegetaţiile adenoide hipertrofiate

Clasificarea radiologică a fibroamelor nazo-faringiene se face după Radkowski şi sunt descrise mai multe stadii după cum urmează:

Clasificarea Radkowski

I_A – tumoră limitată la fosa nazală sau arcul coanal
I_B – extensie la un sinus paranazal

Scanned with OKEN Scanner

II_A – extensie minimă la nivelul fosei pterigopalatine
II_B – extensie la fosa pterigopalatină şi/sau eroziunea cadrului orbitar
II_C – invazia fosei infratemporale, şi/sau obrazului sau extensia retropterigoidiană.
III_A – extensia la baza craniului şi/sau invazia intracraniană minimă
III_B – extensia intracraniană importantă

Arteriografia este esenţială atât ca mijloc de diagnostic cât şi terapeutic

Arteriografia diagnostică pune în evidenţă formaţiunea tumorală hipervascularizată, permite cartografierea exactă a masei tumorale şi a pediculilor nutritivi.

Angiografia intervenţională permite embolizarea pediculilor nutritivi ai tumorii, oferind posibilitatea unor intervenţii chirurgicale mai sigure cu sângerare minimă şi traumatisme operatorii reduse.

Există două categorii de agenţi de embolizare – resorbabili (gelatine de origine animală) şi neresorbabili (microsfere de polivinil alcool, ciano acrilaţi care se polimerizează în contact cu substanţele ionice – sânge şi balonetele de formă şi dimensiuni variabile).

Embolizarea se efectuează pe cale endovasculară convenţională endofemurală şi recent (Casasca, Garcia-Cervigon) pe calea directă in situ. Avantajele celei de-a doua metode sunt: absenţa manipulării endovasculare, devascularizaţia tumorală mai eficace, colorarea şi vizualizarea per-operatorie a tumorii datorită pudrei de tungsten prezentă în materialul de embolizare şi posibilitatea folosirii în chirurgia recidivelor. Totuşi, această metodă prezintă o periculozitate foarte mare datorită toxicităţii şi posibilităţii de difuziune a produsului injectat (ciano-acrilat).

Aceste metode trebuie practicate în servicii de radiologie şi imagistică dotate corespunzător.

Se proscrie orice tentativă de biopsie a formaţiunii tumorale în afara contextului operator (uneori simpla atingere cu endoscopul produce sângerare).

Tratamentul este chirurgical şi depinde de stadiul în care se diagnostichează tumora. Există mai multe căi de abord, cele mai folosite fiind rinotomia paralateronazală (Moure) şi "midfacial degloving". Stadiile avansate se abordează în echipă mixtă ORL-ist /neurochirurg.

În epoca actuală toate intervenţiile se efectuează după embolizarea selectivă. Când nu putem efectua embolizarea se recomandă ligatura arterei carotide externe.

Autori americani (Parsons) au raportat abordul endoscopic al angiofibroamelor embolizate selectiv în stadiile I şi II_A sau II_B.

Ablaţia tumorii în totalitate permite o evoluţie postoperatorie bună, fără risc de recidive.

Scanned with OKEN Scanner

9.1.9. Papilomul inversat

Este o tumoră nazo-sinuzală particulară ce ridică probleme deosebite. Este o tumoră ce apare la adulți, în special bărbați (70% din cazuri) și reprezintă circa 0,5% din tumorile nazo-sinuzale.

Este caracterizată printr-o proliferare epitelială digitiformă, care se invaginează în corion realizând aspectul „inversat".

Tumora nu are etiologia cunoscută. Aspectul clinic este sugestiv – o masă polipoidă gri-albicioasă, neregulată, localizată în fosele nazale, meatul mijlociu sau etmoid și care sângerează mai ușor decât polipii obișnuiți.

Diagnosticul trebuie suspicionat și datorită unilateralității leziunilor (majoritatea polipozelor sunt bilaterale).

Examenul CT nu este tipic. Confirmarea diagnosticului este făcută prin examen histopatologic.

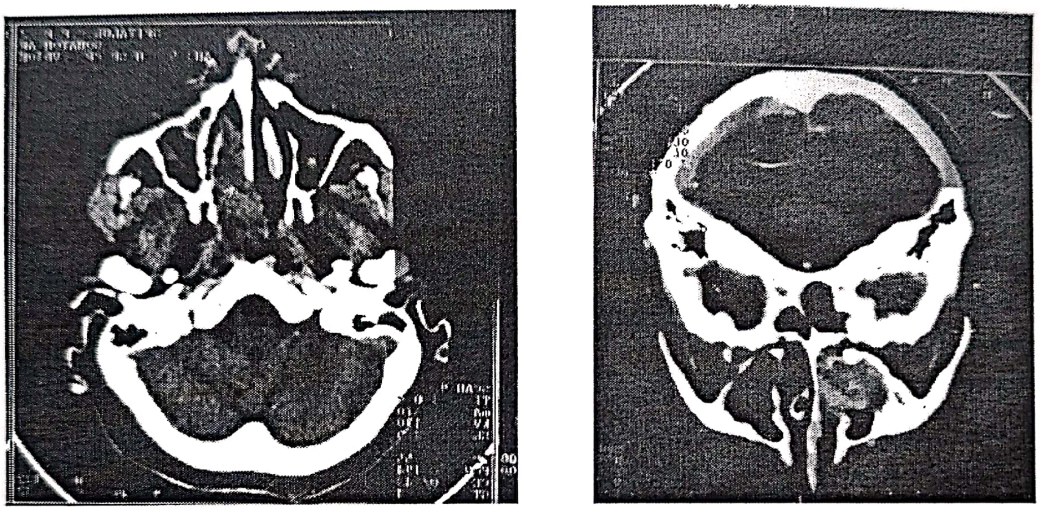

Fig. 9.1 Aspect CT de papilom inversat

Tratamentul este chirurgical. Există multiple păreri referitoare la tipul abordului chirurgical. Mulți autori recomandă abordul extern prin rinotomie paralatero-nazală sau midfacial degloving.

Există și adepții abordului endoscopic care trebuie rezervat cazurilor limitate.

Se poate practica o maxilectomie medială endoscopică (Stankiewicz), etmoidectomie și sfenoidotomie. Indicarea abordului endoscopic trebuie foarte atent cântărită deoarece lipsa ablației complete determină recidive și acestea sporesc riscul malignizării (15% după Tran Ba Huy).

După Kim, recidiva depinde de tipul abordului chirurgical. Exciziile endonazale limitate au o rată de recidivă de 41% în timp ce abordul extern prin rinotomie laterală cu maxilectomie medială are 14% procent de recidivă.

Asocierea papilomului inversat cu carcinomul scuamos este bine cunoscută. Sunt citate atât malignizările papiloamelor inversate recidivate, cât și coexistența inițială. Recent subtipul 16 de papilomavirus a fost descoperit ca fiind responsabil de apariția carcinomului scuamos din papilomul inversat.

Scanned with OKEN Scanner

Wigand propune tehnica endoscopică în 1992 şi raportează o rată de recidivă de 17%.

Concluzia acestor raporturi este că pot fi selectaţi anumiţi pacienţi ce pot fi operaţi prin abord endonazal endoscopic. Leziunile trebuie să fie limitate.

Urmărirea postoperatorie se face prin control endoscopic, eventual completat de imagistică. Controlul endoscopic se face la 1 lună, 3 luni, 6 luni şi 1 an, apoi două controale pe an sunt suficiente.

9.2. Tumorile maligne nazo-sinuzale

Tumorile maligne nazo-sinuzale, în ciuda varietăţii lor histopatologice au o simptomatologie clinică monomorfă, evoluează lent progresiv şi se diagnostichează tardiv.

Simptomele revelatoare se grupează în 5 categorii de sindroame care pot fi determinate de extensia tumorii.

Sindromul nazo-sinuzal este cel mai frecvent, apare la 50% din cazuri şi se manifestă prin obstrucţie nazală, epistaxis, rinoree purulentă (sau cu aspect de „spălătură de carne") şi hiposmie. Acest tablou clinic specific rinosinuzitelor cronice trebuie suspicionat ca fiind evocator pentru o formaţiune tumorală, mai ales dacă simptomele sunt unilaterale.

Sindromul orbitar apare în special în afectarea etmoido-maxilară şi se manifestă prin diplopie (mai ales prin afectarea dreptului intern), scăderea acuităţii vizuale, exoftalmie, edem periorbitar şi lăcrimare.

Sindromul buco-dentar apare în afectarea tumorală a sinusului maxilar sau a planşeului foselor nazale. Semnele importante sunt:

- ulceraţiile palatine sau gingivale, fără cauză locală
- durerile dentare
- mobilitatea anormală a dinţilor arcadelor superioare
- prezenţa unei fistule bucosinuzale
- trismusul

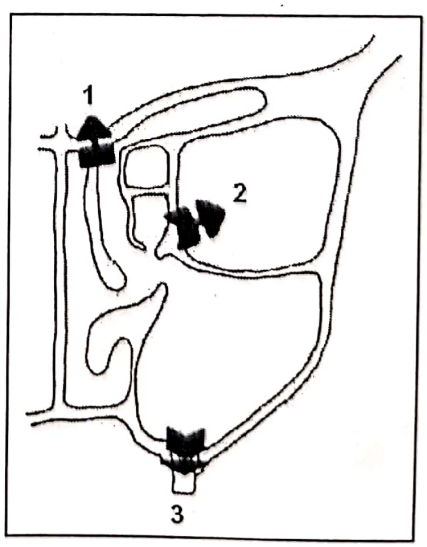

Fig. 9.2 schema reprezentând principalele extensii ale tumorilor nazo-sinusale

Scanned with OKEN Scanner

Sindromul facial apare atunci când extensia tumorală se face înspre părţile moi ale feţei. Se pot observa deformări faciale sau edeme; pacientul acuză dureri variate, adesea etichetate ca o nevralgie suborbitară. În fazele mai avansate pot apărea parestezii trigeminale sugestive pentru extensia infratemporală a unei tumori.

Sindromul neurologic atestă extensia şi invazia endocraniană a tumorilor nazo-sinuzale. Concomitent cu invazia tumorală, apar şi complicaţiile infecţioase endocraniene precum: meningitele purulente, empiemele subdurale sau abcesele extradurale. Extensia tumorală în lobul frontal este de obicei paucisimptomatică. Simptomele caracteristice sunt: tulburări intelectuale precum deficit de atenţie, crize comiţiale sau un sindrom de hipertensiune intracraniană.

Aşa cum am subliniat anterior, varietatea histologică a tumorilor regiunii este mare, fiecare formă având o activitate biologică diferită şi implicit prognostic diferit. 50% din tumorile maligne nazosinuzale au originea în sinusul maxilar, 25% în etmoid şi 25% în cavitatea nazală.

În funcţie de evoluţia şi de extensia tumorii se face şi stadializarea propusă de I.C.D. (International Classification of Diseases).

Pentru tumora primară stadializarea I.C.D. este următoarea:

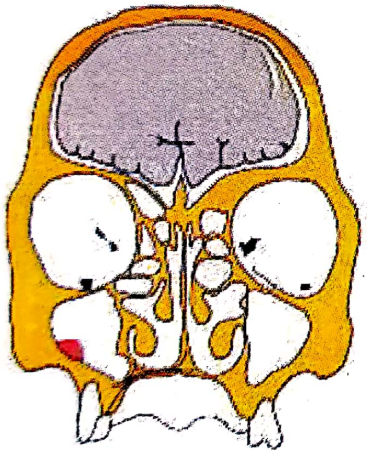	T1 Tumoră limitată la mucoasa antrală fără eroziune sau distrugere osoasă
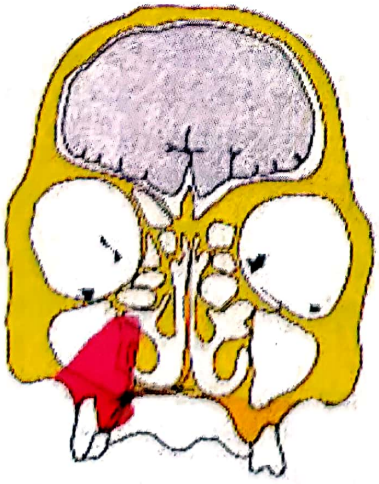	T2 Tumora antrală care erodează şi distruge osul, inclusiv palatul dur şi meatul mijlociu

Scanned with OKEN Scanner

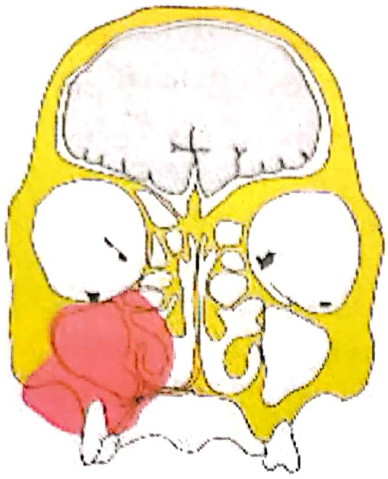	T3 Tumora invazivă în una din următoarele structuri: - peretele posterior al sinusului maxilar - planşeul orbitei - peretele intern al orbitei - sinusul etmoidal
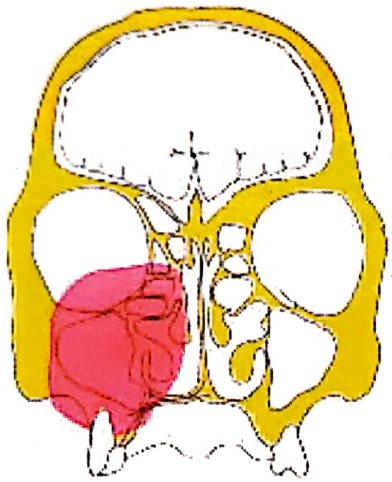	T4 Tumoră care invadează mai multe din următoarele structuri: - lama ciuruită a etmoidului - etmoidul posterior - sinusul sfenoidal - nazofaringele - vălul palatului - fosa pterigomaxilară - fosa infratemporală - baza craniului

Din raţiuni de diagnostic şi mai ales pentru interesul terapeutic chirurgical, scheletul craniofacial a fost clasificat astfel:

Sebileau 1906: supra-mezo-infrastructură

- suprastructura cuprinde: etmoidul, porţiunea superioară a maxilarului şi osul malar.
- mezostructura cuprinde: sinusul maxilar şi fosa nazală.
- infrastructura este formată din palatul dur şi creasta alveolară.

Clasificarea Ohngren 1933

- Împarte scheletul facial în două părţi printr-o linie orizontală care uneşte cantul intern cu unghiul mandibulei şi o linie verticală care întretaie centrul orbitei. Iau naştere astfel 4 regiuni.
- Ohngren considera că tumorile canceroase ale regiunii antero-inferioare sunt mai puţin invazive.

Apariţia mijloacelor imagistice CT şi RMN precum şi metodele de diagnostic endoscopic, demonstrează că singura clasificare logică valabilă este clasificarea histopatologică acceptată şi de UICC.

Tumorile maligne rinosinusale metastazează în procent de 10-15%.

Scanned with OKEN Scanner

Tumorile care produc metastaze ganglionare au un prognostic prost şi sunt extrem de recidivante.

Descrierea lanţurilor ganglionare cervicale făcută de Rouviere este şi astăzi baza stadializării ganglionilor metastatici:

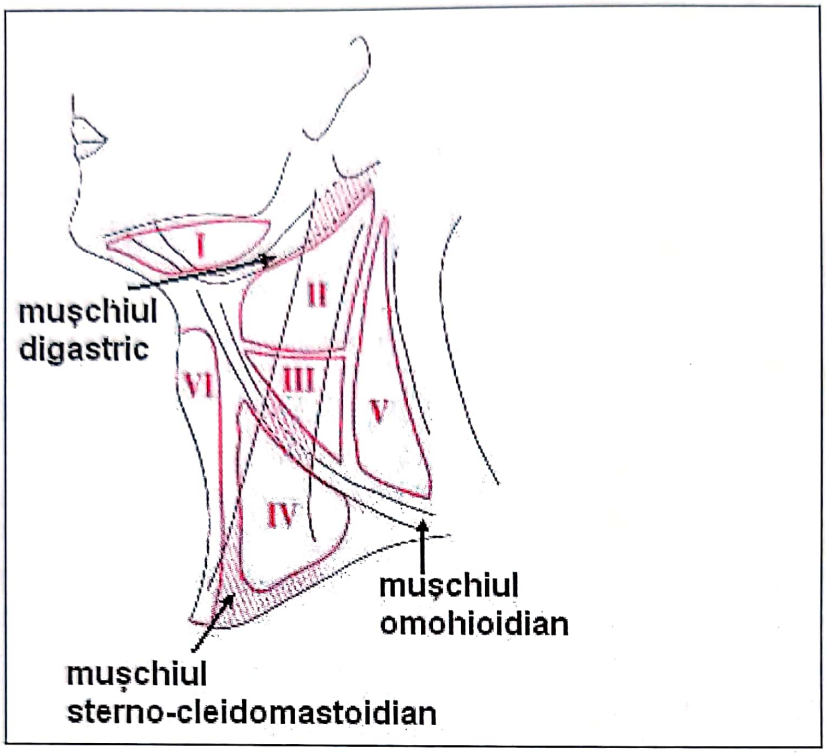

Fig. 9.3. Lanţurile ganglionare cervicale

Anatomia ganglionilor limfatici cervicali

I grupul submento-submandibular
II grupul jugulo digastric
III grupul supraomohioidian
IV grupul subomohioidian (ganglioni jugulari inferiori)
V grupul spinal
VI grupul prelaringian (ganglioni cervicali anteriori)

Topografic	**Oncologic**
Triunghiul anterior	Grupurile I+II+III
Lanţul jugulo carotidian	Grupurile II+III+IV
Triunghiul posterior	Grupul V

Stadializarea ganglionilor cervicali

N_0= Fără ganglioni metastatici regionali
N_1= Un singur ganglion metastatic omolateral cu diametrul sub 3 cm.
N_{2a}= Un singur ganglion metastatic omolateral cu diametrul între 3-6 cm
N_{2b}= Metastaze în mai mulţi ganglioni, toţi omolaterali cu diametru de 6 cm.

Scanned with OKEN Scanner

N_{2c}= Metastaze ganglionare cervicale bilateral cu diametrul maxim de 6 cm.
N_3= Metastaze ganglionare cu diametru peste 6 cm.
Stadializarea ganglionilor este comună pentru toate localizările.
Vom descrie pe scurt aspecte deosebite legate de fiecare tip tumoral.

Carcinomul cu celule tranziționale este cel mai frecvent neoplasm nazal și apare de obicei la bărbați în decada a 6-a de viață. Apare de regulă unilateral, dar sunt și cazuri cu invazie bilaterală (Myers 1981). Tratamentul constă în ablația tumorii prin abord extern cu maxilectomie medială. Recidivele sunt citate în 9% din cazuri (Osgunthorpe). Radioterapia postoperatorie este obligatorie.

Carcinomul scuamos apare predominant la bărbați. Evoluează multă vreme asimptomatic. Dacă are originea în sinusul maxilar invadează rapid orbita și fosa pterigopalatină. 5% din cazuri prezintă metastaze ganglionare în momentul diagnosticului. Metastazele la distanță pot apare în ficat sau oase.

Fig. 9.4. *CT axial* Carcinom de fosă nazală: masă tisulară ocupând în întregime fosa nazală dreaptă, extinsă în etmoid care este parțial lizat, extinsă spre sinusul maxilar drept al cărui perete intern este parțial distrus. Extensie posterioară, spre cavum. Liză și a peretelui postero-extern al sinusului maxilar drept, extensie tumorală distală spre regiunea alveolară maxilară dreaptă și spre fosa pterigomaxilară.

Carcinomul anaplastic apare frecvent în sinusul maxilar. Diagnosticul histologic precis este important pentru a-l diferenția de limfom sau melanomul malign. Conform studiilor lui Heliwell în 50% din cazuri la momentul diagnosticului orbita era invadată și 30% prezentau metastaze ganglionare. Supraviețuirea la 5 ani după tratamentul chirurgie/radioterapie este în medie de 11%.

Adenocarcinomul se dezvoltă de obicei în porțiunea superioară a foselor nazale și în sinusul etmoidal. Metastazele cervicale apar în 2-3% din cazuri după Lund (1993). Formele papilare au tendința de a fi bine diferențiate și localizate. În ciuda localizării, progresele chirurgiei de graniță permit rezecția acestor tumori și reconstrucții în același timp, dacă este cazul. Roentgenterapia și polichimioterapia adjuvantă ameliorează prognosticul vital.

Scanned with OKEN Scanner

Carcinomul adenoid chistic are trei forme histologice: tubular, cribriform şi solid, agresivitatea crescând în aceeaşi ordine. Specific acestor tumori este extensia perineurală. Tumora are un ritm lent de creştere, astfel că prognosticul este mai bun decât la alte forme.

Carcinomul mucoepidermoid are două forme histologice: cu grad jos, de diferenţiere şi cu grad înalt de diferenţiere. Prognosticul este rezervat la cea de-a doua categorie. Tumorile cu grad mic de diferenţiere sunt tratate chirurgical, iar celelalte necesită combinaţii chirurgie/radioterapie.

Estezioneuroblastomul este o tumoră malignă cu originea în neuroepiteliul olfactiv. Din punct de vedere al vârstei sunt două vârfuri de incidenţă: la 20, respectiv 50 de ani. În prima categorie există puţine recidive locale, dar o incidenţă mare a metastazelor. Ce-a de-a doua categorie se caracterizează prin recidive locale frecvente şi incidenţă mică a metastazelor. Stadializarea după Kadish este următoarea:

- stadiul 1 – leziuni limitate la cavitatea nazală
- stadiul 2 – leziuni în cavitatea nazală şi la unul sau mai multe sinusuri paranazale.
- stadiul 3 – leziuni nazale, orbitare, extensii la baza craniului şi endocranian metastaze sistemice şi/sau limfatice.

Chirurgia şi radioterapia oferă un prognostic bun pentru pacienţii în stadiul 1. După Levine ameliorarea prognosticului se obţine prin înlocuirea intervenţiilor limitate cu abordul craniofacial larg.

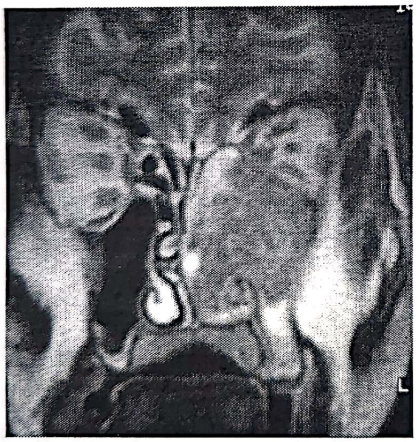

Fig 9.5. *IRM coronal T2TSE* Epiteliom nazal: tumoră voluminoasă dezvoltată în fosa nazală stângă cu distrucţia cornetului mijlociu şi inferior. Extensie spre sinusul maxilar şi spre orbita stângă. Conţinut lichidian în celulele etmoidale anterioare şi în sinusul maxilar în periferia tumorii.

Melanomul malign are originea în melanocitele din glandele mucoase ale septului, cornetelor, epiteliului olfactiv sau mucoasei sinuzale. Reprezintă 3,5 % din tumorile nazo-sinuzale. Este mai frecvent la vârstnici. Localizarea cea mai frecventă este la nivelul peretelui lateral al fosei nazale. Diagnosticul este sugerat în 75% din cazuri de culoarea vineţiu-negricioasă a tumorii. Metastazele ganglionare apar în 18% din cazuri. Semnul sugestiv este epistaxisul (80% din cazuri).

Melanomul cutanat al nasului şi feţei se poate dezvolta pe un nev sau primitiv fără o leziune cutanată preexistentă.

Scanned with OKEN Scanner

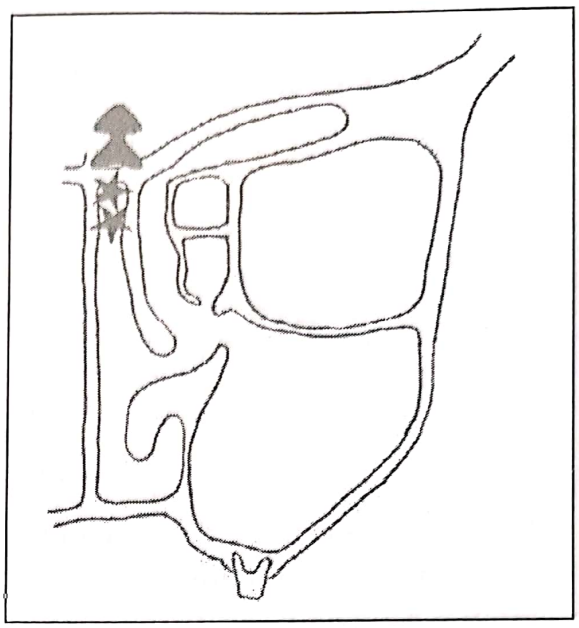

Fig. 9.6. Extensia tumorilor de placodă olfactivă spre etajul anterior al bazei craniului

Formele clinice ale melanoamelor sunt:

- forma burjonantă şi acromică de culoare roşie
- forma ulcerativă
- forma regresivă caracterizată prin dispariţia progresivă a leziunii, cu o pată echimotică restantă.

Clasificarea şi stadializarea histologică ţine cont de indicele Breslow (distanţa în mm de la celula cea mai sus situată la cea mai profundă) şi de nivelul de afectare a straturilor tegumentare, stabilite de Clark:

I – epidermul
II – dermul papilar
III – dermul superficial
IV – dermul reticular
V – hipodermul.

Tratamentul constă în exereza largă a tumorii, de obicei pe cale transfacială.

Tratamentul chirurgical trebuie să ţină cont de indicele Breslow, deorece amploarea rezecţiei este condiţionată de acesta, şi anume:

- 10 mm de la marginea tumorii, pentru Breslow <1 mm
- 20 mm pentru Breslow între 1 şi 4 mm
- 30 mm pentru Breslow >4 mm

Chimioterapia specifică se asociază cu interferon alfa şi imunoterapie pasivă. Vaccinarea cu MAA (melanoma associated antigen) este o metodă folositoare ca şi terapia genică.

Radioterapia şi polichimioterapia dau rezultate modeste. Imunoterapia şi tratamentul cu Interferon sunt de discutat.

Prognosticul este modest. Supravieţuirea la 5 ani este de 11%.

Angiosarcomul este o tumoră rară la nivelul facial. După statistica lui Zachariades (1980) pe un număr de 46 angiosarcoame, doar 8% au fost localizate la nivelul maxilarului superior. Clinic avem de-a face cu o masă tumorală izolată,

Scanned with OKEN Scanner

Tabelul 9-3

Clasificarea uzuală a melanoamelor

	Clasificarea europeană	UICC
Melanom primitiv	Breslow =0,75 mm	Stadiu I_A
	Breslow între 0,75 şi 1,5 mm	Stadiu I_B
	Breslow între 1,5 şi 4 mm	Stadiu II_A
	Breslow >4 mm	Stadiul II_B
Melanom regional - interesarea ganglionilor limfatici regionali	Stadiul II	Stadiul III
Melanom diseminat	Stadiul III	Stadiul IV
Stadiul I_A – Melanom primitiv cu indice Breslow =0,75 mm, nivel Clark II (pT_1) fără ganglioni sau metastaze (N_0M_0)		
Stadiul I_B – Melanom primitiv cu indice Breslow între 0,75 şi 1,5 mm, nivel Clark III (pT_2) fără ganglioni sau metastaze (N_0M_0)		
Stadiul II_A- Melanom primitiv cu indice Breslow între 1,5 şi 4 mm, nivel Clark IV (pT_3), fără ganglioni sau metastaze (N_0M_0)		
Stadiul II_B – Melanom primitiv cu indice Breslow mai mare de 4 mm, nivel Clark V (pT_4), fără ganglioni sau metastaze (N_0M_0)		
Stadiul III – interesarea ganglionilor regionali (pT_x, N_1, sau N_2, M_0)		
Stadiul IV - metastaze sistemice (pT_x, NxM_1)		

nedureroasă, care produce obstrucţie nazală şi epistaxis unilateral recidivant. Extensia regională produce diplopie, dureri faciale şi anestezia suborbitară. În 30% din cazuri există metastaze regionale şi la distanţă. Angiosarcoamele nazosinuzale sunt de obicei bine diferenţiate şi au un prognostic mai bun.

Tratamentul constă în exereza largă asociată chirurgiei ariilor ganglionare.

Radioterapia se indică fie ca tratament paliativ, fie ca tratament de reducţie tumorală în caz de rezecţie incompletă.

Metastazele nazo-sinuzale apar ca formaţiuni tumorale care se excizează, iar examenul histopatologic stabileşte originea neoplaziei. Neoplaziile renale metastazează uneori în maxilarul superior. Alte surse sunt cancerele bronho-pulmonare, sânul, glanda tiroidă şi tractul gastrointestinal.

Din punct de vedere al factorilor predispozanţi şi favorizanţi, pe lângă poluarea industrială, tutun şi etiologia virală sunt incriminaţi factori profesionali (tabelul 9-4).

Scanned with OKEN Scanner

Tabelul 9-4

Factori profesionali implicați în etiologia cancerelor nazo-sinuzale

Tipul profesiei	Substanțe	Referenți
Placare cu crom	Crom hexavalent	Enterline (1974) Bidsrup(1986)
Procese tehnologice cu nichel	Oxidul de nichel	IARC (1976)
Procese tehnologice ce utilizează isopropil alcool	Alchil sulfat	Aldeeson (1986)
Industria lemnului	Aldehide?	Elwood (1981) Voss (1985)
Industria pielăriei şi marochinăriei	Aldehide?	Acheson (1986)

Simptomatologia:

Este multă vreme discretă. Ea împrumută imaginea clinică a unei rinosinuzite cronice.

Epistaxisul este de obicei semnul care sugerează prezența tumorii maligne. Angiofibrosarcomul se manifestă prin epistaxis în procent de peste 80% din cazuri. Carcinomul scuamos şi melanomul malign produc epistaxis în faza avansată în proporție de 15-18% din cazuri.

Odată cu extensia tumorală apar simptome oculo-orbitale (diplopie, exoftalmie, scăderea vederii, diminuarea reflexelor palpebrale şi corneene).

Simptome dentare – apar în cazurile de extensie tumorală inferioară şi se manifestă prin dureri de dinți la masticație, fistule alveolo-sinusale, invadarea vălului palatin cu tulburări de deglutiție.

Extensia intracraniană se însoțeşte de cefalee, tulburări de miros şi semne neurologice.

Extensia spre fosa infratemporală determină dureri faciale, asimetrie facială, otalgie, nevralgie trigeminală.

Diagnosticul de certitudine se stabileşte pe baza imagisticii – CT şi RMN, a examenului endoscopic şi a biopsiei

Tumorile maligne ale sinusului maxilar

Cel mai frecvent întâlnite sunt carcinoamele epidermoide.

Acestea sunt caracterizate prin preponderența la sexul masculin (75% din cazuri) şi implicarea minoră a intoxicației alcoolo-tabagice, caracteristică celorlalte cancere ale căilor aerodigestive superioare.

Scanned with OKEN Scanner

Semnele clinice aparţin sindroamelor rinosinuzal, buco-dentar şi orbitar descrise anterior.

Examenul endoscopic, sinusoscopia cu biopsie şi imagistica stabilesc diagnosticul şi orientează conduita terapeutică.

Biopsia se poate preleva fie pe cale endoscopică endonazală dacă există protruzia tumorală endonazală, fie pe cale bucală dacă tumora erodează platoul palato-dentar, fie prin meatotomie inferioară sau prin abordul fosei canine.

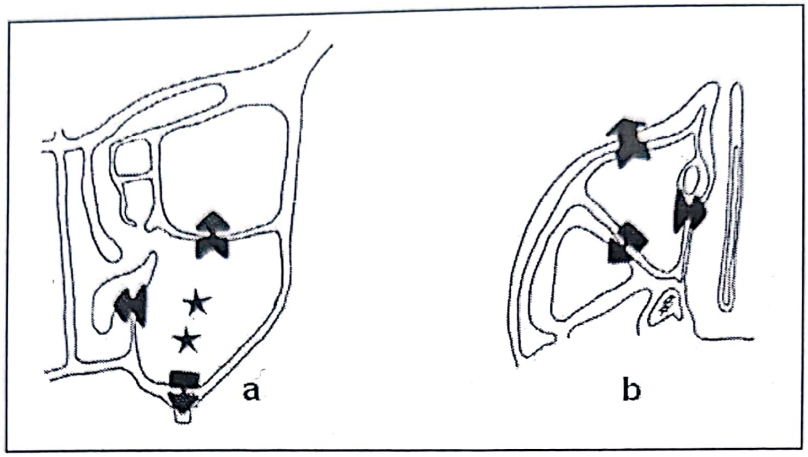

Fig. 9.7. Căile de extensie ale tumorilor maligne din sinusul maxilar

Uneori se stabileşte diagnosticul de formaţiune tumorală sinuzală, se decide tipul abordului, iar în timpul intervenţiei se face examenul histopatologic extemporaneu

Tratamentul implică actul chirurgical cu viză radicală, radioterapia şi chimioterapia.

Tumorile maligne etmoidale

Reprezintă 1-7% din tumorile maligne ale căilor aero-digestive superioare.

Cel mai frecvent (60-70% din cazuri) diagnosticul histopatologic este de adenocarcinom

Factorii favorizanţi sunt profesionali şi au fost discutaţi anterior

Clinic semnele de prezentare aparţin sindroamelor rinologic, facial şi orbitar.

Examenul endoscopic nazal poate descoperi în regiunea meatului mijlociu o formaţiune tumorală gri-rozată, sângerândă, uneori acoperită de secreţii purulente. Dacă examenul endoscopic evidenţiază polipi, va trebui să ne gândim la prezenţa polipilor de însoţire care sângerează mai abundent la ablaţie (pentru biopsie) decât polipii banali.

Imagistica (CT, RMN) completează algoritmul de diagnostic.

Tratamentul este oncologic polimodal

Tratamentul cancerelor nazo-sinuzale

Este complex, polimodal şi necesită o selecţie atentă a pacienţilor pentru una din modalităţile de tratament. În general tratamentul neoplaziilor se face în

Scanned with OKEN Scanner

echipă, iar decizia trebuie să întrunească acordul familiei şi evident al pacientului. Voi insista pe principiile de tratament chirurgical, celelalte modalităţi terapeutice urmând a fi discutate în capitolul special rezervat actualităţilor în oncologia nazo-sinuzală.

Aşa cum am subliniat, decizia terapeutică aparţine echipei oncologice formată din ORL-ist, oncolog, radioterapeut şi anatomo-patolog. Mulţi dintre pacienţi pot fi bătrâni sau taraţi, factori ce vor limita posibilităţile de tratament şi chiar speranţa de viaţă. Sunt pacienţi care nu acceptă actul chirurgical mutilant sau efectele adverse ale radio sau chimioterapiei. Eventualele neajunsuri postchirurgicale precum necesitatea purtării unui obturator sau lipsa unui glob ocular sunt uneori probleme insurmontabile astfel că pacienţii nu vor fi propuşi pentru operaţie. Evident că existenţa pe piaţa medicală a protezelor şi epitezelor poate ameliora acest aspect.

Actul chirurgical este esenţialmente determinat de poziţia tumorii, extensia ei şi mai ales de posibilitatea de a practica o rezecţie în limite oncologice de siguranţă.

În funcţie de localizare, dimensiunea tumorii şi extinderea ei la regiunile învecinate, precum şi de starea biologică generală a bolnavului, vom descrie succint câteva indicaţii şi tehnici chirurgicale.

Palatectomia este indicată în tumori uni sau bilaterale care cuprind palatul dur şi rebordul alveolar superior, fără extensie la buza superioară şi la ţesuturile moi ale feţei. Odată cu rezecţia palatului osos se înlătură şi o porţiune din văl – ceea ce determină tulburări de deglutiţie. Porţiunea moale a palatului (vălul) se poate reconstitui prin grefe libere de ţesut bine vascularizat sau cu lambou musculo-cutanat radial.

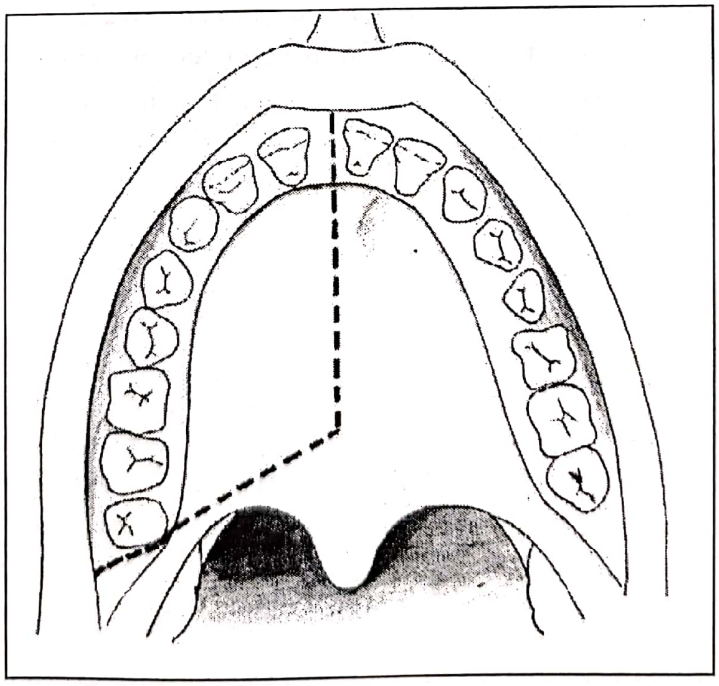

Fig 9.8. Palatectomia

Scanned with OKEN Scanner

Maxilectomia medială inferioară este indicată în tumorile care invadează peretele medial al sinusului maxilar până la nivelul cornetului inferior. Abordul se face pe cale externă paralateronazală.

Necesită o atenție deosebită la ductul lacrimonazal care trebuie menajat pentru a preveni epifora.

Secțiunile osoase interesează ramura ascendentă a maxilarului superior, tangent la orificiul piriform, secțiunea verticală a porțiunii mijlocii a fosei canine până la gaura suborbitară, secțiunea transversală înaltă a osului propriu și a ramurii ascendente a maxilarului sub nivelul arterelor etmoidale, secțiunea (cu foarfeca) a peretelui intersinuso-nazal la nivelul planșeului fosei nazale.

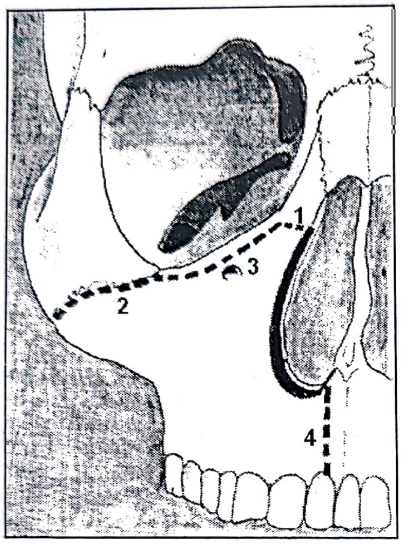

Fig 9.9. Maxilectomia medială inferioară

Maxilectomia medială este utilizată pentru înlăturarea cancerelor sinusului maxilar care au invadat sinusurile etmoidale și fosa nazală. Ea constă de fapt într-o lărgire a câmpului operator adăugându-se la secțiunile descrise mai sus și: ridicarea osului unguis și planum cu menajarea reperelor vasculare, secționarea și ridicarea peretelui orbitar inferior în cazul eroziunii acestuia sau când este invadată orbita.

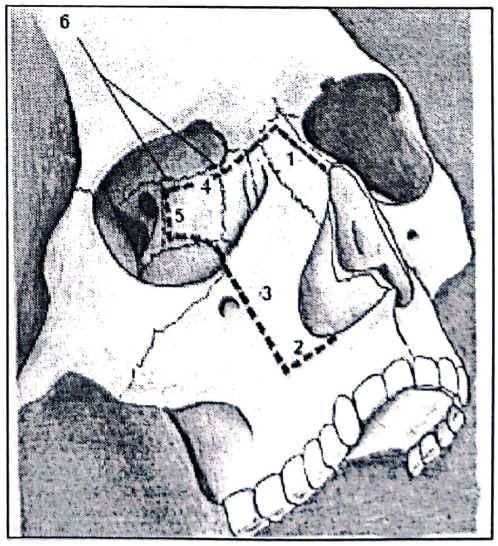

Fig 9.10. Maxilectomia medială extinsă

Scanned with OKEN Scanner

Rezecția maxilarului superior cu ridicarea platoului palato-dentar (Radical maxillectomy) se adresează cancerelor extinse care includ și bolta palatină și rebordul alveolar. Exciziile osoase interesează peretele antero medial și inferior al sinusului maxilar, o parte din oasele proprii, blocul etmoidal, peretele anterior al fosei pterigo-palatine și platoul pterigoidian. Operația cuprinde următorii timpi osoși: 3 timpi pentru porțiunea superioară, 2 timpi pentru porțiunea inferioară. Ei se fac de preferință cu freza în următoarea succesiune:

1. secțiunea orizontală a ramurei ascendente a maxilarului
2. secțiunea verticală a apofizei maxilare a osului malar
3. secțiunea rebordului orbitar deasupra nervului suborbitar. Această secțiune le unește pe primele două.
4. Secțiunea sagitală (antero-posterioară) a boltei palatine pornind de la rebordul gingival și de la orificiul piriform.
5. Eliberarea marginii posterioare a osului palatin și dezinserția tuberozității maxilarului, superior de apofiza pterigoidă (ligatura maxilarei interne și a ramurilor sale)

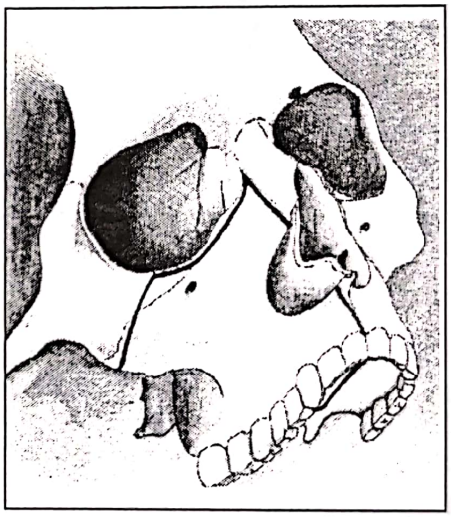

Fig 9.11. Rezecția maxilarului cu ridicarea palatului

După înlăturarea tumorii este nevoie de reconstrucția platoului palato-alveolar în echipă cu chirurgul oro-maxilo-facial. Calea de abord cea mai frecvent utilizată în prezent este prin incizia de tip Weber Ferguson. Aceasta oferă cele mai bune condiții pentru o bună reconstrucție palatoalveolară.

Degloving mediofacial: oferă o cale de acces perfectă pentru tumorile etajului mijlociu și inferior a foselor nazale și sinusului maxilar, pentru cornetul inferior și mijlociu și pentru complexul etmoidal.

• Pornind de la aceste tehnici „de bază", intervențiile chirurgicale se reglează în funcție de necesități. Cu rezecții osoase suplimentare spre orbită, cu procedee de susținere postoperatorie a globului ocular, spre fosa pterigo maxilară, spre sfenoid, spre baza craniului.

Radioterapia aplicată postoperator mărește cu 11-15% după Osgunthorpe procentul de supraviețuire până la 5 ani. După studiile lui Ogura și Schlechter,

Scanned with OKEN Scanner

rata globală de supraviețuire peste 5 ani a bolnavilor tratați cu combinația chirurgie-iradiere este de 35%. Procedeele actuale de fracționare a dozelor de iradiere, folosirea potențatorilor de iradiere, focalizarea diferențiată a intensității fasciculului iradiant în funcție de gradul de atingere și de structura țesuturilor restante, par să sporească procentul supraviețuirilor peste 5 ani.

Terapia adjuvantă constă în chimioterapie;, debulking tumoral restant cu laser CO_2, terapie fotodinamică sau hipertermie.

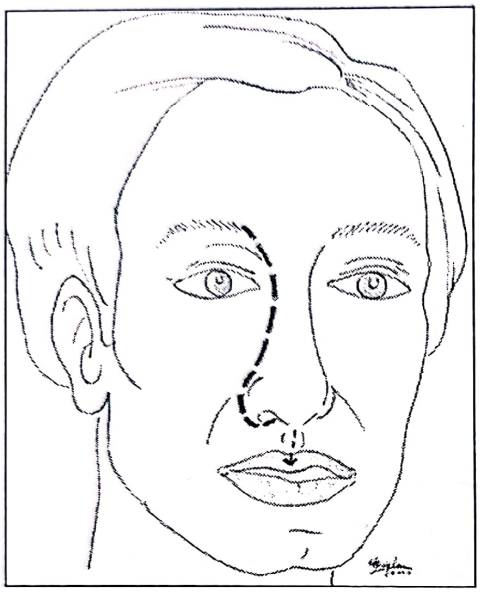

Fig. 9.12. Abordul prin rinotomie paralateronazală tip Moure

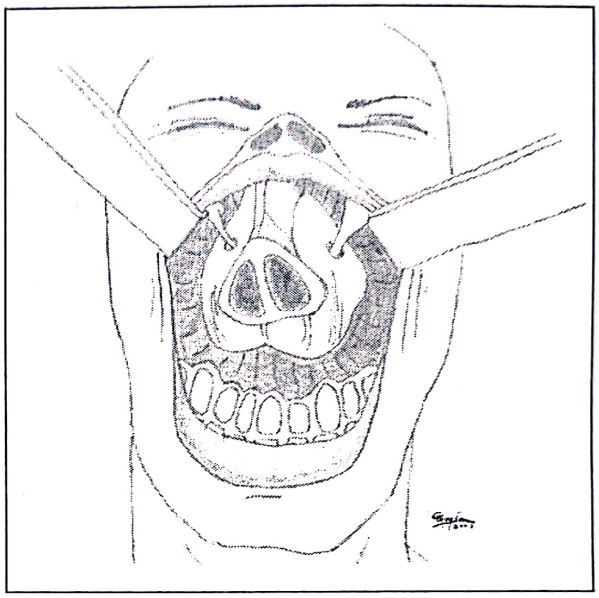

Fig. 9.13. Midfacial degloving

Abordul craniofacial este indicat pentru tumorile care ocupă etmoidul și se extind la baza craniului în lamina foveea și lama ciuruită a etmoidului. Este de elecție atunci când invazia lobului frontal este limitată cu dura intactă. Posterior tumora se poate extinde până la nivelul planului sfenoidal.

Sunt mai multe tehnici descrise, fiecare depinde însă de extensia tumorii (Cheesman 1986, Sekhar 1988, Panje 1988).

Complicațiile acestor tipuri de intervenții sunt hemoragiile precoce și tardive, pneumoencefalocelul, accident cerebrovascular, fistula LCR, abces al lobului frontal, necroze osoase și crize comițiale. În ciuda acestora, rezultatele chirurgiei craniofaciale sunt încurajatoare.

Este unanim acceptat faptul că abordul craniofacial este de elecție în adenocarcinoame și estezioneuroblastoame (Levine 1989, Van Tuyl și Gussak 1991)

9.3. Tumorile bazei anterioare a craniului

Tumorile bazei de craniu pot fi benigne și maligne și reprezintă o patologie de graniță. Ele evoluează la nivelul bazei craniului de la sau înspre orbită, fosele nazale, nazofaringe sau fosa pterigopalatină.

Scanned with OKEN Scanner

Tumorile benigne ale bazei craniului sunt: meningioamele intraosoase (cele mai frecvente), esteoblastoame, fibroame nazofaringiene, mucocele, neurofibroame, hemangioame şi displazii osoase.

Tumorile maligne sunt reprezentate de: carcinomul scuamos, carcinoamele salivare, adenocarcinoame, osteosarcom, condrosarcom, estezineuroblastom sau teratoame.

Simptomatologia acestor tumori variază, depinzând de tipul tumorii şi regiunea bazei de craniu în care sunt localizate. Unele tumori se manifestă prin exoftalmie, tulburări de acuitate vizuală, diplopie. Alte cazuri se prezintă cu tumefacţii frontale sau faciale. Epistaxisul, obstrucţia nazală, durerile, anestezia unor părţi ale feţei sunt semne clinice importante ce pot sugera existenţa unei astfel de suferinţe.

Orice pacient cu un tablou clinic sugestiv pentru o tumoră de bază de craniu trebuie investigat endoscopic, imagistic – CT, RMN, arteriografie şi eventual (dacă este posibil) histopatologic.

Odată stabilit diagnosticul de tumoră a bazei de craniu şi decizia de a interveni chirurgical, evaluarea preoperatorie a pacientului trebuie să respecte următorii timpi:

a) examenul CT pentru evaluarea destrucţiilor osoase
b) examenul RMN – care oferă detalii referitoare la ţesuturile moi şi la invazia acestora. Diagnosticul diferenţial între displazia fibroasă şi meningiomul intraosos este dificil chiar şi cu această tehnică (Hansen-Knachoi şi Poole 1994)
c) angiografia – oferă posibilitatea de a vizualiza relaţiile anatomice cu marile vase dar şi vascularizaţia (pediculii hrănitori ai tumorii). În plus, efectuarea angiografiei oferă şi posibilitatea embolizării unei tumori vasculare. Dacă tumora invadează sinusul cavernos, fiind însă operabilă şi se anticipează că o astfel de rezecţie va implica şi artera carotidă internă, atunci evaluarea preoperatorie cu folosirea ocluziei temporare cu balonaş a arterei carotide interne şi studierea implicaţiilor circulatorii, se poate folosi.
d) Examenul endoscopic endonazal şi endosinuzal pot descoperi tumora şi favorizează prelevarea unei biopsii.
e) Examenul bacteriologic
f) Consultul interdisciplinar – oftalmologie, neurochirurgie
g) Profilaxia infecţiilor prin antibioterapie pre şi peroperatorie
h) Profilaxia trombozelor venoase profunde (heparinizarea)

Tratamentul chirurgical implică o pregătire corespunzătoare a pacientului. Pregătirea scalpului pentru incizii şi toaleta cavităţii nazale sunt deosebit de importante

Pentru a evita deficitele estetice postoperatorii, incizia bicoronală oferă un câmp operator corespunzător. Uneori sunt necesare incizii suplimentare la nivelul gâtului sau un abord extins la nivelul fosei pterigopalatine.

Scanned with OKEN Scanner

Unele intervenții chirurgicale extinse necesită reconstrucții. Acestea se pot efectua în același timp sau într-un timp ulterior.

Obiectivele reconstrucțiilor sunt separarea conținutului intracranian cu o „barieră" corespunzătoare de fosele nazale, sinusurile paranazale sau nazofaringe și obținerea unui aspect estetic satisfăcător.

Refacerea unei bariere între țesutul cerebral și cavitățile faciale se realizează cu lambouri vascularizate din vecinătate. Defectele mari necesită lambouri libere. În reconstrucția defectelor fosei cerebrale anterioare care comunică larg cu sinusul sfenoidal și fosa nazală, lamboul frontal global (Jackson 1986) cu originea în partea posterioară a lamboului bicoronal, este o soluție foarte utilă. Utilizarea cleiului de fibrină îmbunătățește mult aderența planurilor.

Reconstrucțiile osoase se fac fie cu fragmente osoase de coastă sau creastă iliacă, fie cu proteze.

Există două zone „minate" în acest tip de chirurgie și anume sinusul cavernos și orbita. Primul, prin raportul cu artera carotidă internă trebuie abordat cu multă atenție, eventual pe o cale care să confere un câmp operator corespunzător: craniotomie fronto-temporală, marginotomie orbitală/supraorbitală. Exenterația orbitei (necesară uneori) pune probleme de reconstrucție și evident estetice.

Îngrijirile postoperatorii sunt obișnuite. Monitorizarea neurologică, profilaxia escarelor, antibioterapia și profilaxia anticonvulsivantă sunt măsuri importante care nu trebuie neglijate. De asemenea, urmărirea lambourilor și drenajul cavităților trebuie să se efectueze foarte atent

Refacerea pacienților este uneori de lungă durată. Protezele externe se folosesc pentru reconstrucții și necesită o pregătire psihologică și îngrijiri speciale. Deficitele postoperatorii pot necesita reeducarea ortofonică, maxilofacială și oftalmologică.

Pacienții operați pentru tumori maligne beneficiază de radioterapie și chimioterapie, evident în funcție de formula histologică.

Complicațiile chirurgiei tumorilor bazei craniului sunt uneori redutabile. 25% din pacienții operați pentru tumori maligne au complicații importante.

Complicațiile chirurgiei tumorilor bazei de craniu sunt:

a) infarct cerebral – moarte
b) fistule LCR
c) hematoame intracraniene (divese localizări)
d) infecții
e) edem cerebral
f) pneumocel intracerebral
g) diabet insipid temporar
h) crize comițiale și convulsii

9.4. Granulomul malign mediofacial

Este o afecțiune rară, care afectează preponderent sexul masculin și are ca factori favorizanți traumatismele craniofaciale, inflamațiile cronice rinosinuzale și infecțiile dentare.

Scanned with OKEN Scanner

Simptomatologia clinică la debut este necaracteristică – obstrucție nazală, epistaxis, rinoree.

Ulterior apare granulomul, vegetant și ulcerat care erodează structurile osteocartilaginoase. Extensia tumorii se face foarte rapid, cu distrucții tisulare importante. În ultima fază a evoluției formațiunea tumorală ulcero necrotică invadează întreg masivul facial și determină desfigurarea pacientului și transformarea întregii fețe într-o cloacă putridă.

Diagnosticul de certitudine este histopatologic. Biopsia trebuie practicată cât mai precoce o dată cu apariția granulomului. Aspectul este tipic de granulom (celule Sternberg și histiocite) cronic infectat.

Tratamentul este medical și chirurgical. Tratamentul chirurgical vizează îndepărtarea zonelor necrozate, mortificate și se asociază antibiocorticoterapiei parenterale în doze mari. Radioterapia are efect favorabil dacă dozele sunt mari.

Prognosticul bolii rămâne rezervat.

9.5. Tumorile cutanate ale nasului

Tumorile cutanate sunt foarte numeroase ca varietate histopatologică. Pot fi benigne sau maligne. Decizia terapeutică depinde de aspectul clinic și de evoluția tumorii.

Tumorile benigne cutanate se întâlnesc în regiunea nazală și facială relativ rar. Unele se pot localiza la nivelul vestibulului nazal și nu se diagnostichează la fel de ușor ca cele situate la nivelul piramidei nazale.

Tumorile de origine virală sunt secundare infecțiilor cu papilomavirusuri. Uneori apar datorită infectării cu un subtip viral, alteori există mai multe subtipuri virale implicate. Diagnosticul clinic este facil. Infectarea este favorizată de microtraumatisme ce antrenează escoriații cutanate, de mediul ambiant umed și de anumite profesii (brutari).

Tratamentul constă în ablația tumorală, fie prin chirurgia clasică, fie cu LASER.

Varietățile tumorale întâlnite sunt verucile plane, verucile filiforme, epidermodisplazia veruciformă.

Tumorile secundare infecțiilor cu poxvirusuri se mai numesc și moluscum contagiosum. Contagiunea este interumană și se face prin autoinoculare. Tumoreta se prezintă ca o papulă fermă la palpare, de 1-3 mm, rotundă și care la exprimare permite exteriorizarea unui material albicios. Uneori involuează spontan. Alteori este necesară excizia LASER.

Tumorile epidermice

Keratoacantomul apare datorită expunerii îndelungate la soare. Sex ratio este de 2/1 femei/bărbați. Vârsta medie este de 60-65 de ani. 75% din cazuri se localizează la extremitatea cefalică. Debutează ca o papulă rozată, ombilicată,

Scanned with OKEN Scanner

care creşte relativ rapid 2-3 cm în câteva săptămâni. Aspectul tipic este al unei tumori rotunjite cu o bază globuloasă, regulată, centrată de o zonă cărnoasă. Poate evolua timp îndelungat sau pot apare regresii spontane în câteva săptămâni. Diagnosticul devine dificil mai ales dacă leziunea este ulcerată, infectată sau de talie mare. Cel mai dificil diagnostic diferențial se face cu carcinomul epidermoid.

Chistele epiteliale cheratinizante sunt variabile ca dimensiuni şi localizare. Sub această denumire se grupează microchistele din acnee, chistele epidermice ale feței, regiunii retroauriculare şi trunchiului sau chistele serstale. Se prezintă ca leziuni subcutanate de talie variabilă, mobile, care la exprimare permit exteriorizarea unei magme albicioase fetidă. Se pot suprainfecta şi asociază semnele caracteristic inflamatorii.

În tabelul de mai jos se prezintă toate tumorile anexiale cu localizările lor cele mai frecvente.

Tumori pilare

Conținând toate structurile foliculului pilos:
- hemartom folicular
- trichofoliculoame → localizare preponderentă la față

Derivate din epiteliul infundibular
- porul dilatat tip Winer → comedon al feței
- tumora de infundibul folicular → față
- porom folicular
- trichoadenomul
- fibrofoliculomul

Derivate din segmentul tricholemall istmic
- tricholemomul → corn cutanat al feței
- chistul tricholemal proliferant → localizat la față, confundat cu carcinomul epidermoid

Derivate din matricea pilară
- pilomatricomul → tumoră dură localizată predominant la față, la copii şi tineri.

Nediferențiate
- trichoepiteliom – papule translucide roşiatice sau albicioase, situate mediofacial
- hamartoame bazocelulare

Tumori sebacee
- Hiperplazia adenomatoasă senilă ›situată în regiunile seboreice ale feței.
- Hamartom sebaceu
- Adenomul sebaceu

Tumori sudoripare ecrine
- Hamartoame: acrospirom, siringomul pleoapelor, cilindrom.

Scanned with OKEN Scanner

Tumori sudoripare apocrime

Hamartoame: chistadenom, siringochistadenom papilifer

În cazul tuturor acestor tumori diagnosticul clinic este suficient dar cel histopatologic este indispensabil.

Leziuni precanceroase nazo-faciale

Sunt definite ca leziuni cutanate care pot evolua spre malignitate şi care au atipii celulare histologice. Diagnosticul este clinic. Examenul histopatologic este indispensabil în cazul suspiciunii transformării maligne.

Cheratoza actinică (solară) se localizează de obicei la regiunile descoperite: faţă, membre superioare, craniu cu alopecie. Leziunea cheratozică are culoarea pielii normale, dar este rugoasă, aderentă, cu limite precise. 10-20% din cazuri se transformă în carcinom epidermoid. Indurarea bazei, inflamarea, sângerarea şi ulcerarea tumorii sunt semne de transformare malignă.

Radiodermita cronică se prezintă sub formă de plăci scleroase bine determinate, care se asociază cu atrofia, telangiactazii şi pigmentare. Se poate ulcera şi poate deveni hiperalgică. Transformarea în carcinom epidermoid este destul de frecventă.

Cicatricile şi plăgile cronice. Apariţia unei ulceraţii pe o cicatrice secundară unei arsuri reprezintă un semn de transformare malignă.

Tumorile maligne

La nivelul nazofacial sunt bine cunoscute două forme de carcinoame şi anume: - carcinomul (epiteliomul) bazocelular şi carcinomul (epiteliomul) spinocelular (epidermoid). Sunt cele mai frecvente forme de cancer. Carcinomul bazocelular este de două ori mai frecvent decât cel spinocelular.

Factorii de risc ai carcinoamelor

Factori externi – Raze ultraviolete (soare, solarii pentru bronz artificial, radiaţii ionizante, carcinogene chimice, arsenic)

- Infecţii virale

Factori regionali: - Plăgile cronice şi cicatricile vechi

Factori individuali: - imunodepresia (transplante, etc), mecanisme deficitare ale reparării ADN-ului.

Expunerea la raze ultraviolete rămâne factorul de risc major. Apariţia carcinomului depinde de durata expunerilor şi de frecvenţa acestora. Zonele cele mai afectate rămân faţa şi gâtul (92% din cazuri).

Vârsta medie de apariţie este de 50 de ani şi aceste tumori maligne se găsesc mai frecvent la pacienţii cu piele albă, sensibilă.

Scanned with OKEN Scanner

Merită insistat asupra carcinogenilor chimici prezenți în cosmetice (uleiuri grele, gudroane, etc) și asupra bronzului artificial din solarii.

Infecțiile cu papilomavirusuri pot fi cocarcinogeni importanți.

Carcinomul bazocelular

Din punct de vedere genetic anomaliile sunt reprezentate de translocații. Nu există oncogene specifice.

Vârsta medie de apariție este de 50 de ani, femeile fiind mai afectate decât bărbații.

Leziunea caracteristică este o papulă translucidă albicioasă sau vineție. Această „perlă epitelială"lipsește în anumite forme clinice (ulcus rodens), sau este mai puțin evidentă în formele superficiale.

Forma nodulară este cea mai frecventă (60% din cazuri). Este o formațiune tumorală perlată, izolată sau constituită din mai multe perle confluente. Se poate ulcera realizând o formă de tumoră ulcerată cu fundul vegetant.

Carcinomul bazocelular plan cicatricial are un centru albicios, eroziv sau crustos. Marginile perlate ajută la stabilirea diagnosticului.

Carcinomul bazocelular superficial (10% din cazuri) este frecvent de tip pagetoid, reprezentat de o leziune de dimensiune mare cu perle minuscule la periferie, asociate cu eroziuni și hiperpigmentare. Forma eritematoasă încă pune probleme de diagnostic deoarece se poate confunda cu psoriazisul, cu micoza sau eczema. Extensia și invazia dermului profund sunt rare.

Ulcus rodens este o ulcerație cronică, infiltrată, acoperită de cruste. Se dezvoltă în special în șanțul nazo-genian. În regiunea mediofacială poate deveni invaziv local (formele terebrante)

Carcinomul bazocelular sclerodermiform este foarte rar, iar diagnosticul este dificil. Apare ca o zonă infiltrată albicioasă, prost delimitată, cu aspect cicatricial. Inspecția și palparea apreciază cu dificultate limitele tumorii. Uneori tumora se pigmentează.

Examenul histopatologic al piesei operatorii este esențial. Unele forme sunt mai infiltrante. Scorul histologic poate oferi și elemente de prognostic.

Tratamentul este chirurgical, preferabil clasic cu respectarea limitelor de siguranță oncologică. Dacă defectul tegumentar este mare se pot aluneca lambouri, pentru acoperirea acestuia. Uneori sunt necesare reconstrucții laborioase.

Carcinomul epidermoid (spinocelular)

Apare la vârstnici, cu piele sensibilă, cu tentă mai deschisă. Este o tumoră malignă ce poate metastaza în ganglionii limfatici regionali sau în viscere la distanță.

Apare frecvent pe o leziune preexistentă (cheratoză solară, leucoplazie) sau urmarea unor dermatoze cronice (lupus eritematos cronic, lichen scleros).

Scanned with OKEN Scanner

Este de obicei o formaţiune tumorală burjonantă cu un centru cheratozic care se ulcerează rapid şi lasă la vedere un fund vegetant. Există un burelet periferic şi un centru sângerând, alteori acoperit de cruste care se pot suprainfecta.

Riscul metastatic este de 2-4 %.

Examenul anatomopatologic este preferabil să se efectueze pe piese de exereză chirurgicală. Examenul histopatologic din biopsie poate induce dificultăţi de diferenţiere între carcinomul spinocelular şi carcinomul bazocelular cheratinizant sau cheratoacantom.

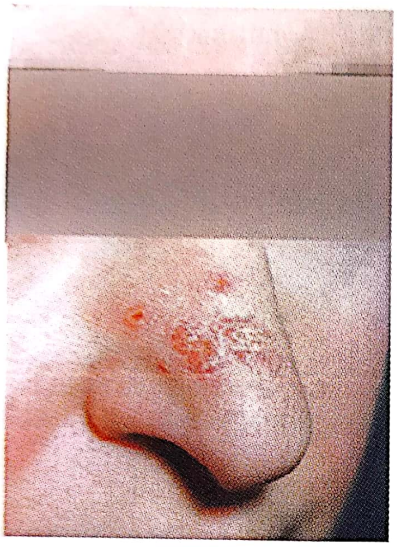

Fig. 9.14. Maladia Bowen

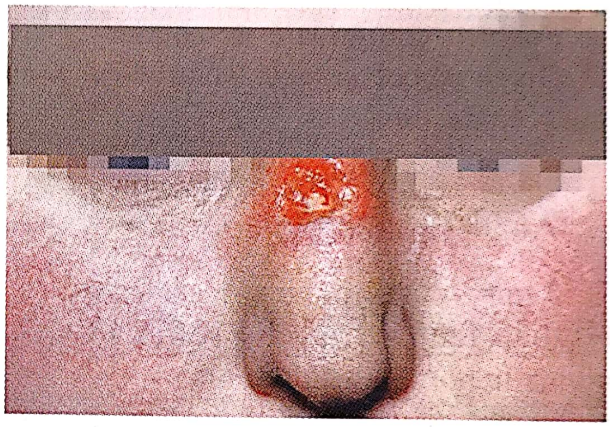

Fig. 9.15. Carcinom spinocelular

Riscul metastatic creşte în următoarele circumstanţe:

- tumoră mai mare de 2 cm
- topografia particulară a tumorii în zone limfofile sau bine vascularizate
- apariţia tumorii pe cicatrice vechi, ulceraţii cronice sau zone iradiate

Metastazele ganglionare laterocervicale necesită o disecţie a gâtului. Metastazele viscerale impun un tratament polimodal complex.

Carcinomul neuro-endocrin cutanat

Este o tumoră rară, descrisă de Toker în 1972 sub numele de carcinom trabecular

Tumora este de origine endodermică şi aparţine tumorilor sistemului APUD.

50% din aceste tumori se localizează la faţă.

Incidenţa este maximă la vârstnici. Nu se cunosc factori favorizanţi specifici, iar clinic apare ca un nodul cutanat sau subcutanat roşiatic sau roz-violaceu.

Examenul histopatologic va stabili diagnosticul precis, iar imunohistochimia este caracteristică – NSE (enolaza neuronală specifică) pozitivă, citocheratina pozitivă şi EMA (antigenul membranei epiteliale) pozitiv.

Metastazele apar rapid (18-54% din cazuri), iar recidivele locale sunt relativ frecvente 35%.

Scanned with OKEN Scanner

Tratamentul constă în exereza chirurgicală cu limite de siguranță largi (3cm!). Limfadenectomia funcțională este necesară, mai ales dacă avem de-a face cu o adenopatie palpabilă.

Radioterapia (50 Gray) se efectuează postoperator, iar chimioterapia este rezervată cazurilor avansate cu metastaze la distanță.

Maladia Bowen

Reprezintă un carcinom in situ, intraepidermic care netratat evoluează spre carcinomul epidermoid invaziv.

Leziunea este de obicei unică, bine delimitată, roşiatică.

Infiltrarea, eroziunea şi apariția mugurilor cărnoşi sunt semne de transformare în carcinom epidermoid.

Poate fi confundată cu cheratoza solară.

Diagnosticul şi excizia precoce (când membrana bazală este indemnă) asigură vindecarea.

9.6. Mucocelele

Reprezintă formațiuni pseudochistice, expansive ale sinusurilor paranazale constituite dintr-un înveliş reprezentat chiar de mucoasa endosinuzală şi un conținut lichidian, aseptic, cleios.

Se pot dezvolta în oricare cavitate sinuzală. Cel mai frecvent le întâlnim în zona frontoetmoidală.

Fiziopatologia constituirii lor este clasică: blocajul căilor de drenaj sinuzal secundar traumatismelor, sinuzitelor cronice, polipozelor nazo-sinuzale sau intervențiilor chirurgicale endonazale.

Faza inițială a constituirii mucocelului este în general asimptomatică cu excepția situației când mucocelul se dezvoltă secundar unei rinosinuzite cronice. Simptomele clinice sunt alergiile faciale cu localizare variabilă în funcție de localizarea mucocelului. Din păcate multe mucocele nu se diagnostichează în această fază ci o dată cu apariția celor 3 complicații posibile – exteriorizarea, ruptura sau infecția.

Exteriorizarea unui mucocel se face la nivelul tegumentelor feței, la nivelul orbitei sau la etajul anterior al bazei craniului.

Exteriorizarea la tegumentele feței este apanajul mucocelelor fronto-etmoidale anterioare şi se manifestă clinic prin apariția unei tumefacții moi, depresibile în unghiul intern al ochiului.

Exteriorizarea orbitară se regăseşte în mucocelele fronto-etmoidale anterioare, maxilare sau sfenoetmoidale posterioare şi se manifestă prin exoftalmie, tulburări motorii ale globului ocular prin afectarea musculaturii extrinseci şi strabism.

Extensia endocraniană determină fenomene de compresiune cerebrală, cefalee rezistentă la terapia antialgică uzuală, tulburări comportamentale, crize convulsive.

Scanned with OKEN Scanner

Ruptura mucocelului se poate produce în orbită, obraz sau endocraniu. Semnele orbito-oculare se instalează brutal şi constau într-un blocaj oculomotor însoţit de durere şi stază papilară. Afectarea endocraniană implică riscul complicaţiilor meningo-encefalice.

Infecţia mucocelului este o situaţie rar întâlnită, dar de o gravitate deosebită.

Examenul clinic al unui pacient cu mucocel trebuie completat cu o endoscopie nazală şi eventual cu sinusoscopie, în plus consultul interdisciplinar cu oftalmologul sau/şi neurochirurgul sunt indispensabile.

Imagistica ajută la stabilirea diagnosticului evaluând extensia mucocelului, eroziunile osoase şi invadarea „zonelor ţintă" amintite anterior. Examenul RMN evidenţiază un hipersemnal atât în T_1 cât şi în T_2 datorită conţinutului bogat al mucocelului în elemente proteice. Uneori mucocelele vechi şi deshidratate pot prezenta hiposemnal în T_2.

Tratamentul mucocelelor este preventiv şi curativ.

Tratamentul preventiv vizează tratarea corectă a focarelor infecto-inflamatorii rinosinuzale, crearea unor cavităţi postoperatorii bine aerate şi uşor controlabile, evitarea manevrelor brutale endonazale care ar putea produce stenozarea zonelor tranziţionale ostiale.

Tratamentul curativ este chirurgical şi constă în marsupializarea cavităţii mucocelului şi eliminarea factorilor etiologici endonazali.

Majoritatea mucocelelor se operează prin abord endoscopic endonazal. Anumite mucocele frontale necesită abord extern (volet osteo-periostal). De asemenea, mucocelele foarte extinse, masive care invadează endocraniul necesită uneori un abord mixt.

Pacienţii operaţi trebuie urmăriţi endoscopic şi computertomografic

Bibliografie:

1. Batsakis JG (1979) – Tumours of the Head and Neck, 2nd edn. Baltimore: Williams and Wilkins
2. .Harrison DFN and Lund VJ (1993) – Tumors of the Upper Jaw. Edinburgh: Churchill Livingstone
3. Hopkin N, McNicoll W and Dalley VM (1984) Cancer of the paranasal sinus cavities. Journal of Laryngology and Otology
4. Levine PA, McLean WC and Cantrell RW (1986) – Esthesioneuroblastoma. The University of Virginia experience. Laryngoscope
5. Osgunthorpe JD (1994) Sinus neoplasia. Archives of Ootolaryngology Head and Neck Surgery
6. Robin PE and Powell DJ (1981) Diagnostic Errors in cancer of the nasal cavity and paranasal sinuses. Archives of Otolaryngology

Scanned with OKEN Scanner

Scanned with OKEN Scanner

CAPITOLUL 10

Afectarea nazală în bolile generale

Dr. Violeta BOJINCĂ

10.1 Vasculitele

Vasculitele sunt procese inflamatorii ale peretelui vascular. Inflamația vasculară are două consecințe importante:

- afectarea endoteliului, ceea ce determină tromboza vasului cu ischemia teritoriului corespunzător.
- distrugerea peretelui vascular cu hemoragie în zona respectivă.

Combinația în proporții variate a acestor două consecințe în diferite teritorii vasculare determină manifestările clinice ale vasculitelor. Polimorfismul manifestărilor clinice se datorează faptului că orice vas, de orice dimensiune, din orice zonă, poate fi afectat. Din punct de vedere etiologic deosebim vasculite primitive, idiopatice şi vasculite secundare, aparând în cadrul altor boli cum ar fi infecțiile, bolile conjunctivo-vasculare, neoplasmele, reacțiile de hipersensibilitate la diferite substanțe etc. În ultimul deceniu s-au făcut mai multe încercări de a ordona vasculitele folosind drept criterii etiologia, dimensiunea vaselor afectate, aspectele histologice şi clinice (Criteriile ACR pentru vasculite, Conferința de Consens de la Chapel Hill, clasificarea propusă de Lie etc). Vasculitele sistemice neinfecțioase pot fi clasificate in trei categorii principale:

- vasculite de vase mari – arterita Takayasu, arterita gigantocelulară.
- vasculite de vase medii – poliarterita nodoasă, boala Kawasaki.
- vasculite de vase mici – granulomatoza Wegener, sindromul Churg-Strauss, poliangiita microscopică, vasculita crioglobulinemică, purpura Henoch-Schonlein, vasculitele din boli conjunctivo-vasculare, angiita cutanată leucocitoclastică etc.

Includerea în una dintre grupele de mai sus presupune afectarea exclusivă sau predominantă a unui tip de vas (mare, mediu sau mic). În consecintă, vasculitele de vase mici afectează exclusiv sau predominant arteriole, capilare, venule (în funcție de clasificarea folosită, granulomatoza Wegener şi sindromul Churg-Strauss pot fi încadrate şi ca vasculite afectând vase medii şi mici).

Vasculitele sunt boli relativ rare, dar majoritatea studiilor sugerează o creştere a frecvenţei lor, care se datorează probabil şi criteriilor de diagnostic mai precise. Dacă frecvenţa fiecărei entităţi în parte este mică, însumarea frecvenţelor vasculitelor de vase mici primare şi secundare face ca acest grup să fie cel mai important pe ansamblul vasculitelor, ceea ce justifică acordarea unei atenţii speciale. Există mai multe mecanisme prin care se realizează afectarea vasculară:

- formarea şi depozitarea de complexe imune cu rol patogenic;
- producţia de anticorpi anticitoplasma neutrofilelor (ANCA);
- formarea de granuloame şi existenţa unui răspuns limfocitar T aberant.

Complexele imune circulante se depun în peretele vascular şi determină activarea complementului pe cale clasică sau alternă, cu lezarea consecutivă a endoteliului şi eliberarea de factori chemotactici şi procoagulanţi. Acest mecanism este cel mai frecvent întilnit.

Vasculitele asociate anticorpilor anticitoplasma neutrofilelor (ANCA) sunt poliangiita microscopică, granulomatoza Wegener şi sindromul Churg-Strauss. Exista mai multe tipuri de ANCA:

- citoplasmatici (c-ANCA), având ca antigen proteinaza 3 (PR3), mai frecvent întâlniţi în granulomatoza Wegener;
- perinucleari (p-ANCA), având ca antigen mieloperoxidaza (MPO), întâlniţi de obicei în sindromul Churg-Strauss şi poliangiita microscopică.

Testarea şi raportarea ANCA se bazează pe utilizarea în combinaţie a unei reacţii de imunofluorescenţă indirectă IIF (pentru evidenţierea prezenţei, tipului şi eventual titrului) cu teste ELISA (pentru PR3–ANCA ŞI MPO-ANCA).

În cazul unei IIF pozitive pot exista 4 tipuri de ANCA: c-ANCA, c-ANCA atipici, p-ANCA, p-ANCA atipici

ELISA trebuie efectuată la toţi pacienţii cu IIF pozitivă pentru ANCA şi va diferenţia PR3-ANCA, MPO-ANCA şi eventual alte tipuri.

1. C-ANCA sunt înalt specifici pentru granulomatoza Wegener activă (90-97%) şi apar la aproximativ 30% dintre pacienţii cu poliangiită microscopică. Majoritatea sunt PR3-ANCA.
2. C-ANCA atipici nu au semnificaţie clinică
3. P-ANCA cu specificitate pentru MPO apar la 50-80% din pacienţii cu poliangiită microscopică activă şi la până la 25% din pacienţii cu granulomatoză Wegener activă.
4. P-ANCA cu alte specificităţi decât MPO apar la pacienţi cu alte boli inflamatorii cronice cum ar fi IBD, PR, LES etc.
5. ANCA atipici pot fi întâlniţi în unele vasculite induse de medicamente şi au o semnificaţie clinică incertă.
6. Deciziile terapeutice nu se iau exlusiv pe baza testelor pentru ANCA.
7. Titrul ANCA scade sub un tratament corect. Creşterea titrului ANCA poate anunţa (aprox. 50% din pacienţi) o recădere a bolii.

Scanned with OKEN Scanner

Patogenia vasculitelor ANCA asociate este parțial cunoscută. Elementul celular esențial în etapele precoce este granulocitul neutrofil. Sub acțiunea TNF-α neutrofilele exprimă pe suprafață PR3 și MPO de care se leagă ANCA prin fragmentul F(ab2), prin fragmentul Fc legându-se de receptorii Fc γ R IIa și IIIb. Neutrofilele activate produc IL-8. Sub acțiunea ANCA și IL-8 apar modificări citoscheletice ale neutrofilelor cu scăderea deformabilității. Ulterior PMN dezvoltă o formă atipică de apoptoză, dar fără exprimarea pe suprafață de fosfatidilserine ceea ce întârzie recunoașterea și epurarea resturilor apoptotice cu creșterea daunelor tisulare.

Endoteliul este activat de citokine, exprimă molecule de adeziune (ICAM, VCAM), secretă IL-8 și PAF. Heterogenitatea endoteliului din diferite paturi vasculare poate explica varietatea manifestărilor clinice.

Leziunile tisulare se produc prin acțiunea proteinazelor (PR3, MPO, elastază), care se fixează de endoteliu și îl lezează direct și ulterior prin fixarea ANCA prin acțiunea radicalilor activi de oxigen și prin derivații NO. S-a constatat scăderea NO sintetatzei constitutive la nivelul vaselor afectate și pe de altă parte creșterea importantă a NO sintetazei inductibile de la nivelul PMN și macrofagelor care infiltrau leziunile. Reacția NO cu ionul superoxid conduce la apariția peroxinitritului care determină leziuni tisulare. Situația este asemănătoare cu cea a COX-1 și 2, putând fi utilă o medicație care ar bloca selectiv NOS inductibilă.

Limfocitele T participă la inițierea și menținerea răspunsului imun aberant în vasculitele ANCA. Se pare că predomină răspunsul de tip Th1. Modificări ale răspunsului imun celular sunt implicate în formarea granuloamelor întilnite în granulomatoza Wegener și sindromul Churg-Strauss, dar și în secreția ANCA, fapt demonstrat de reactivitatea limfocitelor T periferice ale pacienților la proteinaza 3 și de secreția de ANCA de tip Ig G4. Implicarea răspunsului imun celular este sugerată și de influența unor tipuri HLA asupra prognosticului vasculitelor ANCA asociate. Astfel, HLA DQw7 se asociază cu risc crescut de vasculită ANCA, iar asocierea HLA DQw7 cu HLA DR2 poate fi un marker al persistenței bolii.

Manifestările clinice și paraclinice ale vasculitelor de vase mici sunt extrem de variate. Există frecvent febră, stare generală alterată, artralgii/artrite, mialgii, afectare cutanată (leziuni purpurice cu/fără ulcerații și necroze, noduli, eritem, livedo reticularis, leziuni de tip urticarian), afectare digestivă (dureri abdominale, hemoragii digestive, ischemie mezenterică, pancreatită), neuropatie periferică (mononeuritis multiplex), afectarea sistemului nervos central, afectare renală (manifestări minime, glomerulonefrită mezangială cu Ig A, glomerulonefrită necrotizantă, glomerulonefrită rapid progresivă de tip pauciimun sau membranoproliferativă).

Suferința aparatului respirator este caracteristică vasculitelor ANCA asociate și poate fi foarte variată: afectare rinosinusală, astm bronșic, infiltrate focale, hemoptizie, noduli pulmonari. Poliangiita microscopică și granulomatoza Wegener determină frecvent sindroame pulmonare - renale.

Scanned with OKEN Scanner

Asocierea astmului bronşic cu eozinofilia şi manifestările vasculitice necrotizante sunt caracteristice sindromului Churg-Strauss. Aproximativ 70% dintre pacienţi au un istoric de rinită alergică, adesea polipoză nazală şi asociere cu astm bronşic. Eozinofilia sanguină periferică (peste 1500 celule/ ml) şi cea tisulară sunt componente ale sindromului. Majoritatea pacienţilor au niveluri crescute de Ig E. Asocierea cu ANCA (mai ales MPO-ANCA) este mai puţin relevantă decât în cazul granulomatozei Wegener sau al poliangiitei microscopice.

Au fost descrise 3 faze ale sindromului. Prodromul este dominat de manifestări alergice, rinita alergică şi astmul bronşic putând precede vasculita cu 3-7 ani. Infiltrarea tisulară cu eozinofile (pneumonia cu eozinofile – sindromul Löffler) şi gastroenterita eozinofilică pot apărea în prodromul vasculitei. Aspectul clinic ulterior depinde de organele afectate (infiltrate pulmonare, afectarea sistemului nervos, afectarea renală, cutanată, cardiacă, musculoscheletică, oculară).

Histologic se evidenţiază vasculită necrotizantă, infiltrare tisulară cu eozinofile şi granuloame extravasculare. Granulomul extravascular Churg-Strauss este extrem de specific. Centrul său format din eozinofile îl diferenţiază de granulomul bazofil, întâlnit în alte boli.

Poliangiita microscopică este o vasculită necrotizantă cu puţine depozite imune, frecvent asociată cu glomerulonefrită necrotizantă şi capilarită pulmonară. Afectarea nazală este rară şi pune problema confuziei cu granulomatoza Wegener.

10.1.1. Afectarea căilor aeriene superioare în granulomatoza Wegener

Este cea mai comună manifestare a clinică. Apare la 70% dintre pacienţi la debutul bolii şi ulterior până la 90% dintre pacienţi prezintă astfel de manifestări.

Afectarea nazală apare la o treime dintre bolnavi la debut, iar ulterior este semnalată la 64-80% dintre bolnavi. Apare inflamaţia mucoasei nazale cu obstrucţie, ulceraţii şi cruste, perforaţii de sept nazal, secreţii serosanghinolente, epistaxis (11-32%), deformarea piramidei nazale - nas în "şa" (9-29%). Sinuzita este prezentă la debut la jumătate până la o treime dintre bolnavi, iar în cursul evoluţiei bolii este întâlnită în 85% din cazuri. Examenul sinusurilor prin tomografie computerizată este mai sugestiv decât radiografiile, mai ales în evidenţierea leziunilor erozive osoase. Se produce frecvent afectare rinosinusală infecţioasă, mai ales cu stafilococ auriu. Afectarea otică este prezentă la debut la 25% dintre bolnavi, ajungând la 60% în cursul bolii. Cel mai frecvent se întâlneşte otită seroasă medie (25-44%). Hipoacuzia de conducere apare la 14-42% dintre bolnavi. Afectarea urechii interne se prezintă ca vertij şi hipoacuzie neurosenzorială. Afectarea laringotraheală poate fi asimptomatică sau se poate prezenta ca răguşeală uşoară, stridor sau obstrucţie severă a căilor aeriene. Cea mai caracteristică leziune este stenoza subglotică, care apare la aproximativ

Scanned with OKEN Scanner

16% dintre bolnavi. Laringoscopia directă poate evidenția mucoasă eritematoasă, friabilă, eventual cicatrici. Doar 20% dintre leziuni diminuă sub terapie imunosupresoare, restul fiind datorate fibrozei ireversibile.

Examenul histologic evidențiază necroză, modificări granulomatoase și vasculită. Unul dintre cele trei aspectele menționate apare la o treime până la jumătate dintre cazuri. Vasculită și inflamație granulomatoasă se evidențiază la o cincime dintre biopsii, ca și asocierea vasculită și necroză. Toate cele trei modificări histologice se identifică doar la 3-16% din cazuri.

Diagnosticul pozitiv este deosebit de complex si presupune (pe lânga datele clinice) multiple teste: hemoleucograma, probe de inflamație, probe renale, electroforeza proteinelor, crioglobuline, ANCA, complementul seric, virusuri hepatitice, radiografie pulmonară și de sinusuri ale feței, ecocardiografie, studiul conducerii nervoase, angiografii și, mai ales, biopsia tisulară care este esențială pentru încadrarea nosologică.

Diagnosticul diferențial al vasculitelor de vase mici are în vedere stările septicemice (în special cu gonococ și meningococ), endocardita infecțioasă, sindromul antifosfolipidic, purpura trombocitopenică etc.

Tratamentul vasculitelor se face în general cu corticoizi asociați sau nu cu imunosupresoare (ciclofosfamidă în primul rînd), în forme și doze adaptate severității bolii. Se folosește Prednison 1 mg/kg/zi, cu menținerea dozelor până la diminuarea manifestărilor active de boală. Ulterior se scade progresiv doza, putându-se folosi administrarea alternă.

Pulsterapia cu metilprednisolon (1 g i.v./zi – 3 zile) este indicată în formele agresive de boală timp de aproximativ 6 luni.

Ciclofosfamida administrată oral în combinație cu glucocorticoizii este considerată standardul de aur pentru granulomatoza Wegener. Se începe cu 2 mg/kg/zi, iar în situații foarte grave (hemoptizie, glomerulonefrită rapid progresivă) se pot da 3-5 mg/kg/zi pentru 3-4 zile, cu reducere ulterioară a dozelor. Ciclofosfamida se continuă cel puțin 1 an după obținerea remisiunii, ulterior fiind scăzută cu 25 mg la 2-3 luni până la oprire totală sau până apare o eventuală recădere care necesită mărirea dozelor. Ciclofosfamida administrată oral se absoarbe bine și este complet metabolizată hepatic în 24 ore, cu formare de mulți metaboliți activi și inactivi. Acroleina, unul dintre acești metaboliți, poate determina cistită hemoragică, fibroză și neoplasm de vezică urinară. Este necesară o bună hidratare în timpul tratamentului cu ciclofosfamidă. Timpul de la inițierea utilizării ciclofosfamidei până la detectarea unui eventual cancer vezical este variabil (7 luni – 10-15 ani). Supresia medulară dependentă de doză este frecventă, fiind necesară monitorizarea hematologică. Leucopenia este cel mai frecvent semn de supresie medulară. Administrarea ciclofosfamidei sub forma puls-terapiei i.v. 0,7 mg/m^2 la 3 săptămâni a fost rareori urmată de cistită hemoragică și nu a fost asociată cu neoplasmul vezical. Administrarea injectabilă a ciclofosfamidei a fost urmată de mai puține episoade infecțioase, dar nu a menținut remisiunea bolii și nu a prevenit recăderile la fel de eficient ca administrarea orală.

Scanned with OKEN Scanner

Azatioprina şi Metotrexatul (0,05-0,3 mg/kg/săptămână) pot fi utilizate în locul ciclofosfamidei în tratamentul de întreţinere.

Noi medicamente imunosupresoare ca micofenolatul mofetil tind să îşi găsească locul în tratamentul vasculitelor ANCA asociate.

Metode de tratament rezervate cazurilor rezistente la tratament convenţional sunt plasmafereza, imunoglobulinele administrate intravenos (400 mg/kg/zi timp de 5 zile), anticorpii monoclonali antilimfocite T. Plasmafereza poate fi utilizată în aşteptarea răspunsului la tratamentul imunosupresor. Se apre că Ciclosporina A nu previne suficient recurenţa vasculitelor ANCA asociate.

Evaluarea activităţii bolii se face folosind scoruri cum ar fi scorul de 5 factori (creatinina serică, proteinuria pe 24 de ore, afectarea severă gastrointestinală, afectarea cardiacă, afectarea sistemului nervos central) sau scorul Birmingham de activitate al vasculitelor (semne şi simptome din 9 organe şi sisteme).

10.2. Policondrita recidivantă

Este o boală multisistemică de etiologie neprecizată caracterizată prin episoade inflamatorii ale structurilor cartilaginoase (nas, urechi, structuri laringo-traheale) cu distrucţii consecutive. Alte afectări posibile sunt: poliartrită, episclerită/sclerită, uveită negranulomatoasă, inflamaţie de tract respirator, vasculită sistemică, glomerulonefrită, leziuni cutanate, anomalii cardiace (insuficienţă aortică).

Debutul bolii este la 40-50 ani, dar boala se poate întâlni la copii şi la vârstnici. Nu există predispoziţie familială dovedită (deşi antigenul HLA-DR4 a fost găsit cu frecvenţă mai mare decât în populaţia generală) sau rasială; boala afectează ambele sexe. Se poate asocia cu alte boli reumatologice (vasculite sistemice, poliartrită reumatoidă, lupus eritematos sistemic, sindrom Sjögren) sau nereumatologice (boli intestinale inflamatorii, ciroză biliară primitivă, sindroame mielodisplazice).

Modificări anatomopatologice

Prima modificare histologică a cartilajului constă în pierderea focală sau difuză a bazofiliei, datorită depleţiei proteoglicanilor din matricea extracelulară. În cartilajul afectat se identifică infiltrat inflamator, iniţial cu polimorfomucleare, în faza acută, ulterior cu mononucleare, inclusiv limfocite CD4+ şi plasmocite. Distrugerea cartilajului începe de la periferie. Se constată distrugere focală a condrocitelor. Cartilajul distrus este înlocuit de ţesut de granulaţie şi ulterior de zone de fibroză şi calcificare. Se pot găsi şi mici zone de regenerare a cartilajului. Prin imunofluorescenţă s-au identificat imunoglobuline şi complement în zonele afectate.

Patogenie

Răspunsul imun responsabil de iniţierea distrugerii cartilajului ar putea fi îndreptat împotriva diferitelor proteine din structura acestuia.

Scanned with OKEN Scanner

În serul pacienților s-au identificat complexe imune, anticorpi tip Ig G anti proteină necolagenică de matrice cartilaginoasă (matrilină-1) și anticorpi anti colagen de tip II (s-a demonstrat apariția condritei auriculare la șobolanii imunizați cu colagen tip II). Se pare că există un răspuns imun aberant genetic determinat la colagenul de tip II. Limfocitele pacienților se transformă în urma expunerii la extracte de cartilaj.

Răspunsul imun umoral și celular la colagenul de tip IX și XI ar putea fi de asemenea implicate în patogenie. S-a demonstrat că șobolanii imunizați cu matrilină pot dezvolta stridor și tumefacția septului nazal.

Distrugerea cartilajului ar putea fi datorată enzimelor proteolitice, inclusiv matrix-metaloproteinaze și metaboliți reactivi de oxigen din condrocite, polimorfonucleare și monocite activate sub acțiunea interleukinei 1 (Il-1) și a factorului de necroză tumorală α. (TNF-α).

Manifestări clinice

Debutul este de obicei brusc, cu inflamație a cartilajelor în unul sau două locuri. Semnele generale (febră, astenie, scădere ponderală) pot preceda condrita cu luni sau ani. Condrita auriculară este cea mai frecventă, dar aproximativ 50% dintre bolnavi vor avea afectare nazală, exprimată prin rinoree, obstrucție nazală, epistaxis. Piramida nazală poate prezenta semne inflamatorii, devine roșie, tumefiată și dureroasă, ulterior se poate prăbuși (nasul "în șa"). Prăbușirea piramidei nazale se poate produce și insidios, în absența semneleor inflamatorii patente. Deformarea nasului se observă mai frecvent la persoanele tinere.

Criterii de diagnostic (McAdam et al. modificate de Damiani și Levine):

1. Condrită recurentă a ambelor urechi
2. Artrită inflamatorie neerozivă
3. Condrită nazală
4. Inflamație a structurilor oculare incluzând conjunctivită, keratită, sclerită/episclerită, și/sau uveită
5. Condrită laringiană și/sau traheală
6. Afectare cohleară și/sau vestibulară manifestată prin pierdere de auz neurosenzorială, tinitus și/sau vertij.

Diagnosticul este sigur dacă sunt prezente 3 sau mai multe criterii, cu confirmare bioptică din unul dintre locurile afectate (ureche, nas, tract respirator).

Diagnostic de laborator

Pacienții pot prezenta anemie normocromă, normocitară ușoară, eventual moderată leucocitoză și trombocitoză. Probele inflamatorii sunt de obicei pozitive (creșteri ale VSH, fibrinogenului, CRP, α2-globulinei). Pot fi găsite complexe imune circulante și creșteri ale γ-globulinelor. Anticorpii citoplasmatici antineutrofil (p-ANCA sau c-ANCA) pot fi identificați la unii pacienți cu boală

Scanned with OKEN Scanner

activă. Căile aeriene superioare sau inferioare pot fi evaluate prin tomografie, laringotraheografie, bronhoscopie. Radigrafiile pot arăta calcificări la nivelul cartilajului distrus.

Policondrita recidivantă poate apărea la pacienți cu alte boli autoimune (LES, poliartrită reumatoidă, sindrom Sjögren, vasculite sistemice).

Evoluția bolii este variabilă, cu episoade care durează zile sau săptămâni și se remit spontan. Atacurile pot reapărea la intervale de săptămâni sau luni, dar boala poate avea și o evolouție cronică, atenuată. La puțini pacienți boala se poate limita la 1-2 episoade inflamatorii. Supraviețuirea la 5 ani a fost raportată la aproximativ 74%, iar la 10 ani de 55%. Doar 50% dintre decese pot fi atribuite condritei sau complicațiilor tratamentului. Complicațiile pulmonare determină 10% dintre decese.

Tratament

Nu există o schemă standard de tratament pentru policondrita recidivantă.

Corticoterapia (prednison 40-60 mg/zi, cu scădere progresivă) este utilă pentru formele active de boală. Nu se recomandă schema alternantă de corticoterapie. Pacienții cu manifestări severe necesită puls-terapie cu metilprednisolon 1000 mg/zi intravenos timp de 3 zile. În cazul lipsei de răspuns se folosesc imunosupresoarele de tipul metotrexat, ciclofosfamidă, azatioprină, ciclosporină, diaminodifenilsulfonă (dapsonă). S-a încercat terapia cu anticorpi monoclonali anti CD4.

10.3. Sarcoidoza

Este o boală cronică, multisistemică, de etiologie necunoscută, caracterizată prin acumulare de granuloame necazeoase în difertite organe. Vârsta predilectă de apariție este 20-40 ani, iar prevalența raportată este extrem de diferită (1-64/100.000), în funcție de zona geografică și grupurile etnice și rasiale (în SUA sunt afectați mai ales negrii, iar în Europa mai ales albii).

Manifestarea inițială a bolii este acumularea în organele țintă a celulelor mononucleare, mai ales limfocite T helper 1 CD4+ și fagocite mononucleare. Există un răspuns imun celular exagerat la o multitudine de antigene self sau nonself, cu un răspuns imun excesiv al limfocitelor T helper 1 CD4+, sau cu o supresie inadecvată a acestora. Limfocitele T helper 1 proliferează și se acumulează în zonele afectate datorită eliberării spontane de interleukină 2 de către limfocitele T helper 1 locale activate. Doar limfocitele T helper 1 din focarele de boală sunt active, eliberează interleukină1 și proliferează. Raportul limfocitelor TCD4+/CD8+ poate atinge local valoarea 10:1, în timp ce în sânge și în țesuturile normale raportul este 2:1. Inflamația inițială este urmată de eliberarea de mediatori care recrutează și activează fagocitele mononucleare (interleukina 12, interferonul χ), contribuind la formarea granuloamelor.

Structura granulomului sarcoidotic include o acumulare de magrofage, celule epitelioide și multinucleate, înconjurate de limfocite T helper 1 CD4+ și

Scanned with OKEN Scanner

mai puțin limfocite B. În interiorul granulomului se mai găsesc fibrile de colagen din matricea de țesut conjunctiv adiacentă. Celulele gigante sunt de tip celule de corp străin sau celule Langhans. Ele conțin incluzii (corpii Schaumann, corpii asteroizi cu structură stelată și corpii reziduali, care conțin calciu). Celulele inflamatorii și granuloamele semnifică boala activă. Afectarea organelor în sarcoidoză se datorează mai degrabă modificărilor arhitectonice determinate de granuloame decât mediatorilor eliberați de celulele inflamatoare. Majoritatea organelor pot fi afectate (plămân, tegument, ochi, ficat, splină, ganglioni ș.a), dar, în multe situații, afectarea este asimptomatică.

Afectarea cutanată apare la 25% dintre bolnavi. Se pot întâlni elemente maculopapuloase cu diametru sub 1 cm la nivelul nasului. Leziuni indurate, lucioase, roșii-violacee (*lupus pernio*) pot aprea pe nas, obraji, buze, urechi. Pe vârful nasului poate părea un aspect îngroșat, cu varicozități. Mucoasa nazală poate fi afectată, cu distrugerea osului subiacent.

Datele de laborator pot evidenția limfopenie, ușoară eozinofilie, creșterea VSH, creșterea enzimei de conversie a angiotensinei, uneori hipercalcemie. Anergia cutanată este tipică pentru sarcoidoză, dar nu este diagnostică. Testul cutanat Kweim-Siltzbach constă în injectarea intradermică de extract splenic sarcoidotic inactivat prin căldură. La biopsia efectuată după 4-6 săptămâni se evidențiază leziuni de tip sarcoidotic la 70-80% dintre cei testați. Testul nu este utilizat de rutină. Datorită frecvenței afectării pulmonare, pentru confirmarea diagnosticului sunt necesare radiografia pulmonară, probele ventilatorii, eventual scintigrafia pulmonară cu galium-67 și lavajul bronhoalveolar.

Diagnosticul definitiv este confirmat de biopsia care evidențiază prezența granulomului sarcoidotic. Este necesar diagnosticul diferențial cu alte boli (infecții-HIV, neoplazii ș.a).

Prognosticul este, în general, bun, mai ales pentru manifestările cutaneo-mucoase, inclusiv pentru afectarea nazală (cu excepția aspectului estetic).

Tratamentul de elecție este cortizonic oral (prednison 1mg/kg corp timp de 4-6 săptămâni, cu scădere lentă 2-3 luni). S-au mai încercat antiinflamatoarele nesteroidiene, imunosupresoarele (metotrexat, ciclofosfamidă, ciclosporină, azatioprină), antimalarice de sinteză (clorochină, hidroxiclorochină), alopurinol, levamisol, dar fără dovezi clare ale eficienței. S-au încercat cortizonicele nazale și antibioticele pentru simptomatologia nazală care a durat mai mult de 3 săptămâni.

10.4. Poliartrita reumatoidă

Poliartrita reumatoidă este o boală inflamatorie cronică, sistemică, de etiologie neprecizată având ca principală manifestare afectarea articulațiilor diartrodiale. Structura articulară afectată în principal este sinoviala, ulterior apărând modificări ale tuturor componentelor articulare. Poliartrita reumatoidă este considerată cea mai frecventă boală inflamatorie articulară (1% din populația generală).

Scanned with OKEN Scanner

În afara afectării articulare, tabloul clinic al poliartritei reumatoide poate include manifestări extraarticulare: noduli reumatoizi, vasculită cutanată.

Nodulii reumatoizi, consideraţi cea mai caracteristică determinare extraarticulară a poliartritei reumatoide, au o structură formată din trei zone: un centru acelular, eozinofil, de necroză fibrinoidă, o coroană de celule gigante dispuse radiar, "în palisadă", o coroană de limfocite la periferie. În zona centrală se identifică proteine serice, mucopolizaharide, nucleoproteine, colagen, elastină, lipide. Ţesutul periferic este intens vascularizat, iar în stadiile avansate suferă fibroză.

Nodulii reumatoizi apar la 20-25% dintre bolnavii cu poliartrită reumatoidă seropozitivă, au dimensiuni variabile (de la cîţiva milimetri la mase confluente de mari dimensiuni), cu localizare în derm şi hipoderm. Sunt duri, nedureroşi, aderenţi de planul aponevrotic şi de periost. Apar în zonele solicitate mecanic, mai ales pe suprafeţele extensoare (olecran, sacru, tuberozitatea ischionului), dar şi la rădăcina nasului sau chiar în septul nazal (localizări de excepţie).

Paraclinic se evidenţiază modificări biologice nespecifice de inflamaţie: creşterea vitezei de sedimentare a hematiiilor, fibrinogenului seric, alfa 1 şi alfa 2 globulinelor, prezenţa facrorului reumatoid în ser aprox. 85% din cazuri, modificări radiologice caracteristice. Diagnosticul pozitiv se face pe baza criteriilor ACR.

Tratamentul este complex, fiind utilizate o multitudine de medicamente cu rol simptomatic sau remisiv: antiinflamatoare nesteroidiene sau steroidiene, medicaţii de fond (metotrexat, săruri de aur, sulfasalazină, leflunimid, hidroxiclorochină, D-penicilamină, azatioprină, ciclofosfamidă, ciclosporina A) tratamente biologice - anticorpi monoclonali anti-TNF alfa.

De obicei prezenţa nodulilor reumatoizi semnifică suferinţă activă, severă, necesitând imunosupresie corespunzătoare S-a semnalat creşterea frecvenţei de apariţie a nodulilor reumatoizi după tratament cu metotrexat.

10.5. Lupusul eritematos sistemic (LES)

LES este o boală autoimună sistemică de etiologie necunoscută în care apar distrugeri celulare şi tisulare prin acţiunea complexelor imune şi a unor autoanticorpi. Prevalenţa bolii este de 15-50 cazuri la 100.000 locuitori. 90% dintre bolnavi sunt femei cu vârste cuprinse între 15-45 ani.

În etiologie sunt implicaţi factori genetici, hormonali, de mediu (radiaţiile ultraviolete pot modifica ADN din celulele epidermice; 70% dintre bolnavii cu LES au fotosensibilitate)

Patogenie

Anomaliile imune întâlnite în LES includ hiperactivitatea policlonală şi antigen-specifică a limfocitelor T şi B (cu perturbarea echilibrului LT CD4+/LT CD8+), alături de o reglare inadecvată a acestei hiperactvităţi. Rezultatul acestor anomalii este apariţia autoanticorpilor şi a complexelor imune.

Scanned with OKEN Scanner

Autoanticorpii întâlniți în LES sunt extrem de heterogeni. Ei sunt de tip IgM sau Ig G, fiind îndreptați împotriva unor structuri antigenice de supafață, componente ale membranei celulare, citoplasmei și nucleului. La peste 95% dintre bolnavii cu LES se întâlnesc anticorpi antinucleari, care pot reacționa cu ADN, ARN, nucleoproteine, histone, structuri din nucleol ș.a. Sunt specifici pentru LES anticorpii care reacționează cu ADN dublu catenar (nativ).

Autoanticorpii produc distrugeri celulare prin reacția de tip II (de citotoxicitate) și de tip III (prin complexe imune). Leziunile imune caracteristice LES sunt generate în mare parte de depunerea complexelor imune în țesuturi, cu activarea ulterioară a sistemului complementului și aflux de polimorfonucleare care eliberează enzime litice și contribuie la apariția leziunulor inflamatorii.

Manifestări clinice

Leziunile cutanate specifice pot fi acute, subacute și cronice. Ele apar la 80% dintre bolnavii cu lupus.

Modificările histologice tegumentare acute specifice sunt reprezentate de eritemul "în fluture" (vespertilio) și leziunile buloase. Cromatina distrusă sub acțiunea razelor UV determină un răspuns inflamator local prin formare de anticorpi antinucleari (se produce retrodifuziunea subepidermică a materialului nuclear din keratinocitele moarte). Biopsia evidențiază subțierea epidermului, vacuolizarea celulelor bazale, degenerescența membranei bazale. În derm se evidențiază edem și infiltrat limfocitar. La joncțiunea dermo-epidermică se găsesc imunoglobuline, mai ales IgG, care formează împreună cu complementul depozite micro- sau macrogranulare continue. Decolarea dermo-epidermică determină apariția leziunilor buloase. Leziunile acute se pot produce și prin vasculită necrotizantă.

Eritemul în fluture este relativ tipic, se localizează pe eminențele malare și piramida nazală, respectând șanțul nazolabial. Apare de obicei după expunerea la soare, dar nu obligatoriu. Se poate întinde și pe zonele învecinate (frunte, bărbie). Se vindecă fără sechele. Majoritatea bolnavilor au fotosensibilitate.

Leziunile subacute pot fi sub forma papulelor eritematoase de pe zonele expuse la soare. Ele pot deveni scuamoase, asemănătoare psoriazisului sau lichenului plan. Uneori leziunile pot fi inelare, policiclice, cu margini eritematoase. Majoritatea pacienților au anticorpi anti-Ro (SS-A) cu aspect pătat la imunofluorescența indirectă

Leziunile discoide cronice au eritem, hipercheratoză și atrofie epidermică, dopuri cornoase invaginate în ostiumul folicular, edem și infiltrate limfocitare la joncțiunea dermo-epidermică și în jurul folicului pilos. Depozitele de imunoglobuline și complement se găsesc la joncțiunea dermo-epidermică doar în tegumentul afectat. Zonele afectate se găsesc pe față, scalp, urechi, brațe, spate.

Pe mucoasa palatului dur și moale și uneori pe septul nazal pot fi prezente peteșii și ulcerații nedureroase. Aproape toți pacienții dezvoltă aceste ulcerații într-un anumit moment al evoluției bolii, asociat de obicei cu un puseu de activitate.

Scanned with OKEN Scanner

Rashul malar, lupusul discoid, fotosensibilitatea, ulcerațiile orale sau nazofaringiene nedureroase sunt incluse în criteriile revizuite pentru diagnosticul LES (1982).

Explorări paraclinice

- Anomalii hematologice: anemie, leucopenie, trombocitopenie, anomalii de coagulare.
- Teste inflamatorii pozitive (VSH↑, fibrinogen↑, α2-globuline↑), cu excepția proteinei C reactive care are valori normale.
- Anomalii serologice determinate de prezența autoanticorpilor:

Celula lupică reprezintă un polimorfonuclear neutrofil cu nucleul împins la periferie de o masă omogenă care reprezintă nucleul denaturat al altor leucocite.

Evidențierea *anticorpilor antinucleari* prin imunofluorescență indirectă poate îmbrăca 4 aspecte, în funcție de specificitatea anticorpilor:

- Omogen - datorită prezenței anticorpilor antinucleoproteine și antihistone;
- Inelar – datorită anticorpilor anti ADN dublu catenar (nativ), care au mare specificitate pentru LES. Ei se asociază cu afectarea renală și formele active de boală;
- Pătat – determinat de anticorpii față de un grup de proteine acide nucleare extractibile din nucleu cu soluții saline. Astfel de aspect se evidențiază în cazul anticorpilor anti-Sm (care au mare specificitate pentru LES), anti SS-A (Ro) și anti SS-B (La), identificați inițial în sindromul Sjögren. Anticorpii anti-Ro se asociază cu fotosensibilitatea și lupusul neonatal cu bloc atrioventricular congenital;
- Nucleolar – datorită anticorpilor anti-cyclin.

Complementul hemolitic și fracțiile sale sunt scăzute. Se mai pot evidenția titruri crescute de complexe imune.

Tratament

Măsurile generale vizează interzicerea expunerilor la soare și radiații ultraviolete, folosirea cremelor fotoprotectoare, evitarea medicamentelor care ar putea induce sau agrava boala, a vaccinărilor. Tratamentul medicamentos se face diferențiat în funcție de manifestările clinice. Se folosesc antiinflamatoare nesteroidiene (pentru manifestările articulare), antimalarice de sinteză (hidroxiclorochină) pentru manifestările articulare și cutanate, corticosteroizi (prednison, metilprednisolon) oral sau parenteral și imunosupresoare (ciclofosfamidă, azatioprină) pentru formele severe, cu nefropatie sau afectare neuropsihică.

Scanned with OKEN Scanner

10.6. Neoplazii cu afectare nazală

10.6.1. Sarcomul Kaposi

Este un neoplasm multicentric în care apar multipli noduli vasculari pe tegument, mucoase şi în viscere. Poate avea expresie minoră, indolentă, sau o formă fulminantă, extensivă, cu prindere viscerală şi tegumentară. Iniţial a fost asociat cu cazurile de SIDA, ulterior numărul cazurilor a scăzut, probabil datorită unei terapii antiretrovirale eficiente. Sarcomul Kaposi poate apărea în orice stadiu al infecţiei HIV, chiar dacă numărul de limfocite T CD4+ este normal. În patogenie au fost implicaţi HHV-8 (human herpes virus-8) şi KSHV (Kaposi's sarcoma-associated virus). Angiogeneza este determinată de VEGF (vascular endothelial growth factor) şi factorul de creştere hepatocitar. Un rol în angiogeneză îl are şi proteina tat a HIV. Originea celulelor Kaposi par să fie celulele musculare netede sau pericitele.

Clinic, sarcomul Kaposi are variate forme de pezentare. Leziunea iniţială poate fi un nodul cutanat roşu sau o modificare de culoare a mucoasei bucale. Frecvent leziunile apar în zonele expuse la soare, mai ales pe nas. Dimensiunea leziunilor este de câţiva milimetri până la câţiva centimetri. Lezunile pot fi macule sau papule (mai ales la pacienţii cu număr mai mare de limfocite T CD4+), pot fi distincte sau confluente şi pot apărea pe zone traumatizate (fenomen Koebner). Culoarea variază de la roşu la purpuriu şi brun, semănând uneori cu o echimoză. Leziunile confluente pot determina limfedem şi pot fi mutilante dacă afectează faţa. Orice organ poate fi afectat (tract gastrointestinal, plămâni, cord, sistem nervos central).

Diagnosticul se bazează pe pe biopsia care evidenţiază proliferarea celulelor fuziforme şi celulelor endoteliale, extravazarea hematiilor, macrofage încărcate cu hemosiderină şi infiltrat inflamator.

Tratamentul presupune optimizarea terapiei antiretrovirale, care uneori poate determina regresie spontană a leziunilor. Dacă leziunile sunt mici nu este necesară totdeauna instituirea terapiei. Mai puţin de 10% dintre bolnavi mor datorită neoplaziei. Mai frecvent este decesul prin complicaţii infecţioase, astfel încât trebuie evitate tratamentele care suprimă în plus sistemul imun. Este necesar tratamentul leziunilor care determină discomfort semnificativ sau probleme cosmetice: leziuni faciale importante, leziuni orofaringiene care pot determina disfagie. Se poate aplica în aceste situaţii radioterapie locală, vinblastină intralezional sau crioterapie. Pacienţii cu infecţie HIV sunt în mod particular sensibili la radioterapie, mai ales la nivelul mucoaselor. Pentru pacienţii cu leziuni extensive, se poate încerca terapia cu interferon α dacă numărul de limfocite T CD4+ este peste 150/ μL. (Dacă numărul de limfocite T CD4+ este peste 600/ μL, rata de răspuns este peste 80%, iar dacă numărul este sub 150/ μL, rata de răspuns este de sub 10%). Interferonul α are şi activitate antiretrovirală, fiind considerat agentul terapeutic de elecţie în monoterapie la pacienţii cu boală diseminată S-a mai încercat daunorubicina lipozomală ca

Scanned with OKEN Scanner

tratament de primă linie pentru pacienţiii cu boală avansată. Doxorubicina lipozomală şi paclitaxelul se folosesc la pacienţii care nu au beneficiat de terapia standard. O altă schemă terapeutică este chimioterapia combinată cu doze mici de doxorubicină, bleomicină şi vinblastină (ABV).

10.6.2. Limfoame non-hodgkiniene

Limfoamele care afectează regiunea nazală şi nazofaringiană includ:
- limfoamele CD56 pozitive cu celule NK/K
- limfoamele periferice CD56 negative cu celule T
- limfoamele cu celule B.

10.6.3. Limfomul extranodal cu celule NK/T, tipul nazal (limfomul angiocentric, granulomul median letal)

Are o distribuţie geografică particulară, fiind mai frecvent în Asia de Sud şi în anumite părţi din America Latină. Are o evoluţie agresivă, asociere frecventă cu virusul Epstein-Barr.

Este caracterizat prin localizare nazală, necroză locală, angioinvazie, agresivitate. Simptomatologia oftalmologică poate precede diagnosticul sau poate surveni în cursul evoluţiei bolii (uveită, vitrită, invazie orbitară). Pacienţii au frecvent sindrom hemofagocitic. Când apare afectarea medulară şi cea sanguină este dificilă diferenţierea de leucemie.

Aspecte histopatologice şi imunofenotipice comune identificate: CD56+, TIA-1+, EBER-1+ (Epstein – Barr early region RNA), expresie crescută a p53, pozitivitate pentru perforină. S-a mai constatat supraexpresia cdk6 (o kinază nucleară, reglator esenţial al ciclului celular în faza G1) şi scăderea expresiei CD44 (factorul de creştere angiogen, o moleculă de adeziune glicozilată).

Unii pacienţi răspund la schemele agresive de tratament, dar, în general, prognosticul este prost.

Granulomatoza limfomatoidă este rar întâlnită la structurile centrale ale feţei

10.7. Boli infecţioase cu manifestări nazale

10.7.1. Ozena (rinita atrofică)

Este caracterizată prin atrofia mucoasei nazale, care este acoperită de de cruste cu miros neplăcut. Klebsiella ozaenae este frecvent izolată din culturile nazale, dar nu este clar dacă este agentul etiologic sau doar un germene care colonizează mucoasa. Irigaţiile intranazale cu aminoglicozide (tobramicină) sau administrarea orală de ciprofloxacină au dat rezultate în unele cazuri.

10.7.2. Rinoscleromul

Este o boală granulomatoasă cronică a mucoasei tractului respirator superior determinată de Klebsiella rhinoscleromatis. Se produce necroză şi obstrucţie lentă (luni-ani) a tractului respirator superior.

Scanned with OKEN Scanner

Boala este întâlnită în Africa, Asia şi America Latină.

A fost descrisă la 2 pacienţi cu infecţie HIV.

În submucoasa pieselor de biopsie se identifică celulele Miculicz (histiocite spumoase).

Tratamentul se face cu streptomicină, trimetoprim-sulfametoxazol, chinolone sau tetraciclină timp de 2 luni.

10.7.3. Morva

Este o boală infecţioasă determinată de *Pseudomonas mallei,* care apare mai ales la animale (cabaline), fiind o zoonoză cu caracter de boală profesională. Poate fi transmisă la om sub forma unei boli acute, grave cu evoluţie letală de obicei, sau sub forma unei boli cronice, cu apariţia de abcese ale tegumentelor şi tractului respirator. Transmiterea se face prin contact direct cu animalele bolnave. Infecţia este extrem de rară la om. Bacilul morvos pătrunde prin tegument sau prin mucoase (mucoasa nazală) la nivelul unor mici pierderi de substanţă şi se propagă limfatic şi apoi sanguin. Pe tegument se formează vezicule şi noduli cu tendinţă la ulceraţie şi ramolire. La om poate evolua sub două forme: respiratorie sau generalizată (acută) şi cutanată (cronică).

Incubaţia este de 3-5 zile.

Morva respiratorie debutează cu febră, frisoane, curbatură, cefalee, greaţă, astenie marcată. La locul de inoculare apare un nodul inflamator care ulterior se ulcerează, este înconjurat de zone cu limfangită şi adenită. Zona afectată se edemaţiază având aspectul unui flegmon acoperit de veziculopustule, cruste şi porţiuni sfacelate. Boala evoluează ca o septicemie.

Din mucoasa nazală, care este roşie şi ulcerată, se scurge o secreţie mucopurulentă. Starea generală se agravează rapid, erupţia pustuloasă se extinde şi apar semne de localizare bronhopneumonică.

Diagnosticul presupune evidenţierea bacilului prin frotiuri şi culturi pe medii preferenţiale, sau prin inoculare la hamster. Reacţiile serologice sunt cele de aglutinare şi de fixare a complementului. Intradermoreacţia cu maleină şi cutireacţia cu maleină (antigen specific) se pozitivează la 48 de ore.

Tratamentul se face cu sulfadiazină sau kanamicină asociată cu cloramfenicol, administrate până la dispariţia leziunilor. Concomitent se efectuează toaleta leziunilor.

10.7.4. Lepra

Este o boală cronică determinată de *Mycobacterium leprae* şi care afectează tegumentul, sistemul nervos periferic, tractul respirator superior, ochii, testiculele.

Mycobacterium leprae este un bacil intracelular, adaptat să penetreze în macrofage. Peretele celular are un schelet cu structură de peptidoglican, legat de arabinogalactan şi acid micolic. O componentă cheie a membranei celulare este lipoarabinomananul. Capsula externă conţine cantitate mare de glicolipid

Scanned with OKEN Scanner

fenolic specific detectat în testele serologice. În citoplasmă şi peretele celular se găsesc proteine de şoc termic imunogene care conţin epitopi specifici: M. leprae sau epitopi micobacterieni cross-reactivi. M. leprae este singura micobacterie care are activitate dopa-oxidazică.

Din punct de vedere epidemiologic lepra afectează mai ales teritorii din Africa, Asia, America Latină şi zona Pacificului.Vârful de debut este în decada a doua şi a treia de viaţă.

M. leprae determină boală predominant la om. Căile de transmisie pot fi multiple: picături nazale, contact cu solul infectat, transmitere prin vectori insecte. În cavitatea nazală a persoanelor fără semne de boală din zonele endemice şi la o parte dintre cei care intră în contact ocupaţional cu bolnavii s-au găsit anticorpi tip Ig A anti M. leprae şi gene ale M. leprae demonstrate prin tehnici de PCR (polymerase chain reaction).

Perioada de incubaţie este îndelungată, variind între 5-40 ani, în general 5-7 ani. Boala are forme clinice variate, cele mai cunoscute fiind formele stabile, polare: lepra terculoidă şi lepra lepromatoasă. Între cele două forme se încadrează formele intermediare, borderline.

Lepra lepromatoasă este forma cea mai contagioasă şi gravă. Clinic apar lepride plane sau papuloase, noduli sau placarde difuze. Leproamele sunt leziunile caracteristice acestei forme de boală şi constau din noduli reliefaţi de dimensiuni diferite, roşietici sau bruni, nedureroşi, fermi, localizaţi în derm sau în hipoderm. Afectează mai ales faţa şi urechile (facies leonin). Nasul şi buzele devin mărite de volum, fruntea îngustă şi cu şanţuri profunde. În fazele avansate leproamele pot ulcera. Rinita şi coriza sunt aproape constante, devenind sursă de contagiozitate. Se pot produce ulceraţii ale septului nazal, perforaţii ale cartilajului şi uneori prăbuşirea piramidei nazale; se poate asocia.anosmie.

Din punct de vedere histologic se descriu celule spumoase (foam cells) în derm. La colorațiile pentru lipide aceste vacuole sunt intens pozitive şi se constată că au cantităţi mari de lipide din peretele M. leprae şi glicolipid fenolic specific.

În ţesuturile afectate de lepra lepromatoasă raportul limfocitelor T CD8+/ CD4+ este 2:1, cu un profil citokinic T helper 2 (ARNm crescut pentru Il-4, Il-5, Il-10 şi scăzut pentru Il-2, IFN-γ şi Il-12).

Tratamentul se face cu dapsonă (50-100 mg/zi), clofazimină (50-100 mg/ zi, 100 mg de 3 ori pe săptămână sau 300 mg lunar), şi rifampicină (600 mg/ zi sau pe lună). Rifampicina este singurul medicament cu efect bactericid. Administrarea ei timp de trei luni permite reducerea la zero a infecţiozităţii bolnavilor. Dapsona în monoterapie, deşi este un medicament bacteriostatic, determină doar 10% rata de recidivă prin instalarea rezistenţei. Persoanele cu deficit de glucozo-6-fosfat dehidrogenază pot dezvolta hemoliză în urma tratamentului cu dapsonă. Utilizarea dapsonei este limitată de reacţiile alergice cutanate.

S-a mai încercat utilizarea altor agenţi antimicrobieni: etionamidă/ protionamidă, streptomicină, kanamicină, amikacină, minociclină,

Scanned with OKEN Scanner

fluorochinolonele (ofloxacina), claritromicina, ultimele trei având posibilă activitate bactericidă. În cazul formelor diseminate, tratamentul poate dura 10 ani.

10.7.5. Tuberculoza

Este produsă de bacterii din complexul *Mycobacterium tuberculosis;* afectează de obicei plămânul, dar o treime din cazuri pot avea şi afectări extrapulmonare. M. tuberculosis este un bacil aerob de 0,5 μm / 3 μm, acid-alcoolo rezistent datorită conţinutului bogat de acid micolic şi altor lipide membranare. Structura peretelui celular (lipide legate de arabinogalactan şi peptidoglican) explică permeabilitatea mică şi rezistenţa la multe antibiotice. Lipoarabinomananul din structura peretelui bacterian facilitează persistenţa micobacteriei în macrofage.

Lupusul vulgar tuberculos este cea mai frecventă formă de tuberculoză cutanată de reinfecţie, care poate determina ulceraţii mutilante. În majoritatea cazurilor începe înainte de 12 ani şi apare rar după 30 ani. În 75-80% din cazuri leziunile se localizează la faţă (nas, obraz, urechi). De obicei inocularea este exogenă, mai întâi pe mucoasa nazală, ulterior germenele putând ajunge pe cale limfatică la piele.

Leziunea elementară specifică este nodulul sau tuberculul lupic, rotund-ovalar, situat în dermul profund, acoperit de un epiderm subţiat şi cu scuame fine. Pot exista mai multe forme de lupus tuberculos: lupusul plan, lupusul proeminent (tumidus şi mixomatos) şi lupusul ulcerat.

Lupusul tumidus are sediul predilect pe partea proeminentă a nasului ţi este alcătuit din tuberculi boselaţi, gălbui, confluenţi, localizaţi într-un ţesut infiltrativ moale.

Lupusul tuberculos ulcerat poate avea o formă primitivă (localizată în special pe membre) şi una secundară (localizată la obraz şi la nas). Aspectele clinice pot fi diferite:

- formă ulcero-crustoasă
- formă ulcero-vegetantă, cu localizare nazală
- formă terebrantă (vorax) cu ulceraţii, distrugeri, mutilări
- formă ulcero-serpiginoasă (mai ales pe membre)

Se produc distrugeri importante ale nasului, cu apariţia nasului în cioc de papagal, a nasului simian.

Lupusul mucoaselor poate atinge vestibulul nazal, de unde se poate extinde prin conductul nazal la sacul lacrimal şi la conjunctivă. Scurgerea lacrimilor pe obraz poate fi semnul unui lupus nazal. Infecţia se poate extinde şi la nazofaringe, la bolta şi vălul palatin, la mucoasa jugală şi la gingie.

Diagnosticul lupusului tuberculos al mucoaselor este dificil deoarece nu se identifică noduli lupici clasici. Coexistenţa leziunilor cutanate uşurează diagnosticul, care este confirmat bioptic.

Scanned with OKEN Scanner

Examenul histopatologic evidențiază infiltrat celular circumscris de tip granulomatos în derm și hipoderm. Tuberculii sunt formați din mase de celule epitelioide în centrul cărora se găsesc celule gigante Langhans. La periferie se identifică limfocite, fibroblaști și plasmocite. În jurul infiltratului granulomatos se găsește țesut conjunctiv, din care dispar întâi fibrele de colagen, apoi cele de elastină.Infiltratul dermic distruge structurile normale, pe care le înlocuiește cu cicatrici fibroase.

Argumentele pentru a considera că o leziune cutanată este tuberculoasă sunt:

- demonstrarea prezenței b. K. în leziune (examen microscopic pe cupe histologice, colorații cu auramină-rhodamină, microscopie cu florescență, colorație clasică Ziehl-Neelsen),
- izolarea b. K. din leziuni pe mediile de cultură (Löwenstein-Jensen, Middlebrock),
- inocularea pozitivă la cobai din leziunile cutanate.

Argumente mai puțin relevante sunt intradermoreacția la tuberculină pozitivă (arată doar că bolnavul a fost în contact cu bacilul Koch), structura histologică tuberculoidă, antecedentele de tuberculoză și coexistența cu alte manifestări ale infecției b. Koch.

Tratament

Ca și în celelalte forme de tuberculoză, se folosesc schemele mixte. Agenții de linia întâi sunt:

- izoniazida (5 mg/kg corp, maxim 300 mg în administrare zilnică sau 15 mg/kg, maxim 900 mg administrată de trei ori pe săptămână)
- rifampicina (10 mg/kg, maxim 600 mg zilnic sau 10 mg/kg, maxim 600 mg administrată de trei ori pe săptămână)
- pirazinamida (15-30 mg/kg, maxim 2 g zilnic sau 50-70 mg/kg, maxim 3 g administrată de trei ori pe săptămână)
- etambutolul (15-25 mg/kg administrat zilnic sau 25-30 mg/kg administrată de trei ori pe săptămână)
- streptomicina 15mg/kg, maxim 1 g administrat zilnic sau 25-30 mg/kg, maxim1,5 g administrată de trei ori pe săptămână).

La pacienții cu rezistență la medicamentele de primă linie se pot folosi chinolone (ofloxacină, sparfloxacină), kanamicină, amikacină, capreomicină, etionamidă, cicloserină, PAS.

În schemele actuale se asociază rifampicina cu etambutol și eventual izoniazidă (7/7) timp de 2 luni, apoi rifampicină și izoniazidă timp de 6-9 luni. În lupusul tuberculos se pot folosi doze mici de cortizonice în asociere cu tuberculostaticele.

10.7.6. Sifilisul

Este o infecție cronică, sistemică, determinată de *Treponema pallidum,* subspecia palidum. Are de obicei transmitere sexuală, caracterizată prin episoade

Scanned with OKEN Scanner

de boală activă întrerupte de perioade de latență. Perioada de incubație este de 2-6 săptămâni, după care se constată leziunea primară, de obicei cu limfadenopatie regională. Al doilea stadiu (bacteriemic) este caracterizat prin leziuni mucoase, tegumentare şi limfadenopatie generalizată. Urmează o perioadă de latență cu infecție subclinică,cu durata de mai mulți ani. O treime dintre cazurile netratate ajung în stadiul terțiar, caracterizat prin leziuni distructive progresive mucoase, cutnate, musculoscheletice, parenchimatoase, afectare aortică şi a sistemului nervos central.

Genul Treponema include patru specii patogene pentru om:

- *Treponema pallidum,* agentul etiologic al sifilisului venerian;
- *Treponema bejel,* agentul etiologic al sifilisului endemic nevenerian al copilăriei. Manifestările clinice sunt asemănătoare cu ale sifilisului venerian;
- *Treponema pertenue,* agentuletiologic al bolii tropicale pianul (yaws, framboesia);
- *Treponema carateum,* care determină pinta, treponematoză nevenerianã întâlnită în America Centrală şi de Sud, caracterizată prin leziuni cutanate neulcerative, depigmentate.

Diferențierea subspeciilor se face prin tehnici PCR (polymerase chain reaction).

Treponema pallidum subspecia palidum are 6-14 spirale, 6-15 μm lungime şi 0,2 μm lățime. Are o membrană citoplasmatică trilaminară înconjurată de un strat cu structură de peptidoglican. La exterior există o membrană bogată în lipide.

Treponema pallidum pătrunde rapid prin mucoasele intacte sau prin abraziuni tegumentare microscopice şi ajunge în circulația limfatică şi sanguină în câteva ore.

Leziunea primară apare la locul de inoculare, persistă 4-6 săptămâni şi se vindecă spontan. Examenul histopatologic evidențiază infiltrat perivascular cu limfocite T CD4+ şi CD8+, plasmocite, macrofage, proliferare a endoteliului capilar şi obstrucție a vaselor mici. Infiltratul CD4+ are profil citokinic Thelper-1, determinând activarea macrofagelor.Treponema pallidum se poate evidenția în şancru, în spațiile dintre celulele epiteliale, în fagozomii celulelor epiteliale, fibroblaşti, plasmocite, celule endoteliale ale capilarelor, canalele limfatice, şi în ganglionii regionali. Macrofagele activate fagocitează agentul infecțios şi îl distrug, determinând rezoluția spontană a şancrului.

La 6-8 săptămâni de la vindecarea şancrului apar manifestările sifilisului secundar (parenchimatose, constituționale, mucoase şi tegumentare). La 15% dintre pacienți încă se evidențiază şancrul. La alți pacienți leziunile secundare apar mai târziu (după câteva luni de la vindecarea şancrului), în timp ce unii pacienți pot ajunge în stadiul latent fără evidențierea unor leziuni secundare. Leziunile cutanate sunt maculopapule hiperkeratozice, proliferare capilară cu tumefacție endotelială în corionul superficial, papile dermice cu transmigrarea

Scanned with OKEN Scanner

polimorfonuclearelor neutrofile şi infiltrat perivascular cu monocite, plasmocite şi limfocite în corionul profund. Pot apărea afectări ale sistemului nevos central, oculare, hepatice, renale, ganglionare. Leziunile secundare persistă 2-6 săptămâni, după care începe stadiul latent, care se detectează doar serologic.

Sifilisul tardiv poate fi asimptomatic sau poate determina afectare meningiană, meningovasculară sau parenchimatoasă. Sifilisul tardiv benign are drept leziune caracteristică goma. Acestea sunt de obicei leziuni solitare cu dimensiuni variabile (microscopice sau cu diametrul de câțiva centimetri). Goma este o inflamație granulomatoasă cu o zonă centrală de necroză înconjurată de celule mononucleare, epitelioide şi fibroblaşti, uneori celule gigante şi cu leziuni de perivasculită. S-a raportat izolarea treponemei pallidum din leziune. Gomele se pot localiza la nivel tegumentar, scheletic, în cavitatea bucală şi în tractul respirator superior, laringe, ficat, stomac. Gomele sunt de obicei nedureroase şi se pot vindeca spontan lăsând cicatrici, dar pot determina şi distrucții asemănătoare altor boli granulomatoase (sarcoidoză, lepră, tuberculoză, infecții fungice). Simptomatologia este dominată de durere şi sensibilitate locală. Modificările radiologice pot evidenția periostită şi leziuni de osteită sclerozantă.

Gomele tractului respirator pot determina perforarea septului nazal sau a palatului.

Necroza extensivă asociată cu gomele sugerează o hipersensibilitate întârziată la germene. Leziunile histologice sunt sugestive, dar nespecifice, astfel încât pentru diagnosticarea sifilisului tardiv benign este necesară testarea serologică şi proba terapeutică. Tratamentul cu penicilină este eficient, determinând vindecare rapidă.

- ***Sifilisul congenital***

Transmiterea transplacentară a Treponemei pallidum de la mama infectată la făt poate surveni în orice perioadă a sarcinii. Leziunile de sifilis congenital se dezvoltă după a patra lună de sarcină. Aceasta sugerează că în patogenie este implicat mai mult răspunsul imun al fătului decât un efect direct al treponemei. Riscul de infecție este de 75-95% pentru sifilisul matern precoce netratat, şi de 35% pentru sifilisul matern cu o durată de peste 2 ani. Tratamentul corect al mamei înainte de săptămâna a 16-a previne afectarea fătului. Sifilisul matern netratat determină naşterea de feți morți, avorturi, prematuritate, mortalitate postnatală sau sifilis congenital nefatal.

Manifestările sifilisului congenital pot fi stadializate în:

- manifestări precoce, apărute în primii 2 ani de viață, care sunt asemănătoare sifilisului secundar sever al adultului
- manifestări tardive, care apar după 2 ani
- manifestări reziduale.

Cel mai precoce semn al sifilisului congenital este rinita (23%), urmată de alte leziuni mucoase şi cutanate (bule - pemfigus sifilitic, vezicule, descuamare superficială, peteşii, ulterior leziuni papuloscuamoase). Coriza sifilitică bilaterală

Scanned with OKEN Scanner

apare la aproximativ 2 săptămâni după naştere. Mucoasa nazală este erodată şi acoperită de o secreţie groasă, purulentă şi hemoragică, extrem de infecţioasă, care poate genera cruste care să obstrueze orificiul nazal. Poate fi afectată şi mucoasa laringiană, uneori şi cea faringiană. Coriza sifilitică se deosebeşte de o coriză banală prin faptul că cea din urmă este mai fluidă şi apare mai târziu. Manifestările precoce cele mai frecvente sunt cele osoase (osteocondrită, osteită, periostită).

Sifilisul congenital tardiv poate avea drept manifestare clinică leziunile distructive ale palatului şi septului nazal. Dacă goma afectează oasele proprii de la baza nasului se produce o prăbuşire a rădăcinii nasului dedesubtul spinei frontalului, iar lobulul nasului împreună cu narinele se ridică, dând aspectul de "nas în şa". Dacă sunt atinse în întregime oasele proprii ale nasului se realizează forma de "nas în picior de ceaun". Distrugerea septului cartilaginos la nivelul inserţiei pe osul nazal, cu formare unei cicatrice scleroase şi retracţia lobului produce deformarea "nas în lornietă", "în binoclu". Afectarea cartilajului şi a oaselor nasului determină nasul "în cioc de papagal" sau aspectul de nas turtit. Modificările faciale includ boselarea frontală, maxilare slab dezvoltate, modificări distrofice dentare.

Diagnostic de laborator

Există două tipuri de teste serologice pentru sifilis: treponemice şi netreponemice.

1. Reacţii care utilizează antigene lipoidice netreponemice ("serologia cardiolipinică") determină anticorpi tip IgG şi IgM îndreptaţi împotriva unui complex antigenic cardiolipină-lecitină-colesterol.

- *Reacţii de floculare:* reacţia VDRL (Veneral Disease Research Laboratory) se pozitivează în sifilisul primar la 10-20 zile de la apariţia şancrului. Titrurile sunt crescute în boala evolutivă, dar scad progresiv în urma unui tratament eficient. Reacţia se negativează după 6 luni – 2 ani de la începerea tratamentului. Reacţia poate să se negativeze spontan şi la o parte dintre bolnavii netrataţi, în timpul perioadei de latenţă sau în fazele tardive ale bolii. În sifilisul tardiv reacţia poate rămâne pozitivă mai mulţi ani. Alte reacţii de floculare: RPR (rapid plasma reagin), ART (testul reaginic automat) ş.a.
- *Reacţii de fixare* a complementului (RFC):
- *RFC la cald* (37°) - reacţia Bodet-Wassermann (RBW), este mai specifică, dar cu sensibilitate mai mică decât VDRL. Antigenul utilizat iniţial de Wassermann era un extract din ficat de lues congenital
- *RFC la rece* (4°) – Kolmer are mare sensibilitate, dar specificitate mai redusă.

2. Reacţii care utilizează antigene treponemice

- RFC cu antigen total ultrasonat sau cu extract purificat de *Treponema Reiter*

Scanned with OKEN Scanner

- Reacţii care utilizează ca antigen *Treponema pallidum*

a. Teste care folosesc ca antigen Treponema pallidum vie - testul de *imobilizare a treponemelor (TIT)* Nelson - are cea mai mare specificitate, fiind test de referinţă, dar cu inconvenientul de a fi laborios şi tardiv pozitiv la începutul perioadei secundare.

b. Teste care folosesc ca antigen treponema pallidum inactivată

- Testul de imunoflorescenţă – FTA-Abs (Fluorescent Treponemal Antibody Absorbtion Test) se pozitivează precoce, este sensibil şi specific şi este indicat ca test de confirmare a diagnosticului pentru cazurile problemă.
- Testul de hemaglutinare pasivă cu Treponema pallidum (TPHA) foloseşte un antigen constituit din hematii de berbec sau curcan sensibilizate cu Treponema pallidum. Imunoglobulinele specifice produc aglutinare hematiilor sensibilizate. Sensibilitatea şi specificitatea testului sunt superioare celorlalte metode. Rezultatul pozitiv nu este influenţat de tratament, deci nu poate fi folosit pentru urmărirea eficienţei terapiei.

c. Teste treponemice enzimatice (ELISA, PTA), foarte sensibile şi specifice, nu sunt încă folosite de rutină.

Tratament

Penicilina G este medicamentul de elecţie pentru toate stadiile bolii. Concentraţii mici de penicilină reuşesc să omoare Treponema pallidum, dar un tratament îndelungat este necesar datorită ratei extrem de lente de multiplicare a germenului. Alte antibiotice eficiente sunt: tetraciclinele, eritromicina, cefalosporinele. Aminoglicozidele şi spectinomicina sunt utile doar în doze foarte mari, iar sulfamidele şi chinolonele sunt inactive.

Terapia cu benzatin-benzil-penicilină (Moldamin) este indicată în toate formele de sifilis cu excepţia sifilisului congenital precoce şi a unor forme de sifilis visceral. O concentraţie de siguranţă se obţine la doze de 1,2 milioane U.I. la 3 zile. Pentru sifilisul congenital precoce se foloseşte penicilina G cristalină, începută în doze foarte mici, cu creştere progresivă, pentru a preveni reacţia Herxheimer.

Afectarea nazală beneficiază de intervenţii reconstructive.

• ***Treponematozele endemice***

Sunt boli cronice dobândite în copilărie şi care pot determina leziuni severe tardive. Ariile de răspândire sunt localizate în Africa, Asia şi America de Sud. Leziuni nazale pot determina Treponema pallidum subspecia *pertenue* (determină pian, yaws, framboesia) şi subspecia *endemicum* (determină bejelul). Leziunile tardive se manifestă prin gome foarte distructive şi extensive. Distrugerea nasului, maxilarului, palatului şi faringelui este numită *gangosa*.

Scanned with OKEN Scanner

Diagnosticul este susţinut pe baza manifestărilor clinice şi testelor serologice.

Tratamentul bolnavilor şi contacţilor se face cu benzatin-penicilină.

10.7.7. Mucormicoza

Este o boală rară, întâlnită la cei cu boli severe preexixtente.

Cauzele comune ale mucormicozei sunt fungii din familia *Mucoraceae,* specii de Rhizopus, Rhizomucor, Cunninghamella, dar şi specii de Apophysomyces, Saksenaea, Mucor, Absidia. Au structura formată din hife neseptate (siphonoplast), groase, de diametre variate, cuprinse între 6 şi 50 μm. Izolarea din ţesuturile infectate este foarte dificilă. Dacă se reuşeşte cultivarea, creşterea este rapidă pe majoritatea mediilor la temperatura camerei (Sabouraud, Czapek).

Zygomicoza include mucormicoza şi entomophtoramicoza (infecţie tropicală a ţesutului subcutanat sau a sinusurilor paranazale cauzată de specii de Basidiobolus şi respectiv Conidiobolus).

Speciile de Rhizopus şi Rhizomucor sunt ubicuitare. Apar pe resturi vegetale, bălegar şi mâncăruri cu conţinut crescut de zahăr.

Mucormicoza cu debut în nas şi sinusurile paranazale este determinată de Rhizopus oryzae şi Rhizopus arrizus se întâlneşte mai ales la pacienţi cu diabet zaharat dezechilibrat.

Infecţia este dobândită din natură şi nu are transmitere de la om la om. În toate formele de mucormicoză există invazie vasculară prin hife, iar histologic se descrie necroză ischemică sau hemoragică.

Mucormicoza nasului şi a sinusurilor paranazale determină subfebrilitate, durere sinusală, congestie nazală, epistaxis, iar ulterior ascensiune termică, diplopie. Examenul clinic evidenţiază reducerea globală, unilaterală, a mişcărilor oculare, chemosis, proptosis. Cornetele nazale pot fi de culoare roşu-deschis sau necrotice. O arie de necroză net delimitată, respectând strict linia mediană, poate apărea pe palatul dur. Tegumentul obrazului poate prezenta semne inflamatorii. Invazia fungică a globului ocular sau arterei oftalmice poate duce la orbire. Invazia lobului frontal determină comă. Invazia orbitei poate ridica suspiciunea de tromboză a sinusului cavernos.

Examinarea prim tomografie computerizată sau rezonanţă magnetică nucleară poate evidenţia opacifierea sinusurilor paranazale. Arteriografia carotidiană poate decela invazia sau obstrucţia sifonului carotidian. Extensia infecţiei la structurile cranio-aciale sau la plămân se diagnostichează prin biopsie şi culturi. Frotiul umed din ţesutul afectat poate pune un diagnostic rapid. Hemoculturile şi culturile din lichidul cefalorahidian sunt negative.

În lipsa tratamentului adecvat boala poate produce deces în câteva zile sau luni. Este necesară compensarea diabetului zaharat sau, eventual, scăderea dozelor de imunosupresoare. Debridarea extensivă a leziunilor craniofaciale este foarte importantă. Administrarea intravenoasă de Amfotericină B este utilă în mucormicoza cranio-facială. Dozele maxime tolerate, de obicei 1 - 1,5 mg/zi se

Scanned with OKEN Scanner

administrează până la oprirea progresiei bolii. Durata tratamentului este de 10 –12 săptămâni. Tratamentul adecvat rezolvă aproximativ jumătate dintre cazurile de mucormicoză cu determinare cranio-facială.

10.7.8. Aspergiloza

Poate fi determinată de mai multe specii de *Aspergillus,* mai ales A. fumigatus, A. flavus, A. niger. Structura agentului etiologic este caracteristică – hife septate de 2 - 4 μm. Aspergillus creşte uşor în medii uzuale (Sabouraud sau Czapek), putând fi identificat la 48-72 h. Patogenicitatea este slabă, fiind susceptibile mai ales persoanele cu imunodeficienţe, mai ales iatrogene (tratament cu citostatice, doze mari de glucocorticoizi, neutropenie - sub 500/ μL, transplant). Aspergiloza invazivă poate fi o complicaţie a SIDA. Boala este rară la persoanele fără deficite imune.

Rezervorul de fungi este reprezentat de vegetaţii putrezite, gunoi, cereale, furaje ţinute în mediu cald, în descompunere. Alte surse sunt reprezentate de instrumentarul medical sau bolnavii infectaţi. Transmiterea este aerogenă, prin spori.

Pacienţii imunocompetenţi cu sinuzită aspergilară pot prezenta rinită cronică alergică, uneori polipoză nazală, proptozis indolor, obstrucţie nazală. Culturile repetat pozitive pledează pentru diagnosticul de aspergiloză.

Tratamentul antifungic nu este necesar în simpla colonizare bronşică, în lipsa fenomenelor clinice. În toate celelalte forme se administrează amfotericină B intravenos, asociată cu 5-fluorocitozină.

10.7.9. Leishmanioza

Termenul se referă la o varietate de sindroame determinate de protozoare flagelate din genul *Leishmania,* ordinul *Kinetoplastida.*

Este o boală endemică la tropice, în regiunile subtropicale şi sudul Europei. Este o zoonoză transmisă prin vectori *(Phlebotomus),* omul fiind o gazdă accidentală. Leishmanioza umană viscerală, cutanată sau mucoasă se produce prin infectarea macrofagelor.

Leishmanioza mucoasei nasofaringiene este rară, dar poate produce distrugeri cu punct iniţial afectarea cutanată. Este produsă de subgenul Viannia, mai ales Leishmania braziliensis, panamensis, guyanesis. Leziunile mucoase apar de obicei la câţiva ani de la vindecrea leziunilor cutanate, dar este posibilă şi coexistenţa celor două localizări. De obicei, leziunile mucoase apar după leziuni cutanate tratate incomplet. Afectarea mucoasă se manifestă prin simptome nasale persistente (epistaxis), cu eritem şi edem al mucoasei nazale şi ulterior distrucţie nazofaringiană progresivă, ulcerativă.

Diagnosticul pozitiv se pune pe criterii clinice, epidemiologice şi se confirmă prin examene de laborator efectuate din ulceraţia cutanată. Se pun în evidenţă în mononucleare corpusculii de Leishmania. Se pot face şi culturi pe

Scanned with OKEN Scanner

medii preferențiale cu material aspirat din leziuni. Diagnosticul serologic se face prin reacția de fixare a complementului sau prin testul indirect de imunofluorescență.

Tratamentul cu compuși de antimoniu pentavalenți este parțial eficient pentru formele ușoare de boală, în timp ce formele avansate pot să nu răspundă sau pot recidiva. Amfotericina B sau ketoconazolul sunt utile în cazurile rezistente. S-a mai încercat stibogluconatul de sodiu, stilbosamina, metronidazolul, mepacrina.

10.7.10. Histoplasmoza

Histoplasma capsulatum este un fung dimorf care creşte în natură sau pe mediul agar Sabouraud. Infecția este mai frcventă în anumite zone (America de Nord). *Histoplasma duboisii* este mai frecventă în Africa. Boala este rară şi are tendința la diseminare în organismele cu imunodeficiențe (infecție HIV). Afectarea pulmonară se produce prin inhalarea sporilor, care ajung în alveole şi ulterior în ganglionii limfatici. La persoanele cu răspuns imun normal se formează granuloame cu sau fără cazeificare.

Histoplasmoza acută diseminată determină febră, hepatosplenomegalie, limfadenopatie, icter, pancitopenie. S-au raportat ulcerații indurate ale nasului, cavității bucale, limbii, laringelui.

Diagnosticul se pune pe date epidemiologice, aspect radiologic pulmonar şi testele de laborator (reacția de fixare a complementului cu antigen levuric şi micelian, evidențierea fungului pe frotiuri din exsudate, spută, măduvă osoasă, secțiuni histologice, culturi)

Tratamentul se face cu Amfotericină B, itraconazol, ketoconazol.

10.7.11. Paracoccidioidomicoza

Este determinată de un fung dimorf, *Paracoccidioides brasiliensis*. Infecția se produce prin inhalarea sporilor. Diseminarea hematogenă către mucoasa nazală şi bucală determină ulcerații indurate în nas, laringe, orofaringe,cavitatea bucală. Este întâlnită în America de Sud şi Centrală şi în Mexic.

Diagnosticul se pune prin culturi din spută, puroi leziuni mucoase. Testele serologice sunt utile.

Tratamentul se face timp îndelungat cu itraconazol, ketoconazol, iar pentru cazurile severe amfotericină B.

10.7.12. Rinosporidioza

Este determinată de *Rhinosporidium seeberi,* un organism fungus-like. Apar mase nazale pedunculate care cresc luni sau ani şi determină obstrucție şi un miros neplăcut. Este necesară excizia lor chirurgicală.

Scanned with OKEN Scanner

10.7.13. Infecția cu Blastomyces dermatidis

Este determinată de un fung dimorf care se găsește mai ales în valea râurilor Mississippi și Ohio. De obicei acesta determină afectare pulmonară, dar poate determina și leziuni cronice ulcerative ale tegumentului și mucoasei nazale. Tratamentul se face cu Amfotericină B sau Itraconazol.

10.8. Alte boli sistemice cu manifestări nazale

*10.8.1. Fibroza chistică**

Este o boală monogenetică cu debut în copilărie, caracterizată prin infecție cronică a căilor aeriene, care determină bronșite, bronișectazii, ateleclazii și fibroză, insuficiență pancreatică exocrină, afectare intestinală, anomalii de funcționare a glandelor sudoripare, afectare urogenitală.

Este transmisă autozomal recesiv, determinată de o mutație pe o genă localizată pe cromozomul 7**. Prevalența variază rasial (1:3000 la populația caucaziană din America de Nord și nordul Europei, 1:90.000 la populația asiatică din Hawai.

Cea mai comună mutație este o deleție 3-bp, care care determină absența fenilalaninei în poziția 508 (ΔF508) a produsului genei CF, cunoscut sub numele de CFTR (cystic fibrosis transmembrane regulator). CFTR are un lanț format din 1480 minoacizi, cu funcție de canal de clor reglat prin ciclic AMP. Forma deplin procesată a CFTR se găsește în epiteliul normal. Mutațiile genetice determină o procesare și o degradare intracelulară anormală a CFTR. Epiteliile afectate de fibroză chistică își modifică funcția. Unele fac rezorbție de lichide, (epiteliul căilor aeriene și epiteliul intestinal distal), altele resorbție de clorură de sodiu (glandele sudoripare), altele secretă în exces (intestinul proximal și pancreasul). Astfel, se constată efecte foarte diferite asupra transportului electroliților și apei.

În epiteliul căilor aeriene se constată creșterea diferenței de potențial electric. Diferența de potențial electric transmembranar reflectă rata de transport ionic activ și rezistența la fluxul ionic a epiteliului superficial. Se evidențiază rate crescute de transport pentru sodiu și scăderea permeabilității pentru clor. S-a constatat că există un canal alternativ de clor în epiteliul aerian. Acest canal este diferit de CFTR. El este reglat de nivelul calciului intracelular, poate înlocui CFTR în transportul ionilor de clor și ar putea constitui o țintă terapeutică. Epiteliul căilor aeriene are o creștere a absorbției de sodiu, probabil prin absența funcției de reglare a inhibiției tonice asupra canalelor de sodiu. Se pare că CFTR inhibă activitatea canalelor de sodiu ca o parte a rolului său general de balanță între absorbția sodiului și secreția clorului. S-a constatat că în fibroza

* sin. mucoviscidoza

** banda q 31

Scanned with OKEN Scanner

chistică există o reducere a nivelului proteinei Smad3, care modifică selectiv semnalizarea mediată TGF – β1 în epiteliu, contribuind potențial la răspunsul inflamator agresiv. S-a mai constatat că, la pacienții cu fibroză chistică, expresia defensinelor β (HBD-1 și HBD-2 – human beta defensin-1, 2) în epiteliul nazal nu crește, așa cum se întâmplă la persoanele sănătoase ca răspuns la stimulii inflamatori.

Consecința creșterii absorbției sodiului și a scăderii secreției clorului este reducerea conținutului de sare și apă al mucusului și scăderea volumului de lichid perciliar. Îngroșarea mucinei și depleția lichidului perciliar duc la imposibilitatea unui clearance mucociliar normal. Altă ipoteză sugerează că defectul central în căile respiratorii ale bolnavilor cu fibroză chistică este creșterea concentrației de sare, care inhibă funcția substanțelor antimicrobiene. Totuși, măsurători directe ale concentrației saline nu au arătat diferențe semnificative față de persoanele sănătoase. Apare o predispoziție la infecții cu Stafilococ auriu și *Pseudomonas Aeruginosa.*

Clinic, pacienții încep să prezinte acuze din copilărie (în primii 1-2 ani de viață), acuzând simptomatologie de tract respirator superior, mai ales tuse și infiltrate pulmonare recurente. Un număr mare de pacienți sunt însă diagnosticați după 18 ani.

Afectarea căilor aeriene superioare este comună la pacienții cu fibroză chistică. Sinuzita cronică apare din copilărie și duce la obstrucție nazală și rinoree. Polipoza nazală apare la aproape 25% dintre bolnavi.

Diagnosticul se pune pe criterii clinice și pe analiza valorilor clorului în secreția sudorală (la adult peste 70mEq/l). 1-2% dintre pacienți au valori normale ale clorului în secreția sudorală. La acești pacienți potențialul electric transmembranar în epiteliul nazal este crescut la valori caracteristice pentru fibroza chistică, iar acinii gladulari sudoripari nu secretă ca răspuns al stimularea agoniștilor β-adrenergici. Valorile normale ale secreției sudorale de clor se asociază cu o singură mutație a genei CFTR, 3849+10kb C→T.

Tratamentul urmărește creșterea clearancelui mucociliar (exerciții de respirație, tapotaj toracic, aerosoli cu soluție salină hipertonă 3-7%, N-acetil-cisteină, DNAză umană recombinantă,compuși bazați pe nucleotide cu timp lung de acțiune – UTP, agoniști β-adrenergici, antiinflamatoare steroidiene sau nesteroidiene), controlul infecțiilor (peniciline semisintetice, cefalosporine, chinolone, aminoglicozide), nutriție adecvată, prevenția obstrucției intestinale.

Terapia genică ar putea deveni tratamentul de elecție.

10.8.2. Reticulohistiocitoza multicentrică

Este o histiocitoză rară, cu celule non-Langerhans. Pacienții au papule roz și noduli gălbui pe față, de-a lungul marginilor nasului și pleoapelor, pe mucoase și pe suprafețele extensoare ale extemităților. Poate coexista o poliartrită severă, deformantă, asemănătoare poliartritei reumatoide. Histologic se evidențiază celule gigante multinucleate și histiocite spumoase PAS-pozitive, încărcate cu

Scanned with OKEN Scanner

glicolipide. S-a sugerat originea acestor celule în sistemul monocit/macrofag, datorită prezenței citokineleor de origine macrofagică (IL-1β, IL-12, TNF-α). S-a descris asocierea cu gamopatii monoclonale.

Nu există tratament eficient. Uneori s-au observat remisiuni spontane, mai ales în copilărie. Leziunile cutanate pot fi influențate de corticoizi sau nitrogen muștar topic. Pentru cazurile severe cu deformări articulare se folosesc combinații de glucocorticoizi, metotrexat, ciclofosfamidă sau ciclosporină. Au mai fost utile administrările de metotrexat doză scăzută sau asocierea metotrexat și hidroxiclorochină. S-a sugerat și potențialul rol benefic al inhibitorilor TNF-α.

10.8.3. Ocronoza

Este o boală rară, transmisă autozomal recesiv (gena afectată fiind localizată probabil pe cromozomul 3q2), care se datorează lipsei oxidazei acidului homogentizic*. Se acumulează acid homogentizic (AHG), un intermediar în metabolismul fenilalaninei și tirozinei.

AHG se elimină urinar, polimerizarea în mediu alcalin determinând culoarea neagră a urinei (alkaptonuria). AHG polimerizat se depune ca pigment brun în cartilaj și tegument (nas, ureche, axilă, regiunea inghinală).

Nu există tratament eficient. Cantități mari de acid ascorbic ar putea preveni depunerea de pigment ocronotic

10.8.4. Afectarea nazală în bolile digestive

Manifestările nazale în boala Crohn sunt rare. Ele sunt reprezentate de inflamație nazală cronică, obstrucție, sângerări, uneori perforație septală. Afectarea nazală poate precede manifestările tipice ale bolii Crohn

10.8.5. Afectarea nazală postmedicamentoasă

Pot determina congestie nazală: rezerpina, guanetidina, izoproterenolul, contraceptivele orale, abuzul de decongestive nazale.

Scanned with OKEN Scanner

Bibliografie selectivă

1. Armitage JO, Longo DL: Malignancies of lymphoid cells in Braunwald E. et al. (eds) Harrisons Principles of Internal Medicine vol.2, 5th ed, McGraw-Hill Companies, Inc., 725.
2. Barnard J, Newmann LS: Sarcoidosis: immunology, rheumatic involvenent and therapeutics – Curr Opin Rheumatol 2001 Jan;13(1): 84-91
3. Barry B: Rhino-sinus manifestations of systemic diseases – Rev Prat 2000 Sep 15;50(14): 1548-50
4. Bennet JE: Mucormycosis in Braunwald E. et al. (eds) Harrisons Principles of Internal Medicine vol.2, 5th ed, McGraw-Hill Companies, Inc., 2001, 1179-1180
5. Bennet JE: Aspergillosis in Braunwald E. et al. (eds) Harrisons Principles of Internal Medicine vol.2, 5th ed, McGraw-Hill Companies, Inc., 2001, 1178-1179
6. Bennet JE: Miscellaneous mycoses and algal infections in Braunwald E. et al. (eds) Harrisons Principles of Internal Medicine vol.2, 5th ed, McGraw-Hill Companies, Inc., 2001, 1181
7. Bennet JE: Histoplasmosis in Braunwald E. et al. (eds) Harrisons Principles of Internal Medicine vol.2, 5th ed, McGraw-Hill Companies, Inc., 2001, 1171-1172
8. Boucher RC: Cystic Fibrosis in Braunwald E. et al. (eds) Harrisons Principles of Internal Medicine vol.2, 5th ed, McGraw-Hill Companies, Inc., 2001, 1487-1490.
9. Calabrese LH, Duna G: Vasculitis Associated with Antineutrophyl Cytoplasmatic Antibody in Kelley MD, Ruddy S, Harris ED, Sledge CB, Textbook of Rheumatology, 6th ed., W.B. Saunders Company, 2001, 1168-1181.
10. Colțoiu A: Lepra în Dermatovenerologie, Ed. Didactică şi Pedagoică, Bucureşti, 1993, 152-166
11. Colțoiu A: Tuberculoze cutanate în Dermatovenerologie, Ed. Didactică şi Pedagoică, Bucureşti, 1993, 126-148.
12. Crystal R G: Sarcoidosis in Braunwald E. et al. (eds) Harrisons Principles of Internal Medicine vol.2, 5th ed, McGraw-Hill Companies, Inc., 2001, 1969-1974.
13. Cuadra-Garcia I et al: Sinonasal lymphoma: a clinicopathologic analysis of 58 cases from the Massachusetts General Hospital – Am J Surg Pathol 1999 Nov; 23(11): 1356-69

Scanned with OKEN Scanner

26. Kriskovich MD, Kelly SM, Jckson WD: Nasal septal perforation: a rare extraintestinal manifestation of Crohn'S disease Ear Nose Throat J 2000 Jul; 79(7): 520-3

27. Lien HC et al: Expression of cyclin-dependent kinase 6 (cdk6) and frequent loss of CD44 in nasal-nasopharingeal NK/T-cell lymphomas: comparison with CD56-negative peripheral T-cell lymphomas - Lab Invest 2000 Jun;80(6):893-900

28. Lukehart SA: Syphilis in Braunwald E. et al. (eds) Harrisons Principles of Internal Medicine vol.2, 5th ed, McGraw-Hill Companies, Inc., 2001, 1044-1052.

29. Park YB et al Clinicopathologic study of Wegener's granulomatosis with special emphasis on early lesion in 10 Korean patients - Yonsei Med J 2001 Feb;42(1): 46-54

30. Rasmussen N: Management of the ear, nose and throat manifestations of Wegener granulomsatosis: an otorhinolaryngologist's perspective – Curr Opin Rheumatol 2001 Jan;13(1): 3-11

31. Raviglione MC, O'Brien RJ: Tuberculosis in Braunwald E. et al. (eds) Harrisons Principles of Internal Medicine vol.2, 5th ed, McGraw-Hill Companies, Inc., 2001, 1024-1034.

32. Takahashi N et al: A clinicopathological study of 20 patients with T/ natural killer (NK)-cell lymphoma-associate hemophagocytic syndrome with special reference to nasal and nasal-type NK/T-cell lymphoma – Int J Hematol 2001 Oct;74(3): 303-8.

33. Voiculescu MG: Micoze sistemice în Boli infețioase vol II, Ed Medicală, Bucureşti, 1990, 840-848

34. Voiculescu MG: Morva şi melioidoza în Boli infețioase vol II, Ed Medicală, Bucureşti, 1990, 791-795

35. Zeitlin JF et al.: Nasal and sinus manifestation of sarcoidosis - Am J Rhinol 2000 May-Jun;14(3): 157-61

Scanned with OKEN Scanner

Scanned with OKEN Scanner

CAPITOLUL 11

Actualităţi in oncologia rinosinusală

Dr. Florin BĂCANU

11.1. Introducere

Cancerul sferei ORL este relativ frecvent (~ 9% din ansamblul neoplaziilor) cu o incidenţa crescută la populaţiile cu nivel socio-economic scăzut (~1/100 000 in Europa,dar 25/100 000 locuitori in Asia-Hong Kong,China) cu ~500 000 cazuri noi/an pe tot globul.

Evoluţia naturală este heterogenă, având particularităţi legate de localizare, etiologie, forma anatomopatologică, stadiul TNM.

Factorii de risc major sunt fumatul şi alcoolul, ceea ce explică bolile asociate cancerului: ateroscleroza, insuficienţa hepatică şi pulmonară, precum şi creşterea riscului de a avea efecte secundare chimioterapiei.

Pentru carcinoamele rinofaringiene, este demonstrată relaţia de cauzalitate între virusul Ebstein-Barr şi carcinogeneză (prezenţa anticorpilor antiEBV în ser).

Peste 70% din pacienţi se prezintă în stadiile III şi IV la data primei consultaţii. In ciuda tratamentelor locale (chimioterapie şi radioterapie), 60% din pacienţi dezvoltă recidive locale şi peste 30% dezvoltă metastaze.

Supravieţuirea globală este de 40% la cei cărora li s-a efectuat chirurgia radicală şi 20% la cei cu radioterapie (fară tratament chirurgical).

Tratamentul recidivelor este paleativ-radiochimioterapie-fară un beneficiu net în privinţa creşterii supravieţuirii. Evoluţia mult timp loco-regională este agravată de apariţia second primaries, o a doua localizare a unei tumori primitive care poate apare în sfera ORL sau la nivel pulmonar, vezică urinară, esofag.

Progresele realizate în ultimii ani în domeniul biologiei moleculare a cancerelor ORL, după cartografierea genomului în cadrul Human Anatomy Genome Project (2000) explică comportamentul particular al acestui cancer;

Procesul malignizării este gradat şi progresiv.

Au fost elaborate modele de progresie a neoplasmelor pentru diferite localizări,fiind precizată fiecare etapă a transformărilor ce duce de la celula

normală la celula malignă şi apoi la neoplasmul metastazat, implicând intervenţia unor gene oncogene (protooncogene) sau intervenţia unor gene supresoare (deletate, translocate sau cu mutaţii).

Pentru cancerul sferei ORL, modelul progresiei genetice (publicat in 1997,completat in 1999) descrie acumularea "în cascadă" a 5-11 evenimente mutaţionale ca urmare a integrării unei multitudini de semnale genotoxice intra şi extracelulare.

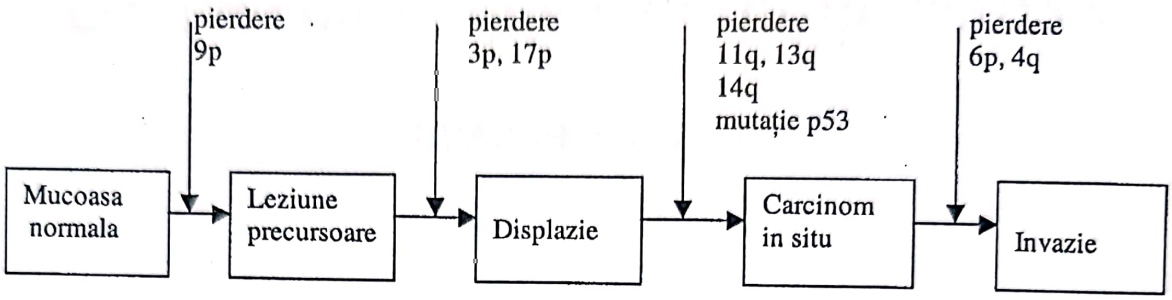

Maşinăria moleculară a controlului ciclului celular, bine conservată de-a lungul evoluţiei, suferă dereglări care permit transmiterea unor copii ADN cu defecte, rezultând proliferări maligne. Celula malignă evita "punctele de control" (checkpoints) existente de-a lungul ciclului celular, în număr de şase, care nu ar permite multiplicarea unor celule cu defecte. Aceste "defecte" permit imortalizarea celulară prin ocolirea mecanismului apoptozei (moarte celulară programată).

Acumularea în timp a unor mutaţii suplimentare, în anumite situsuri fragile ale genelor, conferă acestor celule capacităţi invazive şi de metastazare care în final sfârşesc prin moartea organismului gazdă.

Mecanismele de control ale homeostaziei genetice sunt riguroase, presupunând factori activatori şi inhibitori pentru fiecare proces. Efectorii sunt enzime intracelulare-cyclin dependent kinasele(cdk)-care la rândul lor sunt activate sau frînate de kinasele cyclin dependent kinaselor(cdkk). La rândul lor, controlorii controlorilor sunt şi ei controlaţi de kinasele cdkk, în final rezultând un mecanism extrem de fin de reglare a întregii activităţi celulare: creştere controlată, dezvoltare, multiplicare controlată, senescenţă, moarte celulară controlată.

Proteinele efectoare ale tuturor acestor controale sunt sintetizate conform codului genetic înscris în anumite gene. Genomul uman este compus din ~ 35 000 de gene. Ţinând cont de faptul că o genă nu codifică producerea unei singure proteine, ci a mai multora (chiar de ordinul zecilor), că proteinele – cărăuşii şi executorii informaţiilor genetice – au un polimorfsm remarcabil, rezultă că totalitatea proteinelor existente la un moment dat într-o celulă (= proteom) este de ordinul sutelor de mii.

Dacă anul 2001 a fost declarat anul intrării în era postgenomică, acest fapt nu înseamnă încă cucerirea genomului. Secvenţierea şi descrierea tuturor genelor în cadrul Human Genome Anatomy Project, liberalizarea acestor informaţii prin

Scanned with OKEN Scanner

publicarea lor pe Internet nu înseamnă decât un început de drum. Rămân de descifrat funcțiile genelor, mecanismul exact de implicare a lor în cele ~ 6000 de boli genetice cunoscute, cunoașterea interdependenței lor funcționale. Acest salt de trecere de la Anatomia Descriptivă la Fiziologia Normală și Patologică a Genomului este în curs de desfășurare în zilele noastre. Tehnologiile moderne de cercetare includ microetalarea (microarray technology) pe cipuri a materialului genetic, ceea ce permite analizarea simultană, automatizată, a mii sau chiar zeci de mii de gene. În acest context se pot detecta anomalii genetice minime (mutații punctiforme) sau complexe, situate pe una sau mai multe gene, chiar dacă frecvența acestor mutații este foarte mică (de exemplu, o singură celulă cu mutații într-o mare de 1 000 000 celule normale)

În contextul acestor noi descoperiri este de așteptat un progres uriaș în diagnosticul într-adevar precoce, în stadiul bolii moleculare; tratamentele moderne au deja drept ținte moleculare enzime intracelulare care facilitează inițierea, promoția, sau receptori pentru factorii de creștere.

În cancerele ORL, în procesul malignizării are loc amplificarea anumitor oncogene (myc,ras) sau alterarea anumitor gene supresoare: p53,p21,p16,Rb (retinoblastom). Consecința acestor dezordini: supraexprimarea receptorilor pentru factorii de creștere epidermali (EGFR), creșterea indexului de proliferare.

În cancerele capului și gâtului, 50% din tumori au p53 alterat și 90% au EGFR supraexprimat.

Detectarea prin teste de imunohistochimie a acestor modificări în materialul bioptic sau de exereză chirurgicală permite un diagnostic mai nuanțat, o stadializare mai corectă, un prognostic mai exact și un tratament mai eficient.

În lumina acestor cunostințe putem întelege mai bine cauzele recidivelor, cauzele eșecurilor la tratamente radio-chimio-chirurgicale, necesitatea asocierii tratamentelor radiochirurgicale pre/postoperator cu tratamentele biologice noi (anticorpi monoclonali, vaccinuri antiEBV), nevoia prevenției primare și secundare, necesitatea îndepărtării factorilor de risc.

11.2. Particularități topografice

Studiile care evidențiază cel mai bine datele de oncologie în sfera ORL se referă la cancerul nazofaringian, o formă topografică de graniță între nas și faringe. Oncologia modernă propune următorul protocol de studiu al cancerelor de rinofaringe:

Anatomopatologie

- 85-95% sunt carcinoame epidermoide;
- restul sunt:
  - limfom malign,
  - adenocarcinom,
  - cilindrom,
  - melanom malign,
  - sarcom,
  - plasmocitom,
  - angiofibrom juvenil

Scanned with OKEN Scanner

Bilanț preterapeutic:

1. Examen clinic:
   - Anamneza:
     - hipoacuzie
     - acufene
     - otalgii
     - obstrucție nazală
     - epistaxis
   - Examen clinic ORL:
     - rinoscopie anterioară
     - rinoscopie posterioară
   - Examen clinic general:
     - adenopatii cervicale
     - examinarea plămânului, ficatului, sistemului osos și a sistemului nervos (invazia bazei craniului)
2. Examene paraclinice:
   - biopsia-din tumora primară
   - din adenopatii
   - examen histopatologic:clasificare OMS în funcție de gradingul histologic:
   - tip I: carcinom epidermoid cheratinizant (= carcinom spinocelular = squamous cell carcinoma)
   - tip II: carcinom epidermoid necheratinizant
   - tip III: carcinom nediferențiat

Tipul II și tipul III sunt reunite sub aceeași denumire de "undifferentiated carcinoma of nasopharyngeal type" = UCNT

- examene imagistice
- Rx grafie de maxilare
- Rx grafie pulmonară
- Tomografie computerizată a regiunii faciale (CT)
- Rezonanța magnetică nucleară (RMN)
- Positron emission tomography (PET)* pentru aprecierea extensiei reale a bolii precum și pentru aprecierea răspunsului la tratamentul radio și chimioterapic
  - examene de laborator:
  - Hemograma
  - Teste hepatice
  - Teste renale
  - Teste imunologice:anticorpi antiEA și anticorpi antiVCA

Evoluția naturală a cancerului rinofaringian

A. Extensie locoregională prin contiguitate

➢ Leziuni exofitice în rinofaringe, coane, fosele nasale, sinus piriform, sinusuri maxilare, peretele orofaringian, la care se adaugă sau nu suprainfecții.

* tomografie cu emisie de pozitroni.

Scanned with OKEN Scanner

- Leziuni infiltrative în corticala osoasă spre sinusul sfenoidal, baza craniului, cu interesarea nervilor cranieni, iar posterior şi lateral spre spaţiul retrofaringian.

Semne şi complicaţii ale diseminării locale:

- Sindromul de fisură sfenoidală:
  - diplopie (paralizia nervului abducens)
  - nevralgie prin invazia nervului trigemen
- Sindromul de apex orbital: amauroză prin invazia nervului oftalmic
- Sindromul de perete lateral al sinusului cavernos:exoftalmie, amauroza şi paralizie de nerv oculomotor comun.

B. Extensie pe cale limfatică

- Adenopatii cervicale prezente în 80% din cazuri (bilaterală în 50% din cazuri), de mari dimensiuni, care pot da complicaţii mai ales în cancerele nediferenţiate
- Sindromul Vernet: salivaţie, regurgităţii nazale, disfonie, paralizia muşchiului trapez (prin invazia n. IX,X,XI)
- Sindromul Collet-Sicard: reducerea mobilităţii limbii prin invazia simpaticului cervical, la care se adaugă regurgitaţii nazale, disfonie.
- Sindromul Villaret: mioză şi enoftalmie (invazia simpaticului cervical)

C.Extensie pe cale venoasa

- metastaze în plămân, schelet, ficat, creier.

Stadializarea cancerului rino-faringian:

Tumora primară

T1 tumoră la nivelul rinofaringelui

T2 tumoră extinsă la părţile moi ale ortofaringelui şi/sau la fosele nazale.

T2a fără extensie în spaţiul parafaringian

T2b cu extensie în spaţiul parafaringian

T3 tumora invadează structurile osoase şi/sau sinusurile paranazale

T4 tumoră cu extensie intracraniană şi/sau interesare de nervi cranieni, fosa infratemporală, hipofaringe, sau orbită.

Adenopatia regională

Nx adenopatia regională nu poate fi decelată.

No fără adenopatii regionale

N1 adenopatie unilaterală, mai mică sau egală cu 6 cm, deasupra fosei supraclaviculare

N2 adenopatie bilaterală, mai mică sau egală cu 6 cm, deasupra fosei supraclaviculare

N3 metastaza ganglionară după cum urmează:

N3a mai mare de 6 cm.

N3b extensie în fosa supraclaviculară.

Scanned with OKEN Scanner

Metastaze la distanță

Mx metastazele la distanță nu pot fi decelate
Mo fără metastaze la distanță
M1 cu metastaze la distanță

Grupare pe stadii

Stadiul 0	Tis	N0	M0
Stadiul I	T1	N0	M0
Stadiul II A	T2a	N0	M0
Stadiul II B	T1	N1	M0
	T2	N1	M0
	T2a	N1	M0
	T2b	N0	M0
	T2b	N1	M0
Stadiul III	T1	N2	M0
	T2a	N2	M0
	T2b	N2	M0
	T3	N0	M0
	T3	N1	M0
	T3	N2	M0
Stadiul IV A	T4	N0	M0
	T4	N1	M0
	T4	N2	M0
Stadiul IV B	Orice T	N3	M0
Stadiul IV C	Orice T	Orice N	M0

Principiile tratamentului cancerului nazo-faringian

Datorită inaccesibilității chirurgicale a nazofaringelui, datorită proximității tumorii de baza craniului şi de nervi cranieni, datorită diseminării metastazelor ganglionare, chirurgia joacă un rol mai putin important.

Principala indicație rămâne radioterapia (RT) efectuată în tehnici complexe, în centre de RT specializate.

Chimioterapia administrată concomitent cu radioterapia, creşte rezultatele în stadiile III şi IV. Efectele secundare ale asocierii radioterapiei şi chimioterapiei concomitente necesită terapii suportive nutriționale, antiemetice.

Chirurgia - are indicații în cazurile de boală reziduală sau recidivată care tehnic poate fi operată fază sacrificarea structurilor neurologice sau vasculare importante.

Problema invaziei sau neinvaziei marginilor de rezecție este fundamentală. În acest sens abordul anatomo-patologului este foarte important. Exciziile razante sunt proscrise recomandându-se excizii la distanță. Modificările preneoplazice de la nivelul marginilor piesei de rezecție au valoare predictivă. Marginile libere,

Scanned with OKEN Scanner

fără invazie, se obțin și datorită măiestriei chirurgului. În oncologia nazosinuzală este necesară o margine liberă de 1 cm. Este discutabilă chiar negativitatea marginilor de rezecție la examenul extemporaneu, deoarece s-a constatat că 20 până la 40% dintre acestea se dovedesc a fi invadate chiar și la intervenții radicale atunci când se efectuează examenul la parafină.

Radioterapia - reprezintă indicația exclusivă în stadiile incipiente I și II (T1,T2;N0,N1). Doza totală de 70 Gy este administrată în fracțiuni zilnice de 2 Gy timp de 7 săptămâni (5 zile pe săptămână). Câmpurile de iradiere trebuie să conțină atât structurile de la baza craniului cât și ggl. laterocervicali până la claviculă.

Pentru stadiile III și IV radioterapia se combină cu chimioterapia.

Recidivele locale se tratează prin reiradiere sau chirurgical.

Aspecte particulare ale radioterapiei în tratamentul cancerelor rino-sinuzale

Succesul acesteia depinde de :

- Definirea exactă a țintei
- Conturarea ei perfectă
- Aspectul structural (centru, periferie, zonă peritumorală, țesuturi învecinate)
- Balistica corectă a flash-ului de iradiere
- Utilizarea scanner-ului
- Reconstrucția tridimensională a imaginii
- Utilizarea PET
- Marcatori de tumoră (examen macroscopic, PET, indice histologic)

Există substanțe radiosensibilizante precum :

- 5 Fluorouracil
- Mytomicina
- Taxol
- Oxigenoterapia hiperbară
- Porfiromicina

Se estimează sporirea radiosensibilizării prin:

- reparatori genici de ADN
- blocarea angiogenezei
- inhibitori de transducție

Toxicitatea tratamentului iradiant este cu atât mai mare cu cât radioterapia este mai accelerată. Toxicitatea tardivă este o realitate și se încadrează în 4 stadii clinice. Se poate evita prin fracționarea iradierii, radioprotectori, potențarea prin chimioterapie neoadjuvantă.

Chimioterapia - valoarea chimioterapiei în cancerele sferei ORL, neoadjuvantă (preradioterapie) sau adjuvantă (postradioterapie), a fost dovedită prin metaanalize.

Scanned with OKEN Scanner

Trialul Intergroup 0099 a demonstrat un beneficiu în supraviețuire pentru pacienții în stadiile III şi IV.

Protocolul a constat în administrarea concomitentă a chimioterapiei cu radioterapia: Cisplatin 100mg/m² în zilele 1,22,43 reluată la sfârşitul radioterapiei pentru încă 3 cicluri consecutive conform schemei: Cisplatin 80mg/m² în ziua 1 şi 5-Fluorouracil 1g/m² în zilele 1-4, la intervale de 4 săptămâni.

Rezultate:

45% supraviețuire globală la 5 ani.

Prognosticul este variabil în funcție de forma histologică, stadiile T şi N: de la 50-60% pentru T1 la 10-20% pentru T4 (supraviețuire la 5 ani).

Limfoepitelioamele raspund mai bine(65%) decât carcinoamele spinocelulare (45%).

Femeile răspund mai bine cu 10-11% decât bărbații.

Cu iradiere exclusivă, recidivele apar la nivelul tumorilor primare în 40% din cazuri, restul de 60 % fiind reprezentat de reluări ale evoluției la distanță.

Dacă la radioterapie se asociază chimioterapie, conform studiului intergroup 0099 supraviețuirea la 3 ani pentru pacienții în stadiile III şi IV creşte de la 45% la 76%, iar incidența reluărilor de evoluție la distanță scade de la 35% la 13%.

Conform celui mai mare trial (peste 10 000 pacienți cu cancere ORL), prezentat de Bourhis la ASCO 1998, avantajele asocierii chimioterapiei la radioterapie în termeni de supraviețuire se prezintă astfel:

- pentru chimioterapia adjuvantă (postradioterapie): un plus de supraviețuire de 1% la 5 ani
- pentru chimioterapia neoadjuvantă (preradioterapie) supraviețuirea la 5 ani este cu 2% mai mare decât fără CT (numai cu RT)
- pentru chimioterapia concomitentă cu radioterapia, avantajul apare sub forma unei supraviețuiri la 5 ani crescută cu +8%

Rezultatele tratamentului:

Supraviețuire la 5 ani:

T1N0 = 60%
T2N1 = 45%
T3N2 = 30%
T4N3 = 25%

Supraviețuire la 5 ani, toate stadiile confruntate = 40-45%

Supraviețuirea la 5 ani este influențată mai mult de categoria N decât de categoria T.

Dacă luăm ca parametru prognostic numai categoria N, supraviețuirea la 5 ani arată astfel:

- pentru N1 69%
- pentru N2 58%
- pentru N3 30%

Recidive: 80% în primii 2 ani

Scanned with OKEN Scanner

Pentru carcinomul epidermoid bine diferențiat:

- supraviețuire la 5 ani de 45%
- recidive locale = 30%
- metastaze la distanță: frecvente

Cauzele recidivelor

- Factori prognostici ce țin de tumoră: p53, EGFR, TGF beta, p16
- Iradiere insuficientă: volum țintă, doza
- CT insuficientă
- Terenul tarat al pacienților (fumători, consumatori de alcool)
- Apariția de clone rezistente (acest fenomen nu apare la chimio-radioterapia concomitentă)
- Rezistența farmacologică

11.3. Factorii de prognostic ai cancerelor ORL

Sunt multipli, având o importanță diferită. Ei sunt legați de:

1. caracteristicile tumorii

- tipul histologic
- categoria T,N şi sediul metastazelor.

Stabilirea metastazelor ganglionare se bazează pe examenul histopatologic de rutina (HP). Folosirea imunohistochimiei, a secționărilor seriate şi a analizelor moleculare duce la creşterea detecției micrometastazelor la pacienții stadializați HP ca având N0 în cancere ale cavității bucale şi orofaringelui. Acest fapt explică de ce în practica curentă se întâlnesc cazuri de recidivă chiar la pacienții care au făcut disecția selectivă a gâtului şi radioterapie postoperatorie. Pacienții cu N0 HP, urmăriți îndeaproape clinic, revin direct cu N2 şi N3 după N0 (şi nu cu N1) cu prognostic foarte scăzut pentru controlul local. Dacă ar reveni cu N1 s-ar putea face "radical neck dissection". Trecerea în revistă a bolnavilor cu N0 Hp într-un studiu al Memorial Sloan-Kettering Cancer Center, două treimi din bolnavi au revenit cu N2 şi N3 sărind peste categoria N1. În concluzie este de asteptat ca micrometastazele netratate să prolifereze treptat şi să fie detectate ca metastaze evidente. De aceea se indică selective neck dissection la pacienții cu risc crescut pentru metastaze oculte. Aceste realități impun folosirea în practică a PET (tomografie cu emisie de protoni) care adaugă un plus de 47% în depistarea ganglionilor invadați, deşi prin computer tomografie şi RMN aceştia figurau neinvadați.

Imagistica clasica (ecografie,CT,RMN) ramâne importantă pentru determinarea mărimii tumorii primare, a metastazelor cervicale, osoase etc Dezvoltarea PET folosind F2-deoxy-2-fluoro-D-glucoza(FDG-PET) permite determinarea metabolismului funcțional al cancerelor ORL. Măsurând rate relative ale metabolismului glucozei această metodă permite o determinare cantitativ-funcțională a tumorii primare, a ganglionilor regionali şi a metastazelor

Scanned with OKEN Scanner

la distanță. PET are o sensibilitate crescută pentru leziuni care pot fi nedetectabile prin metode imagistice "anatomice" reprezentând deci o imagistică "fiziologică". Astfel se poate obiectiva răspunsul la chimioterapie și se pot selecta și utiliza anumite scheme de citostatice. De mentionat că Pet face distincția între ganglionul inflamator și cel metastatic.

Prezența markerilor imunohistochimici supraexprimați: p53,p21,p16,EGFR, Bcl-2,c-erbB2, imprimă o agresivitate crescută a tumorii;

Fracția de proliferare (descrisă de Ki 67 și de PCNA-proliferating cell nuclear antigen) peste 40% indică un prognostic rezervat, cu scăderea intervalului liber de boală datorită agresivității mai mari a tumorii.

Pierderea heterozigozității = LOH (Loss of Heterozigozity) și **instabilitatea microsatelită** (MI) sunt alterări frecvente, situate în genomul pacienților care au cancer ORL.

LOH la nivelul brațelor scurte ale cromozomilor 9 și 17 (9p și 17p) este predictivă pentru rezistența la chimioterapie.

Telomeraza* exprimată duce la imortalizarea celulelor maligne prin ocolirea senescenței și a apoptozei => tumori maligne. Determinarea telomerazei în raclatul mucoasei linguale și a cavității bucale are valoare prognostică chiar pentru cancerele incipiente cu această localizare, putând deveni un test de screening pentru depistarea stărilor premaligne și maligne infraclinice

Cyclina D1 supraexprimată este un marker predictiv pentru răspunsul la chimioterapia neoadjuvantă.

Ciclooxigenaza -2 (COX-2) promovează cancerogeneza prin scăderea nivelului acidului arahidonic intracelular.

MMP-2,MMP-9,MMP-13 (Matrix Metalo Proteinaze) dau potențialul metastatic al cancerelor ORL.

TSP-1 (Thrombospondin-1) este o proteină a matricei extracelulare,fiind un puternic inhibitor al angiogenezei; reglarea pozitivă a TSP-1 este efectuată de wt p53 (wilde type p53) = tipul normal al genei supresoare p53. Scăderea expresiei TSP-1 se asociază cu neovascularizarea tumorii și cu p53 mutant.

Bcl2 este o oncoproteină ce supresează apoptoza; inducerea apoptozei este un mecanism important al multor citostatice. Expresia dereglată a proteinei Bcl2 induce rezistența celulelor tumorale la aceste citostatice.

CD 31 crescut este un factor predictiv pentru inducerea angiogenezei.

EGFR prognozează o supraviețuire mai mică.

HER2-new (c-erbB2) se asociază cu un prognostic mai prost. Detectarea supraexprimării receptorilor pentru HER2-new (+++ la testul imunohistochimic) și a amplificării genei HER2-new prin testare FISH (Fluorescence In Situ Hybridisation) aduce informații privind potențialul tratamentului cu un anticorp monoclonal anti HER2-new (Herceptin)**.

* Telomeraza este enzima care acționează pe ADN-ul telomerelor (NR).

** Transtuzumab (DCI) – anticorp monoclonal Ig G1 umanizat și recombinat împotriva HER-2 (NR)

Scanned with OKEN Scanner

MDR1 (multi drug rezistence) Detectarea MDR1 în celulele canceroase ale tumorii se asociază cu rezistența la agenți chimioterapici precum Taxol, Docetaxel, Etoposid

MRP (multi drug rezistence protein) se asociază cu rezistența la cisplatina

p53 = gena supresoare care regleaza ciclul celular (punctele de control), proliferarea, repararea ADN, apoptoza şi angiogeneza.Acumularea de proteina p53 in nucleii celulelor tumorale este asociată cu progresia tumorală şi cu un prognostic rezervat.

TS (thymidilat synthase) este o enzimă celulară esențială pentru biosinteză ADN şi proliferarea celulară. TS este ținta pentru 5-fluorouracil (5-FU) o componentă importantă a schemelor de chimioterapie în cancerele ORL, sau colon etc. Creşterea expresiei TS se corelează cu rate de răspuns mai slabe la 5-FU şi cu supraviețuiri mai scurte în aceste cancere.

Pacienții cu tumori aneuploide şi cu fracția s-phase ridicată au supraviețuirea fară semne de boală inferioară comparativ cu pacienții cu tumori diploide sau cu fracție S-phase scăzută.

Hipoxia tumorii se corelează cu progresia malignă.

GST π (glutation s transferase) inactivează anumite droguri anticanceroase. Nivele crescute de GST d' induc rezistență la agenți alkylanți.

TPS (tissue polypeptide specific antigen) în serul bolnavului pare să fie de interes în monitorizarea răspunsului la chimioterapie cu o specificitate şi o senzitivitate de 50-60%. Mulți pacienți asimptomatici cu boala greu măsurabilă doresc sa fie tratați a la long datorita prognosticului rezervat al cancerelor ORL. La acestă categorie de pacienți TPS dacă a fost crescut are valoare în ceea ce priveste durata tratamentului.

bFGF (basic fibroblast groth factor)* şi VEGF** (vascular epidermal groth factor) sunt peptide angiogenice; dozate în sânge înainte de inceperea oricărui tratament servesc la stadializare, prognostic şi predicție a răspunsului la tratament.

AI (Angiogenesys index)*** Angiogeneza reprezintă un câmp de cercetare în expansiune continuă, rapidă ce duce la înțelegerea profundă a creşterii şi metastazării tumorale. Acest indice este dat de p53,TSP-1, CD 31 şi este predictiv pentru potențialul metastatic.

Determinarea p53, indicelui apoptotic şi a p-glicoproteinei170 din piesa operatorie, preterapeutic, este predictivă pentru răspunsul la tratament.

2. caracteristicile gazdei

Vârsta: sub 50 de ani supraviețuirea pacienților la 5 ani este mai bună cu 40% față de supraviețuirea pacienților peste această vârstă.

Sexul: prognosticul femeilor este mai bun comparativ cu al bărbaților.

Statusul de performanță Karnofsky.

* Factorul bazal febroblastic de creştere (NR)

** Factorul vascular epidermic de creştere (NR)

*** AI indicele angiogenetic (NR)

Scanned with OKEN Scanner

Stări patologice preexistente.

Valoarea hemoglobinei înainte de începerea radioterapiei (ar trebui să trimitem pacienții cu Hgb >13 g% către serviciile de radioterapie); în practică nu întotdeauna se realizează acest deziderat, deşi aportul radioterapiei la creşterea supraviețuirii pacienților cu Hgb corectată a fost dovedit prin trialuri randomizate.

Prezența nivelurilor crescute ale Ig G anti EA şi antiVCA-sunt corelate cu o supraviețuire mai bună;monitorizarea ADN-ului virusului Ebstein-Barr (EBV-DNA) în serul bolnavilor cu carcinom nazofaringian se corelează bine cu stadializarea UICC(Union Internationale Contre le Cancer).Creşterea progresivă a EBV-DNA a precedat dezvoltarea clinic detectabilă a recurenței şi a progresiei tumorii,astfel încât EBV-DNA a devenit un marker molecular sensibil al răspunsului tumoral la tratament,având drept consecință creşterea importanței terapiei imunologice a cancerului nazofaringian (vaccinuri).

Terenul genetic: caracterul "sporadic" al cancerelor ORL are totusi substrat genetic de aceea în anamneza trebuie să aflăm dacă sunt rude care au avut cancere ORL in antecedente.

11.4. Perspective de viitor in tratamentul cancerelor rinosinuzale

1. *Cronoterapia* (Lévi)

Perfuzie continuă – seringi elastomere care permit tratamentul ambulator în perfuzie continuă de 1-30 zile

Seringi automate-inteligente = "INTELLIJECT" – care permit administrarea la anumite ore,la intervale precizate a citostaticelor (cronoterapia se bazează pe ritmul circadian al enzimelor care metabolizează medicamentele-de exemplu dihydropyrimidine dehydrogenase (DPD) si thymidylate syntetase (TS) pentru 5-fluorouracil(5-FU))

2. *Evitarea instalării rezistenței la citostatice prin:*

Testarea prealabila a acesteia-testul EDR (Extreme Drug Rezistence) şi înlăturarea de la început din schema terapeutică a drogului pentru care există rezistență "ab initio" (genetică)

Blocarea GP170 (glicoproteina 170) cu anticorpi monoclonali duce la inhibarea pompei de eflux de la nivelul membranei celulare.

Folosirea modulatorilor rezistenței multidrog de generația a III-a (Dexverapamil, PSC 833, Chinina) pentru ocolirea rezistenței induse de către medicament (rezistență dobândită).

Transferarea genei MDR (multiple drug rezistence) în celulele suşe din maduva hematoformatoare, le conferă rezistență la citostatice, astfel încât nu vor mai apărea leuco-trombopenii + anemii secundare terapiei cu citostatice-factor limitativ al chimioterapiei.

3. *Alegerea chimioterapicelor din schemele terapeutice* (stabilită empiric, pe baza unor trialuri care au evidențiat eficacitatea lor pe un nr mare de pacienți) în funcție de caracteristicile proprii, individualizate.

Scanned with OKEN Scanner

Testarea sensibilității la 6-7 citostatice diferite se face deja în cultura de celule obținute din tumora-HDRA (Hystoculture Drug Response Assay), astfel obținându-se scheme ideale, optime, individualizate.? combinații cu molecule noi (Taxan,Gemcitabin, Vineralbine etc).

4. *Farmacogenomica* – testarea preterapeutică a efectului citostaticelor pe genele (proto)oncogene.

5. *Utilizarea markerilor genetici* pentru screeningul populațional şi monitorizarea grupelor cu risc crescut necesită în prealabil rezolvarea problemelor de etică ce ar putea apărea: discriminări ale unor indivizi de către firmele angajatoare ale forței de muncă, de către Asigurările de Sănătate.

6. *Asocierea terapiilor biologice* la tratamentele radio-chimioterapice:

Inhibitorii de TK(tyrosin kinaze)

Inhibitorii de EGFR

IMC-C 225 (Cetuximab) şi ZD 1836 (IRESSA) sunt anticorpi monoclonali anti EGFR care au eficiența dovedită în cancerele capului şi gâtului (pentru că în aceste localizări EGFR este supraexprimat la 90% din bolnavi). Utilitatea lor maximă este în boala minimă reziduală postchirurgie, sau în asociere cu RT şi CT-fapte dovedite în urma trialurilor de faza I şi II desfaşurate în ultimii 3 ani.

De menționat că efectele adverse la acest tip de tratamente țintite pe receptori de membrană sunt mult mai blânde (frisoane,febră,reacții alergice,modificări ale patului ungheal) față de efectele adverse ale chimioterapiei clasice.

IMC-C 225 - inhibă proliferarea celulară şi induce acumularea celulelor în faza G1

- induce apoptoza şi o sensibilitate crescută la radioterapie
- se asociază cu chimioterapia:
- Cisplatin 100 mg/m^2 la fiecare 3 săptămâni
- IMC 225 -250 mg/m^2 săptămânal(precedată de o doză de încărcare de 500 mg/m^2).

Rata de răspuns obținută este de 77%.

S-au obținut răspunsuri foarte bune chiar şi la pacienții care au prezentat reluarea evoluției după Cisplatin, deci Cetuximab-ul este un bun reversor al rezistenței induse de Cisplatin.

Sunt în curs de desfăşurare trialuri clinice de fază II şi III cu IMC-C 225 + RT şi IMC-C 225 + CT.

Ținând seama de răspunsul promițător al pacienților care au recidivat sau nu au răspuns de loc la CT anterioară,ca şi de prezența supraexprimată a receptorului pentru factorul de creştere epidermal în 90-100% din cancerele ORL,este de previzionat o introducere în practica curentă a acestei noi terapii biologice.

7. *Terapie genica* –ONYX 015 este un adenovirus astfel modificat încât actionează numai în celulele cu gena P53 alterată-deci numai în celulele maligne din sfera capului şi gâtului. Restabilirea funcției normale a genei supresoare P53 prin transfectarea tipului salbatic (normal) WT P53 (wild type) duce la reinstaurarea controlului asupra malignizarii.

Scanned with OKEN Scanner

8. *Terapia cu oligonucleotide* antisens (ISIS 5132) în care ținta este oncogena c-raf blochează în față gena răspunzatoare de declansarea cascadei cancerogenezei.

9. *Antiangiogeneza* se bazează pe inhibarea neovascularizației (a VEGFR = vascular epidermal growth factor receptor) necesare creşterii peste limita de 2 mm a oricărei micrometastaze. Angiostatinul şi endostatinul sunt inhibitori ai angiogenezei care la şoarece, inhibă nu numai dezvoltarea metastazelor dar au dus chiar la dispariția tumorii primare. Blocarea formării vaselor de neoformație impiedică aportul de substanțe nutritive şi oxigen astfel încât acestea nu se vor putea dezvolta sau metastaza rămânând într-o stare dormandă. Acest fapt stă la baza strategiei metronomice, care foloseşte doze mici, zilnice, pe termen lung de interferon sau citostatice orale (ciclofosfamida, etopozid) cu efect antiangiogenetic

10. *Inhibitori ai telomerazei* – blocarea enzimei răspunzatoare de imortalizarea celulelor neoplazice.

11. *Strategia pro-apoptotica* – folosirea izoprenoidelor si a modulatorilor reostatului BCL-2/BAX pentru reinstalarea apoptozei fiziologice.

12. *Preventia* – *primară:* oncologie politică (adoptarea legislațiilor menite sa combată fumatul)
– *secundară:* ß caroten, vitaminele A, C, E + seleniu. Studiul OMS: Dacă s-ar corecta carențele intregii populații în vit. A, 50% din numărul total al cancerelor pulmonare nu s-ar mai produce, chiar dacă numărul fumătorilor ar rămâne neschimbat.

13. *Folosirea chimioterapiei* intraarteriale regionale selective cu cisplatin sau 5 FU asociată radioterapiei (concomitentă) şi chimioterapiei cu cisplatin inglobată în gel + adrenalina ar putea duce la rezultate globale imbunătățite.

14. *Contracararea efectelor secundare* ale radiochimioterapiei nu trebuie sa excludă mijloacele medicinei alternative: acupunctura, aromoterapia etc. care pot creşte gradul de tolerabilitate al tratamentelor agresive radiochimioterapice şi deci calitatea vieții bolnavilor.

15. *Tehnologia microetalării genelor* care exploreaza informația genetică va defini dezordinile genetice specifice unei anumite tumori, va duce la detectarea unor markeri intradevăr precoce ai bolii şi va înlesni tratamente țintite în locusurile sensibile, fragile, specifice la o tumoră cu formula genetică unică ce se dezvoltă într-un organism gazdă individualizat. În loc de tratamente standardizate, vor apărea tratamente individualizate cu efecte adverse minime în stadiile preclinice ale bolii.

Scanned with OKEN Scanner

Scanned with OKEN Scanner

CAPITOLUL 12

Elemente de chirurgie estetică nazală

Prof. Dr. Dorin SARAFOLEANU

12.1. Rinoplastia

Rinoplastia, reprezintă un domeniu estetico-chirurgical, rezultat al unei alchimii speciale, net diferită de alte domenii chirurgicale.

Regulile acestui domeniu chirurgical impun: cunoştinţe de anatomie, de tehnică chirurgicală rafinată, de sensibilitate artistică.

Chirurgia estetică a nasului implică aşadar:

A. - cunoştinţe de anatomie artistică a nasului
B. - cunoaşterea anatomiei chirurgicale a nasului
C. - anatomia şi fiziologia ligamento-dermocartilaginoasă a nasului
D. - anatomia morfo-dinamică a nasului
E. - evaluarea corectă preoperatorie

A. Anatomia artistică a nasului

Nasul este elementul esenţial al figurii. Aspectul său: forma, dimensiunile, raportul cu linia mediană a feţei, reprezintă criteriul unei armonii estetice indispensabilă naturii umane.

Preocupaţi încă din antichitate de armonia estetică a fiinţei umane, medicii şi artiştii au încercat de-a lungul secolelor să stabilească anumite „canoane ale frumuseţii" recomandând aşa numitele „proporţii ideale" ale frumosului şi armoniei în figura umană. În această viziune, chirurgul plastician a căpătat şi atribuţia de pictor sau sculptor, iar în ultima vreme, în afară de simţ estetic ireproşabil, chirurgul plastician trebuie să fie foarte bine familiarizat cu elementele de fiziologie şi fiziopatologie nazală, să cunoască bine mecanismele „valvei nazale", să aibă cunoştinţe şi abilităţi de endoscopie nazală.

De-a lungul istoriei au existat diferite concepţii cu privire la „Canoanele frumuseţii". Concepţiile au evoluat după principiile modei din antichitate până în prezent.

La grecii antici: fața de tip caucazian reprezintă prototipul ideal de armonie estetică. Conform acestui model, capul reprezintă 1/7 din înălțimea totală a corpului la o persoană adultă. Nasul ideal reprezintă ¼ din înălțimea totală a capului; dimensiunea nasului trebuie să fie egală cu cea a frunții și a urechilor, iar linia buzelor trebuie să fie situată la treimea distanței dintre baza nasului și bărbie.

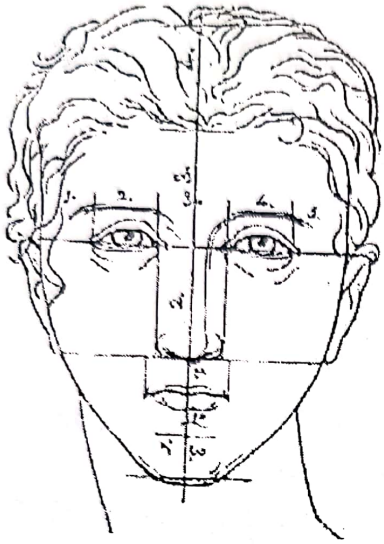

Fig. 12.1 Anatomia estetică a nasului după normele grecilor antici

În perioada Renașterii, Leonardo da Vinci considera că armonia și proporțiile figurii trebuie calculate în funcție de frunte, nas și ureche privită din profil (profilul renascentist)

Aceste trei elemente, pentru a fi în armonie trebuie să se înscrie într-un arc de cerc, cerc al cărui centru trebuie să fie conductul auditiv extern.

Leonardo Da Vinci emite teoria armoniei figurii umane (teorie devenită clasică) încadrată într-un pătrat. Cele 4 unghiuri ale pătratului trebuie să fie următoarele:

- Extremitatea antero-superioară a helixului
- Sprânceana
- Șanțul labio-mentonier
- Unghiul mandibulei

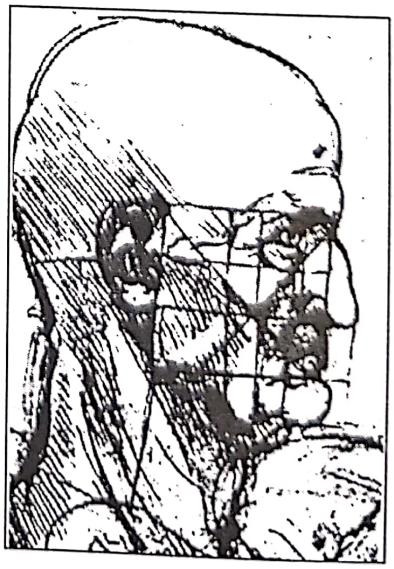

Fig. 12.2 Liniile estetic ale feței descrise de Leonardo da Vinci

Scanned with OKEN Scanner

În epoca modernă o multitudine de cercetări şi teorii anatomo-estetice încearcă să definească armonia estetică a figurii în funcţie de diferite unghiuri şi curburi în strânsă interdependenţă.

Astfel, în 1962 Gonzales Ulloa lansează noţiunea de profiloplastie. Conform acestei noţiuni, profilul se împarte în 3 etaje:

1. etajul superior, ocupat de frunte – este delimitat între trichion şi nasion.
2. etajul mijlociu ocupat de nas este delimitat de nasion şi subnasion
3. etajul inferior ocupat de gură este cuprins între subnasion şi menton.

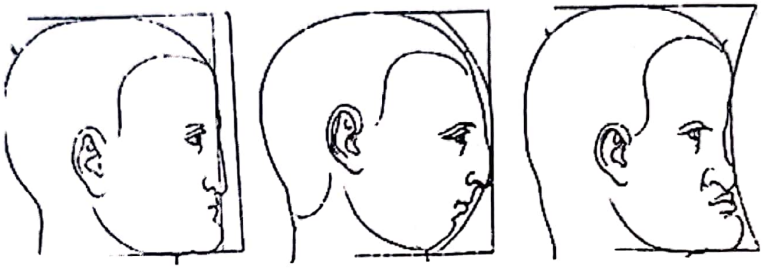

Fig. 12.3 Diferitele tipuri de profiluri descrise de Albreht Dürer

În 1975 apare teoria „arcului şiit" a lui Micheli şi Pellegrini. Conform acesteia „profilul ideal" trebuie să se înscrie între anumite porţiuni ale unui arc de cerc, în care scobitura nazo-labială şi scobitura labio-mentonieră trebuie să aibă aceeaşi adâncime şi să cadă perpendicular pe linia care uneşte vârful nasului cu mentonul.

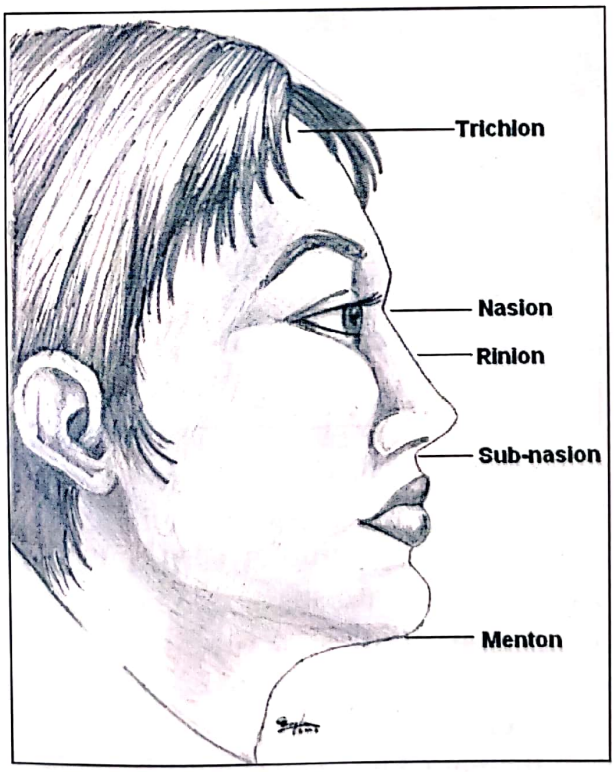

Fig. 12.4 Elementele nazofaciale

Scanned with OKEN Scanner

Powell şi Humphreys în 1984 lansează teoria complexă a unghiurilor importante ale figurii umane.

Ei descriu următoarele 5 unghiuri:

Unghiul nazo-frontal – N-Fr
- Deschidere ideală 115° - 135° la bărbat
- Deschidere ideală 120°-125° la femeie

Unghiul nazo-facial - N-Fa
- Deschidere ideală 30°-40°

Unghiul nazo-labial N-La
- Măsoară raportul de înclinare a columelei faţă de buza superioară
- Deschiderea ideală 90°-95° la barbat
- Deschidere ideală 95°-110° la femeie

Unghiul nazo-mentonier N-M
- Se formează între menton şi vârful nasului
- Deschidere ideală între 120° şi 132°

Unghiul mento-cervical M-C
- Nu trebuie să depăşească 80°-95°

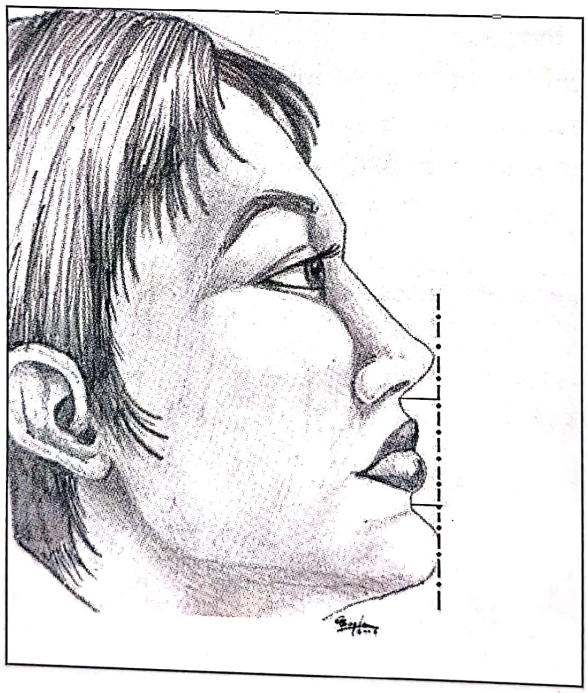

Fig. 12.5 Profilul ideal după Pellegrini

Triunghiul estetic reprezintă pentru Powell şi Humphreys elementul esenţial pentru rinoplastie. El este delimitat astfel:
- Linia planului facial
- Unghiul nazo- frontal
- Unghiul nazo-facial
- Unghiul nazo-mentonier
- Unghiul mento-cervical

Scanned with OKEN Scanner

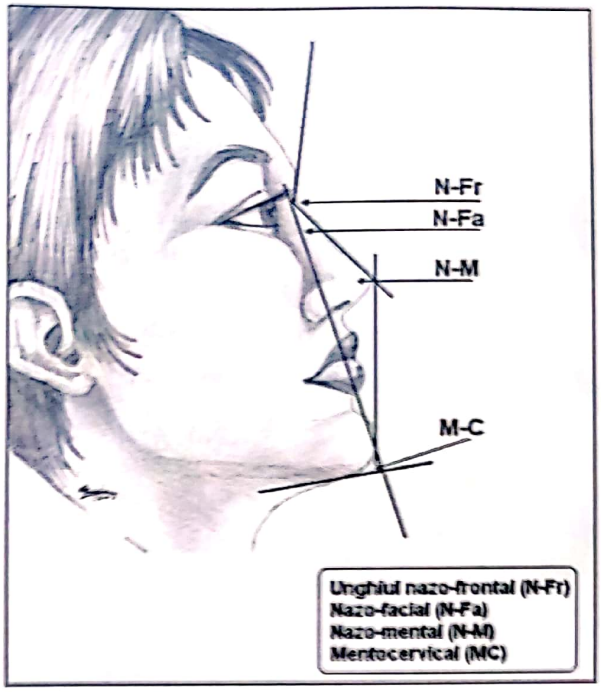

Fig. 12. 6 Unghiurile nazofaciale

Armonia dinamică a figurii este determinată de două elemente importante:

- **Nasul şi privirea**
- Privire severă, aspră – este dată de un dorsum nasi înalt (nas mare)
- Privirea blândă este expresia unui nas mic

- **Nasul, surâsul şi senzualitatea buzelor**

- La un profil agreabil din punct de vedere estetic, este nevoie ca: - linia labială superioară (joncţiunea buză roşie-buză albă), linia columelei şi marginea inferioară a nasului să fie paralele.

- În această viziune, un vârf al nasului căzut (nas trist), face ca cele 3 linii să fie convergente în timp ce un vârf al nasului ridicat (nas semeţ) determină o divergenţă a celor 3 linii.

- Lungimea segmentului columelar trebuie să fie egală sau apropiată de cea a philtrum nasi. În situaţii disarmonice rezultă: nas scurt „în vânt" şi buză superioară înaltă sau dimpotrivă, nas căzut (cioc de papagal) şi buză superioară îngustă.

- Lungimea liniei labiale superioare (a) trebuie să fie egală cu lungimea segmentului columelo-lobular (b).

- La principiile anatomo-estetice descrise se adaugă şi analiza estetică a nasului descrisă de Sheen, conform căreia imaginea nasului constă în continuitatea reflexelor luminoase ale feţei, care nu trebuie să fie întrerupte brusc de un nas prea proeminent.

- Practic însă, se poate spune că talentul şi simţul estetic al chirurgului pot ameliora calculele geometrice şi restabili armonia estetică a feţei.

Scanned with OKEN Scanner

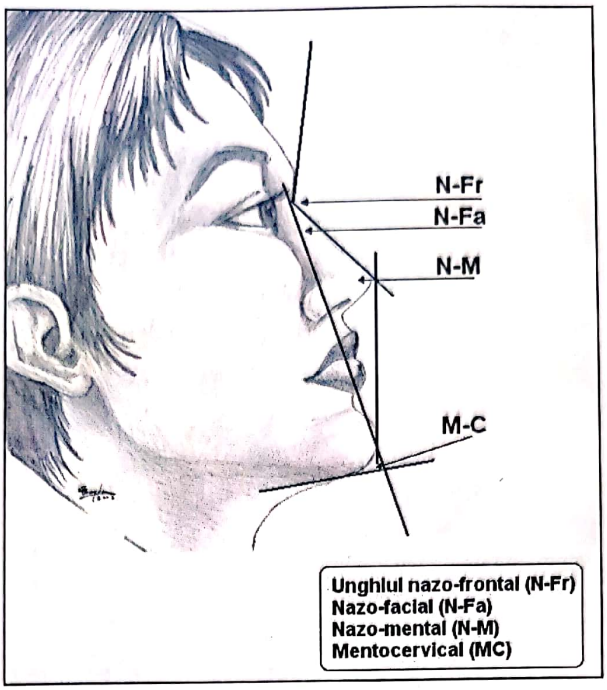

Fig. 12. 6 Unghiurile nazofaciale

Armonia dinamică a figurii este determinată de două elemente importante:

• **Nasul şi privirea**

- Privire severă, aspră – este dată de un dorsum nasi înalt (nas mare)
- Privirea blândă este expresia unui nas mic

• **Nasul, surâsul şi senzualitatea buzelor**

- La un profil agreabil din punct de vedere estetic, este nevoie ca: - linia labială superioară (joncţiunea buză roşie-buză albă), linia columelei şi marginea inferioară a nasului să fie paralele.
- În această viziune, un vârf al nasului căzut (nas trist), face ca cele 3 linii să fie convergente în timp ce un vârf al nasului ridicat (nas semeţ) determină o divergenţă a celor 3 linii.
- Lungimea segmentului columelar trebuie să fie egală sau apropiată de cea a philtrum nasi. În situaţii disarmonice rezultă: nas scurt „în vânt" şi buză superioară înaltă sau dimpotrivă, nas căzut (cioc de papagal) şi buză superioară îngustă.
- Lungimea liniei labiale superioare (a) trebuie să fie egală cu lungimea segmentului columelo-lobular (b).
- La principiile anatomo-estetice descrise se adaugă şi analiza estetică a nasului descrisă de Sheen, conform căreia imaginea nasului constă în continuitatea reflexelor luminoase ale feţei, care nu trebuie să fie întrerupte brusc de un nas prea proeminent.
- Practic însă, se poate spune că talentul şi simţul estetic al chirurgului pot ameliora calculele geometrice şi restabili armonia estetică a feţei.

Scanned with OKEN Scanner

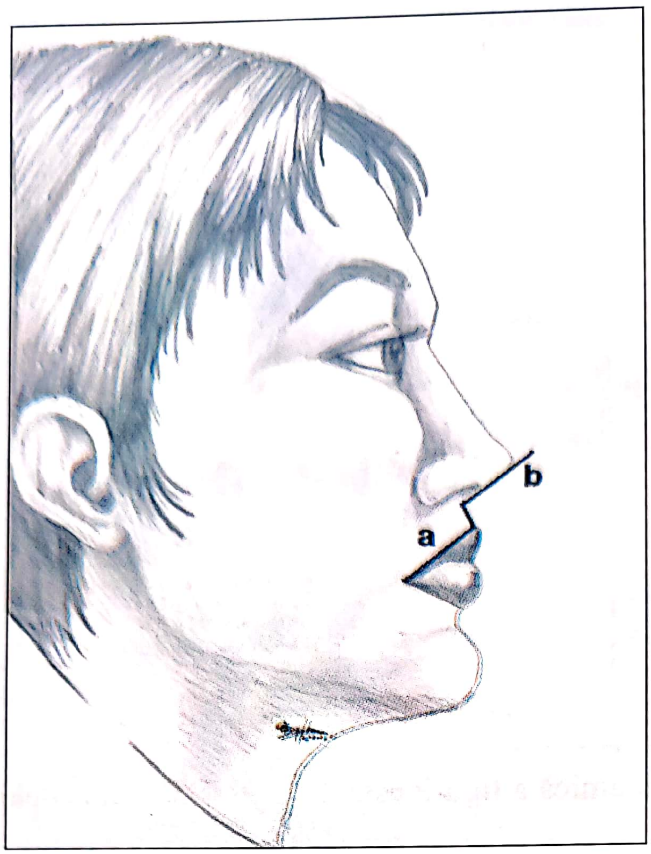

Fig. 12.7 Raporturile labio-columelare

B. Anatomia chirurgicală a piramidei nazale

a) Scheletul Osteo-cartilaginos

Fără a face o descriere amănunțită vom reaminti câteva elemente de structură osteocartilaginoasă implicate în rinoplastie.

- Oasele proprii
- Apofizele ascendente ale maxilarului superior
- Cartilajul septal
- Cartilajele laterale:
  - Superioare → triunghiulare
  - Inferioare → alare



Fig. 12.8 Articulație în Z – cu continuitate cartilaginoasă

Scanned with OKEN Scanner

Câteva repere importante în chirurgia acestor structuri:

- Creasta lacrimală anterioară de pe faţa externă a apofizelor ascendente ale maxilarului superior - *Această creastă formează limita anterioară a şanţului lacrimal şi trebuie să reprezinte limita posterioară a* OSTEOTOMIEI LATERALE.
- Septul nazal cartilaginos este despărţit din punct de vedere chirurgical în două porţiuni. Separarea se face în mod clasic de linia care uneşte spina nazală anterioară cu spina nazală a osului frontal. Deformările septale anterioare au efect important asupra dismorfiei nazale şi necesită o corectare prealabilă intervenţiei pentru rinoplastie.
- Cartilajele laterale superioare - triunghiulare au importanţă chirurgicală deosebită prin marginea lor superioară care aderă ferm la partea inferioară a osului nazal omolateral. Aderenţa este cel mai puternic reprezentată la nivelul liniei mediane în „punctul K" descris de Cottle şi mult mai slabă lateral. În cursul exerezei din timpul rinoplastiei, se poate produce dezinserţia cartilajelor triunghiulare la acest nivel.
- Cartilajele laterale inferioare – ALARE- la nivelul crus lateralis, prin divergenţă se creează un spaţiu triunghiular denumit „triunghiul Converse". În acest spaţiu slab se realizează joncţiunea aponevrozelor de aoperire ale diferitelor structuri cartilaginoase ale lobului nazal cunoscute sub denumirea de ligament suspensor al vârfului nasului. Acesta trebuie abordat corect chirurgical.

b) Structurile de acoperire

- Pielea - bogată în glande sebacee mai ales în zona nasului cartilaginos - subţire şi mobilă la nivelul şarpantei osoase – devine groasă şi aderentă la nivelul lobulului
- Ţesutul celular subcutanat:
  - slab dezvoltat
  - ceva mai abundent la nivelul oaselor proprii
- Muşchii: - sunt muşchi ridicători, muşchi depresori, muşchi compresori, muşchi dilatatori ai narinelor.
  - au un rol modest în mobilitatea nasului
  - sunt inervaţi de facial
  - sunt uniţi între ei printr-un sistem fibro-aponevrotic (SMAS) nazal
  - au o importanţă chirurgicală redusă
- Învelişul pericondro-periostal
  - Format din fibre pericondrale şi periostale care se întrepătrund solidarizând între ele elementele constitutive din structura piramidei nazale.
  - Disecţia subperiostală pentru rezecţia cocoaşei şi rezecţia sub-mucopericondrală pentru corecţia septului sunt timpi obligatorii şi determinanţi ai succesului în rino-septo-plastie.

Scanned with OKEN Scanner

- Vascularizaţie:
  - este foarte bogată
  - este asigurată atât din sistemul carotidian intern (a. oftalmică) cât şi din sistemul carotidian extern (a. facială şi a. maxilară)
  - Sistemul venos drenează în vena angulară şi în vena facială
- Inervaţia:
  - ramurile motorii provin din facial
  - ramurile senzitive provin din trigemen prin: nervul nazal extern, nervul infraorbitar şi nervul nazo-lobar

c) Ligamentul dermo-cartilaginos al nasului

• Descris de Pitamguy şi Radwanski în 1965. Este reluat în considerare în ultimul deceniu.

• Rezecţia lui în exces determină o convexitate reziduală a treimii inferioare a nasului.

• Ligamentul dermo-cartilaginos cunoscut şi sub denumirea de „ataş ligamentar"este situat de-a lungul liniei mediane a nasului pornind din fascia treimii nazale superioare, continuându-se cu segmentul domal la nivelul crus mediale şi pierzându-se la nivelul sub-cloazonului.

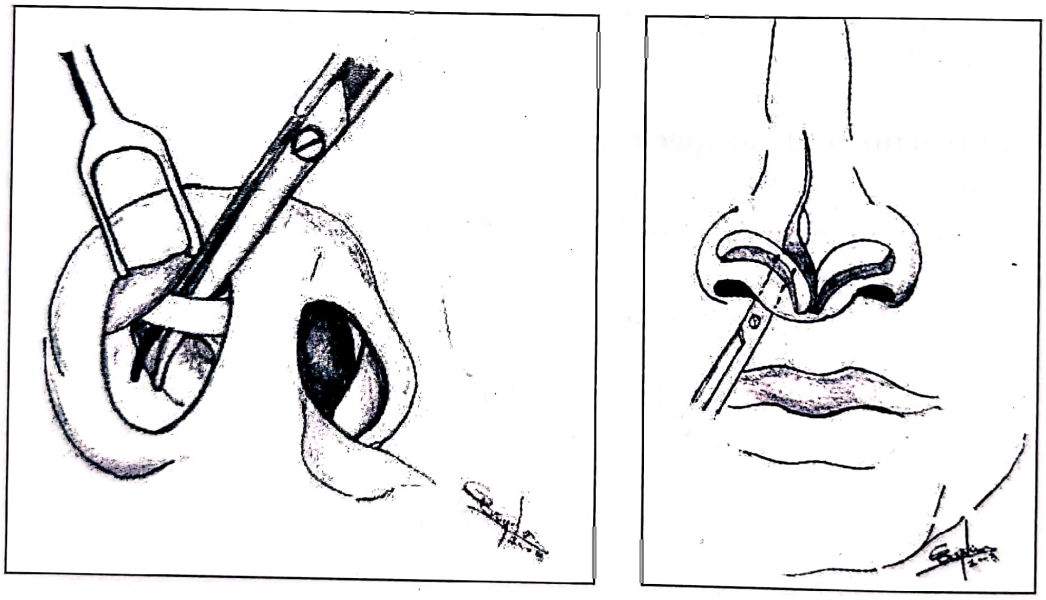

Fig.12.9 Ligamentul dermocartilaginos şi abordul său chirurgical

• În rinoplastia deschisă ligamentul dermocartilaginos apare ca singurul element anatomic vizibil cuprins între piele şi structurile cartilaginoase subiacente.

• În rinoplastia cu incizie interseptocolumelară îl găsim disecând porţiunea dintre crus mediale şi vârful nasului.

• Tipurile de ligament dermo-cartilaginos variază în funcţie de originea etnică.

Scanned with OKEN Scanner

• Se descriu 3 grade de lățime:
- gr. I – 4 mm și peste 4mm
- gr. II – 3 mm
- gr. III – 2 mm

Așadar din punct de vedere rasial:
- gr. I – 4 mm- nas bulbos negroid
- gr. II și gr. III – structuri fine caracteristice nasului de tip caucazian.

• Din punct de vedere chirurgical, ligamentul dermo-cartilaginos permite o echilibrare între dorsum nasi și vârful nasului în special la pacienții la care vârful nasului are tendința să cadă după aplicarea manevrelor chirurgicale obișnuite.

d) Anatomia morfodinamică a nasului

> • Adaptarea actului chirurgical estetic la structurile deformate ale nasului au scopul recuperării sau păstrării atât a funcțiilor fiziologice cât și a realizării unui aspect estetic maxim.

• Porțiunea mobilă a nasului: este reprezentată de lobul. Acesta este o structură nazală cartilaginoasă aerodinamică orientabilă în funcție de necesitățile ventilatorii.

• Mișcările lobulului se realizează prin două mecanisme:
  • Mecanismul de alunecare
  • Mecanismul de plicaturare

• Combinarea acestor mecanisme realizată în mod reflex, are un efect de dilatare-constricție orientare a narinelor în sensul maximizării debitului respirator și al mirosului.

• Rolul nasului în mimică:
  • în zâmbet și în surâs, nasul este implicat prin partea sa mobilă ca urmare a unei musculaturi comune – lobul – buză superioară

• Nasul și privirea. În funcție de înălțimea nasului privirea poate părea severă → nas înalt → aspect de hipotelorism. La acești indivizi încruntarea feței îngustează fanta palpebrală dând impresia de furie.

• Pentru realizarea unui efect morfo-dinamic corespunzător (estetic și funcțional) este necesară respectarea unor reguli chirurgicale aplicate diferitelor structuri dermo-ligamento-cartilaginoase ale nasului mobil.

• Pentru cartilajele triunghiulare:
  • au rol de susținere a boltei narinei
  • eliminarea lor în exces produce retracții și stenoze ale narinelor (colaps narinar).

• Atitudinea chirurgului este impusă de:

rinoplastia cu nevoia reducerii semnificative a dorsum nasi – se pot adopta 4 atitudini tehnice:

Scanned with OKEN Scanner

1.rinoplastie deschisă cu excizii „la vedere"
2.conservarea arcului medial (septal) al cartilajelor triunghiulare şi realizarea unui arc triangulo-septal.
3.construirea unei grefe de expansiune din cartilajul septal
4.limitarea la maximum a decolării ţesuturilor moi de pe întreaga suprafaţă a cartilajului triunghiular. Acesta joacă rol de atelă în cursul cicatrizării.

- Pentru cartilajele alare: împreună cu pielea şi ţesutul subcutanat, cartilajele alare determină forma vârfului nasului.
- Cartilajele alare constituie structura principală a vârfului nasului.
- Tehnicile chirurgicale care se adresează vârfului nasului vizează 4 situaţii:
  1.ridicarea vârfului nasului
  2.rotaţia cefalică a vârfului nasului
  3.bascularea laterală a vârfului nasului
  4.reducerea vârfului nasului.

1. Ridicarea vârfului

Se poate realiza prin 3 metode chirurgicale aplicate singular sau în combinaţie:

- septul cartilaginos
- plicatura articulaţiei triangulo-alare
- alunecarea planurilor de acoperire pe structurile cartilaginoase
- aceste tehnici permit o coborâre sau o ridicare a columelei
- rezultat estetic*: nas scurt şi mai drept*

2. Rotarea cefalică a lobului şi a vârfului nasului

- Se realizează tehnic prin conjugarea următorilor timpi chirurgicali:
  - glisarea ligamentelor meziale pe spina nazală
  - scurtarea septului cartilaginos
  - plicatura joncţiunii triangulo-alare
  - apropierea extremităţii caudale a cartilajului alar de orificiul piriform.
- *Rezultat estetic*:
  - scurtarea nasului
  - ridicarea domului narinar
  - deschiderea unghiului naso-labial
  - deschiderea unghiului columelo–narinar cu evidenţierea narinelor.

3. Bascularea laterală a lobului

Este realizabilă tehnic prin:

- plicăturarea crus lateralis a cartilajului alar
- curbarea ligamentelor meziale

Scanned with OKEN Scanner

Rezultat estetic – medializarea lobulului şi aşezarea lui în continuarea nasului osos.

4. *Scurtarea vârfului nasului*

Se face tehnic prin coborârea tripodei alare:

- la nivelul crus medialis
- la nivelul septului cartilaginos
- la joncţiunea triangulo-alară

Rezultat estetic: scurtarea, ridicarea lobulului cu deschiderea narinelor, modificarea unghiului nazo-labial.

e. Evaluarea preoperatorie

- Aparţine medicului, pacientului şi persoanelor intermediare.
- Medicul trebuie să se convingă:
- că pacientul a înţeles bine care sunt posibilităţile rezolvării doleanţelor sale.
- că pacientul este încredinţat ferm şi definitiv că medicul ales pentru operaţie este cel mai indicat din cei care fac acelaşi gen de chirurgie.
- că pacientul înţelege că în chirurgia estetică există performanţe extraordinare, dar, că nu se poate vorbi de perfecţiune.
- că persoanele intermediare între medic şi pacient au un rol mai mare decât al familiei în ajutarea pacientului de a lua o hotărâre.
- Pacientul:
- să înţeleagă exact de la medic ce rezultat estetic se poate obţine
- să fie convins că rezultatul estetic realizabil coincide cu dorinţa sa
- să solicite toate detaliile necesare privind intervenţia şi evoluţia postoperatorie
- să cunoască toate incidentele, accidentele şi cauzele unor eşecuri – şi să-şi asume riscul acestora.

N.B! Este indicat ca dismorfiile nazale să fie operate PRECOCE, cu 1-2 ani înainte de pubertate.

- La această vârstă modificările de imagine sunt mult mai uşor aceeptate şi tolerate.
- Psihologia prepubertară este mult mai optimistă
- Rezultatul examenului, detalii privind anestezia, planul operativ, evoluţia post-operatorie, unele motive de insatisfacţie sau eşecuri etc. se consemnează intr-o fişă detaliată, semnată de pacient. Aceasta va fi completată cu fotografii făcute pre şi post-operator.
- În cazul reintervenţiilor pentru rinoplastie detaliile tehnice chirurgicale vor fi explicate pacientului repetat şi amănunţit – recurgându-se la desene, fotografii sau exemple „live"

Scanned with OKEN Scanner

• Diagnosticul dismorfiei şi încadrarea în baremurile estetice se face în funcţie de şcoala şi de orientarea chirurgului pe baza principiilor şi a schemelor descrise la capitolul – Anatomia artistică a nasului

12.2 Rinoplastia estetică şi funcţională

• Rinoplastia estetică şi funcţională urmăreşte armonizarea morfologiei nazo-faciale cu conservarea sau restaurarea funcţiilor nasului.

• Această rinoplastie este mult mai anatomică şi perfect fiziologică comparativ cu rinoplastia „sub cer deschis" (externă transcolumelară), care vizează strict obiectivul estetic.

• Rinoplastia estetică şi funcţională rezolvă majoritatea situaţiilor cu excepţia unor anomalii septo-turbinale, a foselor nazale strâmte a narinelor înguste. Aceste impedimente pot fi rezolvate cu ajutorul chirurgiei endoscopice, care astăzi a devenit complementară chirurgiei estetice.

Fig 12.10 Mobilizarea intraoperatorie a nasului

Fără a intra în detalii tehnice vom enumera timpii operatori ai rinoplastiei estetice şi funcţionale:

- Incizia intersepto-columelară
- Decolarea pielii şi ţesutului subcutanat de pe aripile nasului
- Reducerea profilului osos
- Reducerea profilului cartilaginos
- Osteotomia mediană şi laterală
- Expunerea şi reconstrucţia vârfului
- Excizia excesului de triunghiulare
- Reducerea bazei alarelor (dacă e necesar)
- Reconstrucţia septului nazal
- Plasarea de grefoane osteocartilaginoase (dacă e necesar)
- Suturi
- Contenţia internă şi externă

Scanned with OKEN Scanner

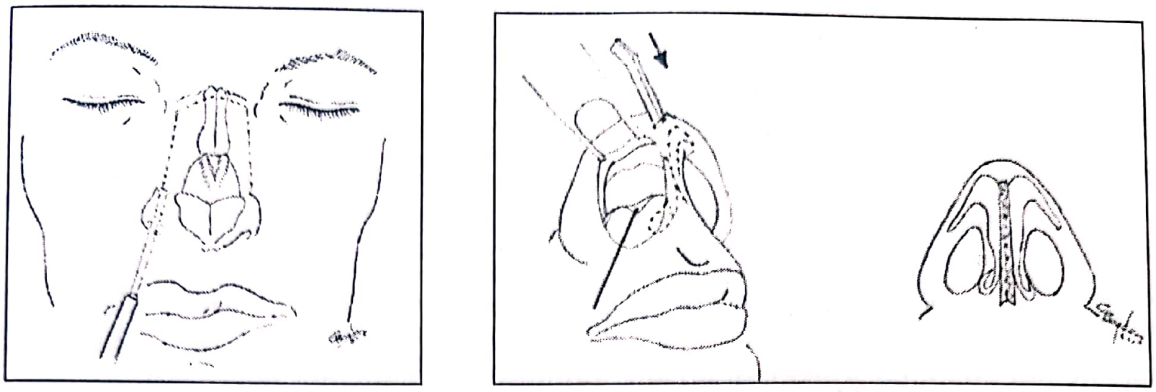

a) b)

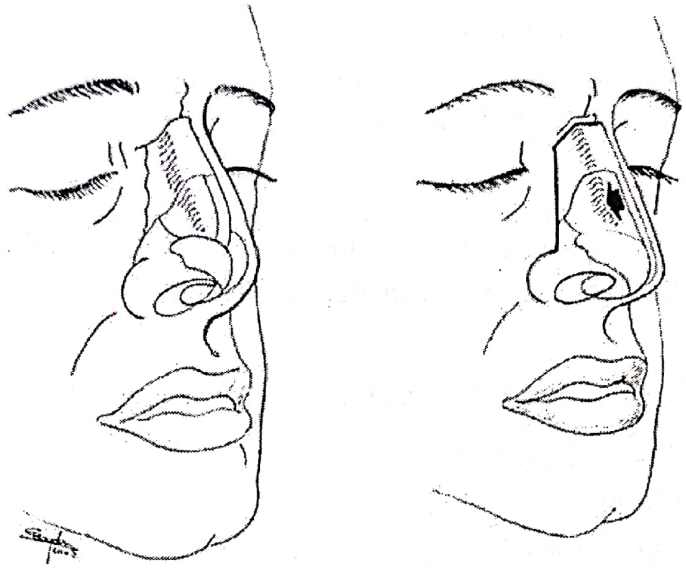

c)

Fig. 12.11 Timpii operatori ai rinoplastiei estetice şi funcţionale (a- osteotomie laterală, b- grefon cartilaginos, c- rezultat final)

- În afara acestei tehnici standard, există o serie de tehnici segmentare care se adresează strict unor porţiuni sau zone ale nasului.
- **Pentru lobul nazal** se utilizează:
  - tehnica Griesman „delivery-tehnique"
  - tehnica prin abord intercartilaginos retrograd a lui La Garde – Deneke-Meyers-Rees
  - tehnica de abord transcartilaginos sau „Splitting tehnique" Joseph-Converse-Kazanjian şi Pech
  - tehnica de abord extern transcolumelar „sub cer liber" – a lui Rèthy-Sercer.
- **Pentru modelarea domului** şi a cartilajelor alare se folosesc tehnici care conservă cartilajul alar şi tehnici care întrerup continuitatea cartilajului alar.

Scanned with OKEN Scanner

I Tehnici conservatoare:

A. modelarea domului:
Tehnica Aufricht-Converse
Tehnica Brown-Mc. Dowell-„hockey stik"(în crosă de hochei)
Tehnica Micheli-Pellegrini-Tardy

B. De reducere a taliei cartilajelor domului
Tehnica Beker
Tehnica Rees-Wood_Smith
Tehnica Diamond „complete strip"

C. De suturarea a domului
Tehnica denumită „double dome unit" a lui Berson, Mc Collough
Tehnica „dome division", de diviziune şi resuturare a domului, a lui Bull.

D. Tehnica „Continue strip" a lui Michelli şi Pellegrini – de suturare a cartilajelor alare sub aşa numita formă de „ureche de doberman"

II Tehnici de întrerupere cartilaginoasă

Tehnica clasică Goldman
Tehnica Safian
Tehnica Ponti „buterfly".

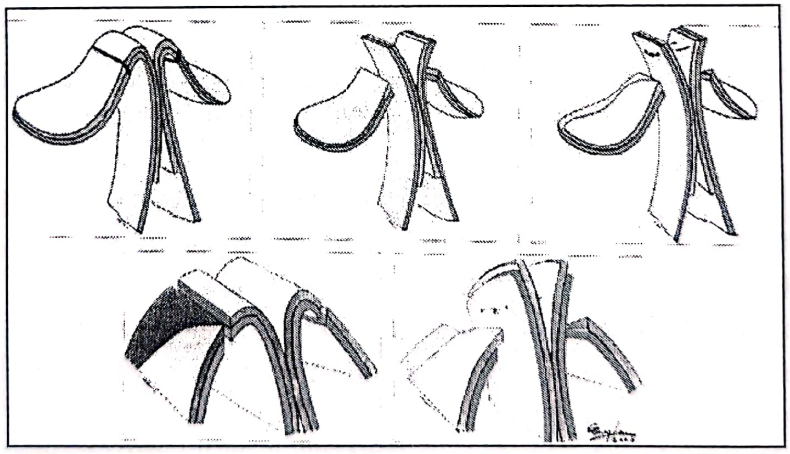

Fig. 12.12 Tehnica de întrerupere cartilaginoasă alară Goldmann

Rinoplastia transcolumelară

- Permite o privire şi manevre chirurgicale mai ample
- Se utilizează în nasurile proeminente hipertrofice:
  - cu un cartilaj patrulater foarte dezvoltat
  - cartilaje laterale superioare lungi

Scanned with OKEN Scanner

- valvă nazală îngustă
- protruzia cartilajelor alare cu un crus medialis foarte lung
- spină nazală groasă – hiperproiectată
- orificiu piriform îngustat cu stenorinie importantă
- columelă largă
- colaps narinar inspirator

• Tehnica chirurgicală imaginată de Sercer şi perfecţionată de Padoran constă în decorticarea piramidei şi a lobului nazal prin abord extern şi efectuarea rezecţiilor osteocartilaginoase sub control vizual direct.

• Descrierea amănunţită a timpilor operatori pentru tehnicile enumerate face parte din tratatul de tehnici chirurgicale estetice ale feţei şi gâtului, unde le găsim alături de chirurgia unghiului nazo-frontal, nazo-labial, a mandibulei, a pavilionului auricular şi a liftingului.

Valva nazală şi rinoplastia

• Valva nazală este elementul dinamic cel mai important al respiraţiei nazale.

• Este porţiunea anatomică situată între vestibulul narinar şi fosa nazală propriu-zisă.

• Structurile anatomice care delimitează valva nazală sunt:
- cartilajul triunghiular
- septul nazal
- orificiul piriform
- capul cornetului inferior
- muşchii alari

• Regiunea valvei nazale este situată topografic în treimea mijlocie a piramidei nazale.

• Orice modificare anatomică sau funcţională a acestei zone produce tulburări respiratorii însoţite de obstrucţie nazală uni sau bilaterală.

• Din punct de vedere al chirurgiei estetice treimea mijlocie a nasului are o importanţă fundamentală prin prezenţa cartilajelor triunghiulare a orificiului piriform şi a ţesuturilor moi, a pielii.

• Treimea inferioară a nasului este formată din narine. Rigiditatea cartilajelor narinare, starea părţilor moi sau modificări post chirurgicale ale acestei zone pot produce colaps narinar cu tulburări respiratorii grave.

Cauzele tulburărilor valvulare

• Constituţionale

• Post operatorii prin:
- exces de rezecţie a bazei osteocartilaginoase
- osteotomie laterală incorectă
- dezinserţia cartilajului triunghiular

• Diagnosticul insuficienţei valvei nazale se face prin examenul clinic – narinoscopie-cu endoscopul şi prin manevre Cottle.

Scanned with OKEN Scanner

• Tratamentul insuficienței sau disfuncției valvei nazale este chirurgical și are ca scop să recreeze „cheia de boltă" a regiunii septo-triunghiulare prin lărgirea unghiului septo-triunghiular.

• Mijloace tehnice:

a) sutura domului mucos după excizia unei bose osteo-cartilaginoase prin disecție extramucoasă

b) plastia în Z modificat a valvei nazale. Se utilizează un grefon compozit cutaneo cartilaginos detașat din partea superioară a cartilajului alar. Lamboul va fi rotat în sus și plasat în spațiul situat între sept și cartilajul triunghiular.

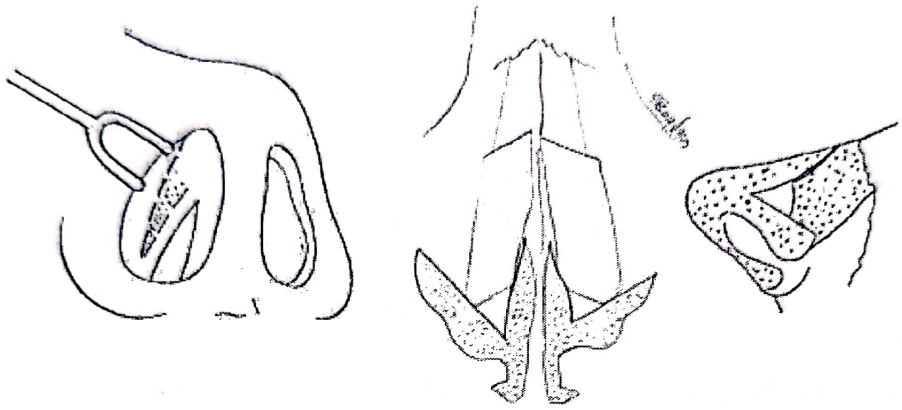

Fig. 12.13 Chirurgia valvei nazale – plastia în Z modificată

c) Tehnica SHEEN – „spreader grafts"constă în introducerea în spațiul septo-triunghiular a unor baghete de cartilaj prelevate din sept și plasate în spațiul amintit prin tunelizare.

d) În situații de sinechie a regiunii valvei nazale:
- excizia țesuturilor din spațiul septo-triunghiular
- implantarea de grefon cartilaginos
- sutură cu vicryl

e) Metode complementare
- Repoziția septului cartilaginos
- Subțierea columelei prin: rezecția unui sept îngroșat, rezecția crus medialis și rezecția spinei nazale anterioare
- Reducerea cu LASER a capului cornetului inferior
- Turbinoplastie cu radiofrecvență
- Lărgirea orificiului piriform pe cale vestibulo-labială.

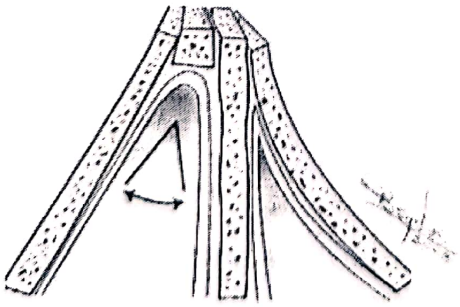

Fig. 12.14 Tehnica grefelor de expansiune

Scanned with OKEN Scanner

Încercând o SINTEZĂ a domeniului chirurgical care interesează RINOPLASTIA, A, Pech (Marsilia) face următoarele considerații și recomandări:

- Nu există o tehnică standard de rinoplastie, ci există mai multe procedee operatorii.
- Rezultatul estetic depinde nu numai de îndemânarea chirurgului, ci și de alegerea tehnicii adecvate.
- Nu există un nas ideal. El nu poate rezulta din analiza unghiurilor rigide.
- Nasul frumos (ideal) este acela care luminează figura, evidențiază sensibilitatea buzelor, se încadrează armonic în proporțiile faciale și îl mulțumește pe pacient.
- În ediția 2002 a monografiei Rinoplastiile – Y. Saban, F. Braccini, R. Poselli, V. Micheli-Pellegrini și A. Poch se recomandă orientativ o serie de procedee tehnice chirurgicale potrivite unor anumite diformități. Ele se raportează la: partea fixă a nasului; vârful nasului; anomaliile columelei; anomaliile aripilor nasului.

- **Pentru nasul fix:**

a) cifoza joasă:
   - excizia cartilaginoasă în exces
   - corectarea prin pilire a eventualelor neregularități

b) cifoza înaltă
   - secțiunea monobloc a cocoașei
   - osteotomie posterioară, fractură
   - grefare în caz de nas lat- sau diastezis.

c) umplerea unghiului nazo-frontal
   - se ridică porțiunea superioară a oaselor proprii
   - secționarea monobloc a cocoașei
   - manevra Aufricht de osteotomie posterioară
   - grefon osos tip „bird-like"

- **Pentru vârful nasului:**

a) Rezecția izolată a suprastructurii alarelor:
   - incizie transcartilaginoasă

b) modelarea infrastructurii
   - incizie marginală inferioară în ansă
   - rezecție parțială a regiunii domului
   - răsucirea lui crus lateralis
   - sutura

c) poziționarea lobului
   - necesită restabilirea pilonilor de susținere
   - lateral – sutură intercartilaginoasă
   - medial – sutură pilierilor meziali de sept

Scanned with OKEN Scanner

d) anomaliile columelei
- dacă este în protruzie › excizia excesului septal
- dacă este concavă›grefon cartilaginos
- dacă este rectilinie› incizie cartilaginoasă subcutană la nivelul joncțiunii columelo-lobulare.

e) anomaliile aripilor nasului
- rezecția cutanată semilunară
- sutură

Sinteza inciziilor în rinoplastie
- interseptocolumelară
- transcartilaginoasă
- intercartilaginoasă
- calea externă „sub cerul liber" sau „decorticarea"
- calea extramucoasă

Condițiile formării rinoplasticianului
- Integrarea într-o echipă care efectuează în mod curent rinoplastii
- Informare permanentă privind tehnicile chirurgicale
- Antrenament pe cadavru
- Executarea procedeelor chirurgicale de la simplu la complex
- Primele intervenții din fiecare tip să fie făcute sub supravegherea unui senior.

Scanned with OKEN Scanner

Bibliografie selectivă

1. M. Aubry; P.Pialoux; G. Jost – „Chirurgie cervico-faciale", Ed. Masson-Paris-1972
2. Braccini F;Saban Y – „La chirurgie esthétique du nez" – Sud mediane 2001; 22-34-5
3. J.M.Couverse – „Reconstructive Plastic Surgery – W.B. Saunders Company 1964
4. St. Gârbea; Al. V. Dimitriu; D. Firică – „Chirurgie ORL" – Ed. Didactică şi Pedagogică 1983
5. J. Loré- „An Atlas of Head and Neck Surgery" – WB Saunders Company –Philadelphia-London-Toronto 1973
6. A. Pech, M.Cannoni – „La Rhinoplastie Personalisée"-Springer –Verlag Paris 1993
7. Pitangry I; Radwanski H.N. – „Rejuvenation of the brow" – Ed. Saunders – Philadelphia 1995
8. Y. Saban-F.Braccini; R. Poselli, V. Micheli-Pellegrini – A. Pech – „Rhinoplasties" – Monographies du C.C.A. Groupe 2002 Paris

Scanned with OKEN Scanner

Scanned with OKEN Scanner

CAPITOLUL 13

Elemente de chirurgie endoscopică rino-sinuzală

Dr. Codruț SARAFOLEANU

13.1. Anestezia în chirurgia endoscopică

Anestezia locală

În intervențiile endoscopice se folosește foarte frecvent *anestezia locală.* Avantajele anesteziei locale sunt evidente în multe situații, aceasta asigurând o hemostază execelentă și deci o excelentă vizibilitate în cursul actului chirurgical.

Anestezia locală ușurează distincția între mucoasa sănătoasă și cea bolnavă, ajută la recunoașterea spațiilor îngustate și la ablația sigură a zonelor afectate, fără durere și *complet.*

Rezultatele post-operatorii constau în vindecarea mai rapidă, stres minim al pacientului și cu câteva excepții la evitarea tamponamentului nazal.Riscurile anesteziei locale sunt mai mici comparativ cu anestezia generală, astfel că pot fi operați fără probleme și pacienții mai în vârstă cu suferințe cardiorespiratorii și generale.

Apariția durerii introperatorii reprezintă de asemenea un semnal de alarmă precoce care contribuie semnificativ la evitarea lezării tavanului etmoidal, orbitei sau nervului optic.

O altă caracteristică importantă a anesteziei locale este aceea că forțează chirurgul să lucreze cu maximum de finețe și cât mai parcimonios. Timpul de refacere post-operatorie este mai scurt după anestezia locală ; chiar și după o sfenoetmoidectomie totală, mulți pacienți se pot ridica de la pat după 2-3 ore, se pot hrăni și pot respira pe nas.

Exceptând copiii, foarte multe cazuri la adulți se operează folosind anestezia locală (topică) și prin infiltrație la pacienți premedicați și sedați. Personal folosesc inițial anestezia topică prin spray și meșe în meatele nazale,

apoi infiltrația la pacienți sedați. Uneori prefer o anestezie potențată i.v. concomitentă celei topice.

Anestezia loco-regională

Poate fi folosită în asociere cu anestezia locală. Onishi efectuează anestezia transorbitară a pediculilor etmoidali anterior şi posterior .

Foarte rar am folosit anestezia la nivelul canalului palatin mare spre a completa tehnica descrisă mai sus.

Anestezia generală

Anestezia generală va fi folosită de chirurgii cu mare experiență. Se indică anestezia generală când există cicatrici importante secundare intervențiilor precedente, când reintervenim pe un sinus maxilar cu cicatrici sau compartimentat sau când procesele osteitice sunt atât de extinse încât nu avem siguranța anesteziei locale.

Chiar şi anestezia generală cu hipotensiune controlată nu asigură un câmp operator «curat» asemenea anesteziei locale. Efectul de rebound postanestezic impune tamponamentul nazal.

Când folosim anestezia generală, zonele de operat se pregătesc absolut în acelaşi mod ca pentru intervențiile sub anestezie locală.

Chiar şi în mâinile celui mai experimentat chirurg, pierderea de sânge la o intervenție efectuată sub anestezie generală, poate fi de 5-12 ori mai mare decât la anestezia locală.

Pregătirea pre-operatorie

Există câteva etape importante în pregătirea pre-operatorie a pacienților şi anume:

- explicarea tipului de procedură ce va fi folosit, a riscurilor şi complicațiilor posibile;
- convingerea pacientului de necesitatea de a fi cooperant şi înțelegător;
- explicarea indicațiilor şi a şanselor de reuşită ale intervenției;
- efectuarea examenelor CT care permit importante corelații endoscopico-imagistice legate de extensia bolii, de eventuale variante anatomice, destrucții osoase etc.;
- informarea pacientului asupra fiecărei etape a actului operator şi asupra efectelor sedative ale premedicației;
- pacienții trebuie să fie însă suficient de vigili pentru a-şi controla reflexele de tuse, de deglutiție şi a relata senzațiile de vomă sau durerile foarte mari;

Scanned with OKEN Scanner

- introducerea meşelor îmbibate în soluţia anestezico-vasoconstrictoare în meatul mijlociu şi inferior după pulverizarea prealabilă a unei soluţii în fosele nazale;
- explicarea senzaţiei dureroase la infiltraţie, a creşterii frecvenţei cardiace şi a instalării unei stări de moleşeală.

Premedicaţia folosită pentru anesteziile locale

Există variate formule şi cocktailuri folosite ca premedicaţie în anesteziile locale. Alegerea agenţilor medicamentoşi depinde de preferinţele chirurgului şi ale anestezistului reanimator.

Nu trebuie uitat faptul că premedicaţia nu are voie să abolească reflexele de înghiţit şi de tuse. Dacă sedarea este prea profundă şi chirurgul pierde contactul cu pacientul mai multe probleme apar.

Combinaţia propusă de majoritatea endoscopiştilor de renume este pethidine hydrocloride (Mialgin, Meperidin) ca narcoleptic analgezic şi Promethazine atât pentru efectul sedativ cât şi pentru cel antiemetic. Dozele standard pentru adultul sănătos cântărind 70 kg sunt 100 mg Meperidine şi 50 mg Promethazine, administrate i.m. cu 30-45 de minute pre-operator. De obicei nu se foloseşte atropină în premedicaţie deoarece uscăciunea gurii este neplăcută iar scăderea secreţiilor oferă un beneficiu minim actului chirurgical. Pacientul este adus în sala de operaţie cu 10 minute anterior intervenţiei şi meşele sunt plasate în fosele nazale.

În Clinica O.R.L. «Sf. Maria», datorită specificului intervenţiilor endoscopice în România, administrăm i.v. intra-operator 1mg/10kg.c Benzodiazepine, 5mg/10kg.c Mialgin şi hemostatice. Dozele pot fi mărite la nevoie şi în plus în funcţie de necesităţile imediate se pot administra imediat orice substanţe medicamentoase.

Poziţia pacientului

Reprezintă un factor important în asigurarea confortului operator. Pacientul este aşezat în decubit dorsal cu capul în anteflexie, iar planul mesei de operaţie trebuie să fie la un nivel optim în raport cu mâinile chirurgului. Chirurgul se aşează în dreapta pacientului, iar picioarele sale trebuie să fie cam în dreptul gâtului pacientului.

Uneori sunt necesare modificări ale poziţiei capului în funcţie de zona în care operăm. De exemplu recesul frontal poate fi examinat mai uşor printr-o uşoară hiperextensie a capului pacientului.

În apropierea chirurgului de partea mâinii stângi se găseşte o masă pe care sunt plasate endoscoapele, un vas cu soluţie salină şi soluţia antiaburire, meşele şi soluţiile anestezice împreună cu seringa şi acul de infiltraţie. Ajutorul este

Scanned with OKEN Scanner

plasat la stânga pacientului, iar la capul acestuia din urmă se găseşte masa cu instrumentar.

Chirurgia etmoidului nu este o procedură sterilă deoarece interiorul nasului nu poate fi sterilizat. După dezinfecţia exteriorului nasului şi a buzelor se aşează un câmp care să permită accesul la nas şi ochi dacă este necesar.

Administrarea anesteziei topice şi prin infiltraţie

Pentru anestezia topică şi vasoconstricţia mucoasei, folosim o combinaţie (4-5:1) de *Xylocain(Lidocain) 4%* şi *epinefrină 1:1.000.*

Se îmbibă mici bule de bumbac (sterile, preambalate cu fir tractor) în această soluţie şi după ce s-a pulverizat soluţie de xylocaine 10% sau un amestec de xilină 4% + efedeină 5% (4:1)în fosele nazale, se plasează buletele în meatul mijlociu în special în recesuri.

Apoi se plasează în zona cornetului inferior meşe îmbibate cu aceeaşi soluţie. Buletele de bumbac trebuie să fie bine îmbibate şi în contact intim cu mucoasa zonei unde sunt plasate, spre a obţine un efect anestezic şi vasoconstrictor.

Acestea se lasă pe loc 10-15 minute . În nici un caz, mucoasa nu trebuie traumatizată sau lezată în cursul plasării buletelor. Dacă apar leziuni traumatice la plasarea anesteziei, sângerarea ulterioară poate împieta asupra uşurinţei abordului şi actului chirurgical.

Se poate folosi cu rezultate superioare cocaina (5 sau 10%). Pentru anestezia prin infiltraţie folosim xilină 1% cu adrenalină 1:200.000. Injecţia se face sub ghidaj endoscopic cu o seringă cu ac lung şi subţire (folosit şi la anestezia de la septoplastie).

Tehnica infiltraţiei este identică cu cea de la septoplastie iar semnul că a fost corect efectuată constă în albirea mucoasei şi uşoara sa ridicare de pe planul osos.

Punctele cele mai importante pentru infiltraţie sunt aria de inserţie a cornetului mijlociu deoarece ramurile terminale ale arterei etmoidale anterioare şi a nervului omonim, coboară dinspre tavanul etmoidal străbătând cornetul mijlociu şi celula agger nasi.

Este de asemenea important să infiltrăm inserţia procesului uncinat. Nu este necesară o cantitate mare de anestezic şi nici o «balonizare» excesivă a mucoasei de pe reperele anatomice, deoarece se pot produce confuzii în timpul actului operator.

Pacientul trebuie avertizat asupra posibilităţii de scurgere a substanţei în nasofaringe şi orofaringe. După infiltraţie este bine să aşteptăm 1-2 minute înainte de a începe operaţia.

Dacă intervenţia include deschiderea unei concha bulosa, infiltraţia se efectuează similar sub mucoasa capului cornetului mijlociu şi de-a lungul marginii sale inferioare.

Scanned with OKEN Scanner

Dacă este necesară rezecția întregului cornet mijlociu anestezia trebuie completată și în zona găurii sfenopalatine. Este foarte interesant faptul că în multe cazuri putem opera în zona sinusului sfenoidal fără anestezic suplimentar, dacă infiltrația la nivelul procesului uncinat a fost efectuată corespunzător.

Cele mai sensibile zone sunt posterior la coada cornetului mijlociu în aria găurii sfenopalatine și marginea inferioară a ostiumului natural maxilar. Durerea apărută în zona tavanului etmoidal sugerează proximitatea nervului etmoidal anterior și constituie un important semnal de alarmă.

Metode de reducere a sângerării

1. Prevenirea tulburărilor de coagulare.
2. Plasarea pacientului cu trenul inferior procliv : anti-Trendelenburg la 15-25^0.
3. Manevrele locale de pregătire a terenului operator (pulverizare, meșe și bulete îmbibate în soluții anestezice și vasoconstrictoare, infiltrația)
4. Gesturi chirurgicale sigure, atraumatice cu instrumentar adaptat.

13.2. Aspectul endoscopic al anomaliilor anatomice frecvent întâlnite la examenul endoscopic

Înainte de a descrie elementele de abord endoscopic ce se adresează patologiei rino-sinuzale voi încerca sa prezint pe scurt aspecte particulare ale examenului endoscopic diagnostic. Aceste detalii nu trebuie neglijate mai ales în contextul în care pot sugera coexistența unei afecțiuni cronice infecto-inflamatorii rinosinuzale. Alteori descoperirea lor poate orienta conduita terapeutică spre gesturi simple care amendează rapid simptomatologia.

A. ***Deviații septale***

Deviațiile septale importante nu produc doar obstrucție nazală ci de asemenea pot determina afectarea secundară a sinusurilor paranazale. Această afirmație este reală când o deviație septală forțează împingerea cornetului mijlociu lateral și îngustează intrarea în meatul mijlociu. Crestele septale pot fi cauza cefaleelor importante în special dacă vin in contact intim cu cornetele sau alte zone ale peretelui lateral al foselor nazale.

Există însă și situație inversă când deviațiile septale mari și crestele sunt asimptomatice și nici nu determină modificări sinusale.

Dacă există spațiu suficient pentru a trece optica de 4 mm și instrumentele chirurgicale crestele și deviațiile pot fi lăsate pe loc (mai ales dacă sunt asimptomatice). Altfel în algoritmul terapeutic se impune septoplastia spre a ușura abordul meatului mijlociu.

Scanned with OKEN Scanner

B. ***Variantele anatomice ale meatului mijlociu***

B.I. Variante anatomice ale cornetului mijlociu

1. Concha bulosa

Pneumatizarea cornetului mijlociu este cunoscută drept concha bulosa. De obicei apare bilateral chiar dacă gradul de pneumatizare este variabil de la pacient la pacient şi chiar la acelaşi individ. Pneumatizarea poate fi minimă, observabilă doar pe o secţiune CT sau din contră poate fi atât de importantă încât să ocupe meatul mijlociu şi chiar parţial fosele nazale. În majoritatea cazurilor o concha bulosa conţine o singură celulă cu aer dar uneori pot fi două sau chiar trei celule. Interiorul unei concha bulosa poate fi afectat de orice proces patologic care afectează şi sinusurile paranazale. Au fost cazuri când am descoperit la deschiderea unei concha bulosa edem al mucoasei, polipi, retenţie de secreţii, formarea unui mucocel şi în două cazuri chiar piocel. O concha bulosa de sine stătătoare, ca unică modificare a meatului mijlociu, nu este neapărat patologică.

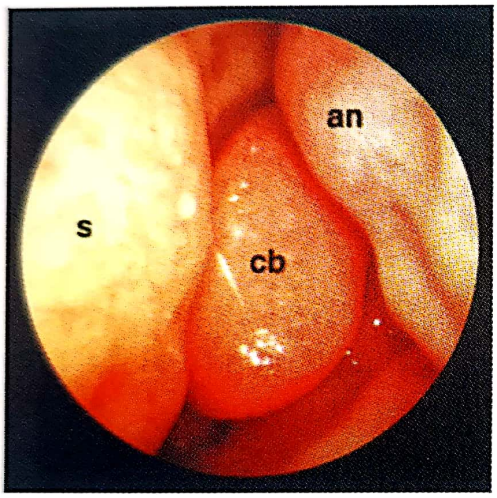

Fig. 13.1 Concha bulosa (cb) asociată cu o pneumatizare excesivă a celulei agger nasi (an); s – septul nazal

Dar pneumatizări mici asociate şi cu alte anomalii ale meatului mijlociu (unciformă, celulă agger nasi, bulă etmoidală) pot produce o îngustare semnificativă a zonelor tranziţionale ostiale cu declanşarea mecanismelor etiopatogenice secundare. Endoscopic concha bulosa apare ca o hipertrofie sau «lărgire» a capului sau corpului cornetului mijlociu care poate să vină în contact cu septul nazal sau chiar cu peretele lateral, desfiinţând parţial sau total meatul mijlociu. Trebuie subliniat faptul că examenul cu opticile angulate (30^0, 70^0) ne poate induce în eroare deoarece unghiurile mari ale opticilor au tendinţa de a reda obiectele mai mici decât sunt în realitate.

2. Cornetul mijlociu hipertrofiat şi extins anterior

Hipertrofia capului cornetului mijlociu este determinată atât de hiperplazia mucoasei dar şi de anomalii ale lamelelor osoase ale cornetului. Lamela verticală a cornetului mijlociu poate avea variate curburi. Capul cornetului mijlociu poate fi convex medial în vreme ce 2/3 posterioare ale sale să fie curbate paradoxal.

Scanned with OKEN Scanner

Trebuie reamintit că în timpul actului chirurgical forma şi conturul capului cornetului mijlociu nu sunt repere topografice importante.

3. Cornetul mijlociu curbat padoxal

Este situaţia întâlnită când cornetul mijlociu este curbat lateral, concavitatea este îndreptată spre sept şi convexitatea spre peretele lateral al fosei nazale. De obicei apare bilateral. Ca şi în cazul celorlalte anomalii de cornet mijlociu dacă este unică această anomalie nu este un factor etiologic pentru dezvoltarea unei sinuzite.

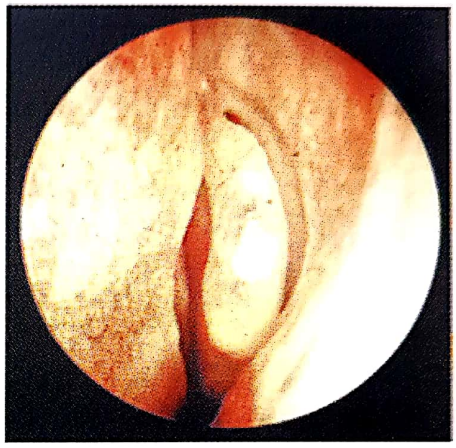

Fig. 13.2 Cornet mijlociu paradoxal

Dacă curbura este extremă şi blochează meatul mijlociu sau este asociată cu alte anomalii de meat mijlociu atunci este un factor etiopatogenic important. Cornetele curbate foarte mult produc dificultăţi mari în abordul etmoidului

B.II Anomalii ale procesului uncinat

1. Proces uncinat curbat medial

Cea mai importantă variantă patologică a procesului uncinat o reprezintă curbura medială a acestuia. Aceasta poate implica întreg cornetul sau doar anumite porţiuni ale sale. Curbura poate fi atât de importantă încât marginea liberă a unciformei să vină în contact cu faţa laterală a cornetului mijlociu. Uneori este şi împins anterior, încât iniţial există impresia că avem de-a face cu un cornet mijlociu dedublat.

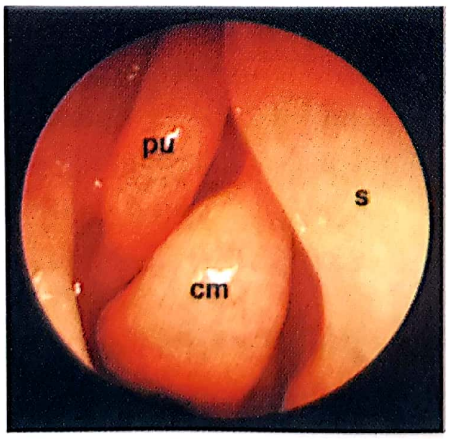

Fig. 13.3 Proces uncinat curbat medial (pu), cornet mijlociu pneumatizat (cm), s- septul nazal

Scanned with OKEN Scanner

O marcată curbură mediană a procesului uncinat asociată cu o zonă extinsă de contact cu cornetul mijlociu reprezintă una din cele mai frecvente caracteristici patogenice ale pacienților cu sinuzite recidivante rinogene.

2. Proces uncinat curbat lateral

Procesul uncinat poate fi curbat lateral pe toată lungimea sa sau doar parțial. Această deplasare laterală a unciformei poate îngusta infundibulul, mai ales când procesul uncinat se inseră lateral la distanță de cornetul mijlociu.

3. Proces uncinat alungit și hipertrofiat

Procesul uncinat se poate extinde posterior, împingând astfel marginea sa liberă posterioară pe bula etmoidală. Astfel se îngustează semnificativ hiatusul semilunar. Același rezultat îl are hipertrofia procesului uncinat ce acoperă bula postero-medial.

Când se combină cu alte anomalii de meat mijlociu(concha bulosa, bulă excesiv pneumatizată) se produce blocarea cvasitotală a zonelor tranziționale ostiale.

4. Modificări secundare ale procesului uncinat

Deoarece procesul uncinat formează peretele osos medial al infundibulului etmoidal, orice proces patologic care afectează mucoasa sa sau structura osoasă reprezintă un indicator important al unui proces inflamator al infundibulului.

Modificări ale mucoasei unciformei sugerează modificări în infundibul, recesul frontal sau ariile adiacente ale etmoidului anterior. Uneori aceste modificări constau în discrete edematieri ale mucoasei, alteori găsim polipi iar în alte cazuri întreg peretele medial al infundibulului bombează medial.

5. Pneumatizarea procesului uncinat

În cazuri rare procesul uncinat poate fi pneumatizat. Când este pneumatizat ocupă zonele libere infundibulare și creează zone de contrast mucos.

B.III *Ostium accesor al sinusului maxilar*

Ostiumul natural al sinusului maxilar nu poate fi vizualizat direct din meatul mijlociu, deoarece este «ascuns» în spatele procesului uncinat în profunzimea 1/3 posterioare a infundibulului etmoidal.

În mai mult de 25% din cazuri la examenul endoscopic se descoperă ostiumuri accesorii localizate anterior sau posterior de cel natural.

În unele cazuri putem observa secreții care pătrund prin ostiumul accesor în sinusul maxilar. Ele sunt apoi drenate prin ostiumul natural în infundibulul etmoidal de unde pot ajunge din nou în ostiumul accesor, producând astfel fenomenul de recirculare al mucusului.

B.IV. *Anomalii ale bulei etmoidale*

1. Hipertrofia bulei etmoidale

Pneumatizarea bulei etmoidale este variabilă, mergând de la lipsa sa până la o masivă dezvoltare care aduce bula anterior sub cornetul mijlociu. O

Scanned with OKEN Scanner

pneumatizare excesivă aduce bula în contact intim cu marginea posterioară a unciformei, blocând astfel hiatusul semilunar. Când există o pneumatizare excesivă, bula poate desființa meatul milociu, făcând diagnosticul endoscopic inițial dificil. Alteori pneumatizarea bulei produce o suprafață mare de contact între fața medială a bulei şi fața laterală a cornetului mijlociu. În experiența lui Stammberger acesta este locul de unde iau naştere polipozele inflamatorii.

Datorită poziției centrale şi a multiplelor raporturi cu zone anatomice cheie, bula etmoidală este frecvent implicată în etiopatogenia afecțiunilor etmoidale. Un fapt interesant semnalat de Hawke este acela că o bulă mare şi «bolnavă» poate fi responsabilă de rinoreea posterioară trenantă.

C. ***Afectarea sinusurilor paranazale***

C.1. Afectarea infundibulului etmoidal

Sunt patru semne endoscopice importante ce sugerează afectarea etmoidală în examene şi anume:

1. Modificări patologice evidente în infundibul sau hiatusul semilunar.
2. Secreții patologice ce drenează din infundibul, via hiatusul semilunar.
3. Identificarea variantelor anatomice capabile să producă obstrucția infundibulului.
4. Observarea modificărilor mucoasei feței mediale a procesului unciform.

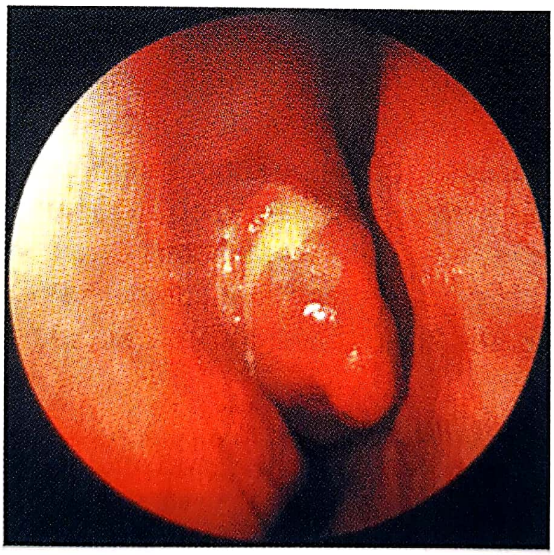

Fig. 13.4 Blocarea infundibulului cu secreții purulente şi edem

Menționez câteva aspecte patologice şi anume - edem al mucoasei din infundibul, polipi izolați sau în grupuri, modificări ale mucoasei zonelor periinfundibulare, modificări de tip granulomatos, secreții ş.a.

C.2. Afectarea recesului frontal

Recesul frontal este frecvent afectat de procese patologice cu originea în ariile adiacente complexului ostiomeatal.

Scanned with OKEN Scanner

Deoarece recesul frontal este o «anticameră» etmoidală a sinusului frontal, procesele infecțioase se propagă de la cavitatea nazală prin această anticameră. De aceea nu există suferință frontală fără afectarea recesului frontal și deci a etmoidului. Aspectele endoscopice ale unei afecțiuni frontale sunt nesugestive, uneori doar secrețiile patologice în meatul mijlociu reprezintă un indiciu.

Ocazional se pot descoperi polipi mici în zona inserției anterioare a cornetului mijlociu. Bombarea porțiunii superioare a apofizei unciforme și edemul mucoasei din zona inserției cornetului mijlociu (în partea anterioară), sunt semne de suferință frontală.

Dacă drenajul secrețiilor este blocat, se poate constitui un mucocel sau un piocel frontal.

C.3. Afectarea celulei agger nasi

O celulă agger nasi pneumatizată este o variantă care apare ca o bombare a peretelui lateral nazal chiar anterior de inserția cornetului mijlociu.

Când pneumatizarea este excesivă, inserția cornetului mijlociu este împinsă supero-medial. Orice proces patologic ce afectează celula agger nasi se poate extinde la sacul lacrimal (via lamina papiracea).

Semnificativ pentru suferința inflamatorie a celulei agger nasi este aspectul endoscopic de bombare marcată a peretelui lateral nazal anterior și uneori superior de inserția cornetului mijlociu.

Diagnosticul de certitudine este computertomografia.

C.4. Afectarea celulelor Haller

Celulele Haller sunt alte variante anatomice ce joacă un rol important în sinuzitele maxilare. Sunt celulele ce se dezvoltă în podeaua orbitei (tavanul sinusului maxilar), adiacent ostiumului natural al sinusului.

Când sunt excesiv pneumatizate pot îngusta partea posterioară a infundibulului și ostiumul sinusului maxilar din partea superioară.

Modificări secundare precum o ușoară bombare a peretelui lateral, inferior de bula etmoidală și îngustarea părții posterioare a hiatusului semilunar sugerează prezența celulei Haller.

Confirmarea se face prin examen CT.

Celulele Haller nu se pot vizualiza prin endoscopia nazală ci doar la sinusoscopia sinusului maxilar omolateral.

C.5. Afectarea etmoidului posterior

Afectarea izolată a etmoidului posterior este o raritate. De obicei este vorba de o afectare etmoidală antero-posterioară.

La examenul endoscopic, prezența secrețiilor patologice din meatul superior sau dinspre recesul sfeno-etmoidal poate fi singurul semn de suferință al etmoidului posterior. În plus se poate observa mucoasă inflamată sau polipoidă care protruzionează din meatul superior.

Uneori în polipozele nazosinusale grave se remarcă polipi edematoși care apar între cornetul mijlociu și sept.

Scanned with OKEN Scanner

C.6. Afectarea sinusului sfenoidal

Sinusul sfenoidal este implicat la 16% din pacienţii cu sinuzite cronice. Afectarea izolată a sfenoidului este fără îndoială mai frecventă decât a etmoidului posterior.

Semnul endoscopic major îl reprezintă prezenţa secreţiilor patologice din recesul sfenoetmoidal spre nazofaringe.

Examenul recesului sfenoetmoidal se efectuează cu optica de 2,7 mm de 30^0 sau 70^0. Chiar şi atunci când nu putem vizualiza ostiumul sfenoidal, prezenţa secreţiilor în zona recesului, hiperemia şi edemaţierea mucoasei acestuia sunt semne endoscopice ce sugerează o sfenoidită.

D. ***Polipoza nazo-sinusală***

Reprezintă cea mai comună afecţiune cronică a mucoasei nazo-sinusale. Aspectul clinic al polipozelor este bine cunoscut. Endoscopic s-a dovedit că polipi ce apar în cavitatea nazală provin din sinusul etmoidal sau din imediata sa vecinătate.

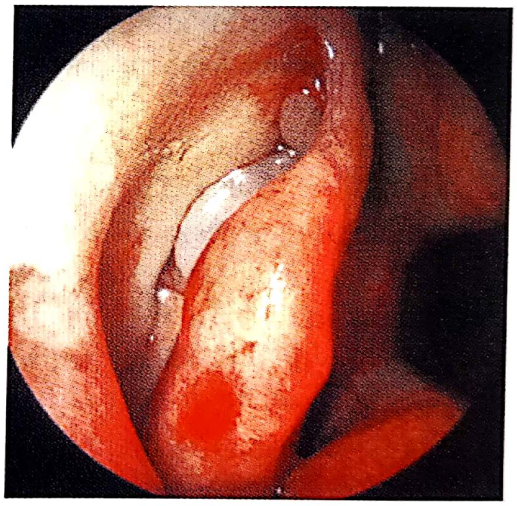

Fig. 13.5 Polipoza nazală gradul I

Cu excepţia polipilor unici choanali sau a celor de însoţire a tumorilor nu se poate vorbi de polipi cu originea în etmoidul posterior. Uneori la endoscopie «peisajul» este normal chiar dacă sinusul etmoidal este plin de polipi. Aspectul endoscopic se modifică la extensia polipozei în cavitatea nazală.

Polipozele suprainfectate sunt însoţite de secreţii franc purulente. În ceea ce priveşte originea polipilor voi prezenta în tabelul următor studiul lui Stammberger pe 200 de cazuri (1990).

Tabelul 13.1

Originea polipilor la examenul endoscopic

Zona afectată iniţial

80% - Procesul uncinat - cornet - infundibulum

Scanned with OKEN Scanner

65% - Fața anterioară a bulei - hiatusul semilunar - infundibul
48% - Recesul frontal
42% - Spațiul dintre bula etmoidală și cornetul mijlociu
30% - Interiorul bulei
28% - Sinus lateralis
27% - Meatul superior
15% - Cornetul mijlociu

Sinusurile afectate secundar
65% - Sinusul maxilar
23% - Sinusul frontal
8% - Sinusul sfenoid

- Nu s-au studiat polipozele difuze rinosinusale.
- Se remarcă originea prepoderent *etmoidală* a polipilor.

13.3. Tehnici de abord endoscopic ale sinusului maxilar

13.3.1. Sinusoscopia

Majoritatea detaliilor au fost discutate la capitolul de explorări funcționale. Voi insista asupra unor aspecte particulare

Instrumentar

Instrumentarul necesar nu este foarte numeros.
- Cel mai important este *trocarul* și *acul* său. Trocarul are diametrul exterior de 5 mm și lumenul prin care trec endoscoapele de 4 mm.
- Catetere de polietilen pentru puncționarea și aspirarea conținutului chistic.
- Sonde de aspirație drepte.

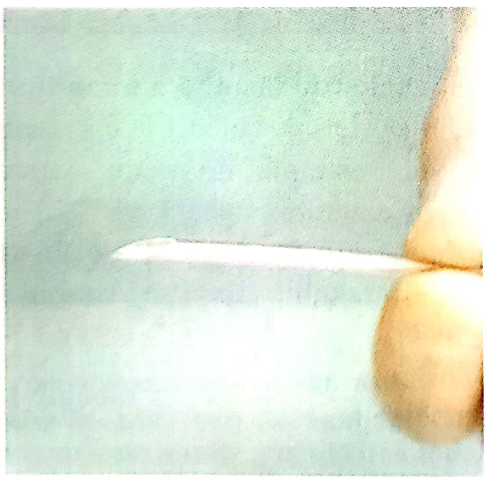

Fig. 13.6 Tub de polietilenă adaptat aspirației conținutului chistic

Fig. 13.7 Chist de retenție al sinusului maxilar

Scanned with OKEN Scanner

- Seringă.
- Pense de biopsie, suficient de subțiri să poată trece prin trocar. Sunt folosite la prelevarea de biopsii, sau ablația unor formațiuni chistice sau polipoide izolate.
- De asemenea pot fi folosite pentru palparea endosinusală, determinarea consistenței mucoasei, reperarea zonelor de destrucție osoasă în cazurile de neoplasm etc.

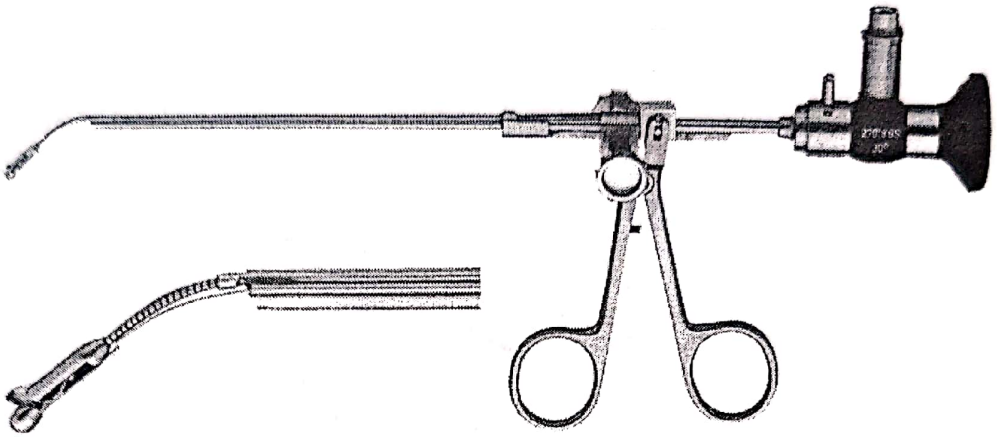

Fig. 13.8 Instrumentar pentru manevre endosinusale

- Endoscoape de 4 mm - 0^0, 30^0, 70^0. Cel mai folositor este endoscopul de 30^0 care asigură o vizualizare clară a majorității zonelor sinusale.

Tehnica de biopsie şi excizie a polipilor şi chistelor

Endoscopul de 0^0 este folosit pentru a vizualiza şi aborda un polip, un chist sau altă leziune tumorală. Canula se fixează sub controlul vederii, centrată pe leziune şi nu se mai mişcă.

Se scoate endoscopul şi se introduce pensa de biopsie care va exciza leziunea. Acest pas este orb. Senzația tactilă şi experiența sunt importante pentru extirparea adecvată a leziunilor de acest fel. O rezecție completă şi radicală a acestor leziuni nu se poate obține fără a folosi tehnica «mini Caldwell-Luc modificată». De obicei o efectuez ca o procedură de rezervă sau la copiii cu polip sinusocoanal şi complex ostiomeatal normal.

Firmele producătoare au pus la dispoziția chirurgilor un sistem bicanal - optică + canal de lucru, prin care ablația acestor leziuni să se poată face sub controlul direct al vederii.

În tehnica «mini Caldwell-Luc» modificată sinusul este abordat prin şanțul gingivo-labial. Voletul osos este minim, centrat pe zona unde s-a descris leziunea. Mucoasa sănătoasă a sinusului maxilar şi complexul ostiomeatal nu sunt abordate.

Nu se efectuează contradeschidere. Nu este necesar tamponamentul sinusului. Toată intervenția se face sub control endoscopic.

Scanned with OKEN Scanner

O altă posibilitate este abordul cu două trocare - atât diameatic cât şi via fosa canină. Canula de lucru este cea din fosa canină, iar pe cea din meatul inferior se menţine endoscopul pentru controlul câmpului operator.

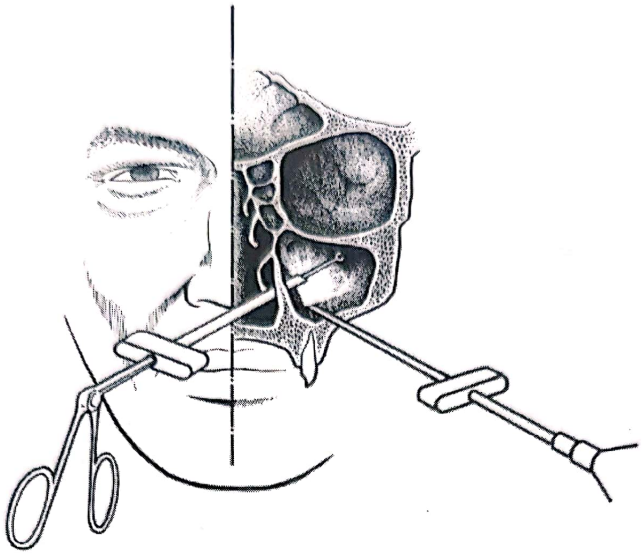

Fig. 13.9 Cale mixtă de abord al sinusului maxilar

Voi mai descrie câteva aspecte patologice particulare. Chistele maxilare au originea în diferite zone. Cele de retenţie se pot forma oriunde în mucoasa sinusului maxilar.

Chistele sau polipii chistici pot proveni din etmoidul anterior. Câteodată imagini chistice clare la examenul CT «dispar» la sinusoscopie. Poate fi vorba de sfere de mucus vâscos şi aderent , prezente în sinus în momentul executării examenului tomografic şi care sunt transportate cu fluxul mucociliar şi nu se mai vizualizează la sinusoscopie.

Alte aspecte interesante întâlnite sunt Aspergiloza sinusală şi corpii străini de obicei de origine stomatologică iatrogenă.

Fig. 13.10 Sinuzita maxilară fungică

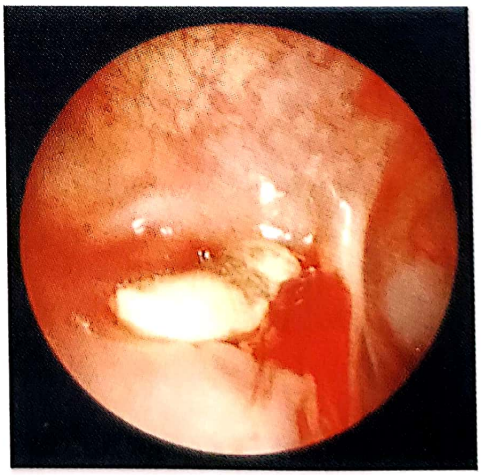

Fig. 13.11 Corp străin endosinusal – material dentar

Scanned with OKEN Scanner

Corpii străini sunt fie extraşi direct prin sinusoscopie, fie înmuiaţi şi dispersaţi cu o soluţie salină şi apoi aspiraţi. La sfârşitul procedurii se introduce un antiedematos topic în sinus. De obicei nu este necesar tratamentul antibiotic şi antiinflamator. Controlul endoscopic este obligatoriu la 14 zile.

13.3.2. Meatotomiile

Chirurgia intranazală s-a schimbat semnificativ de-a lungul anilor. Meatotomia inferioară a pierdut teren în faţa mult mai «fiziologicei» antrostomii care include ostiumul natural.

Dificultăţile de vindecare pot fi legate de staza mucusului ca urmare a fluxului circular dintre cele două orificii osoase. Kennedy a descris fluxul circular atât la modelele experimentale cât şi în studiile clinice.

Definiţia fluxului circular dat de acesta a fost extinsă pentru a include fluxul de mucus de la ostiumul natural sau creat chirurgical ,la ostiumul accesor, fie el natural, fie creat chirurgical.

Voi prezenta antrostomia mijlocie, o tehnică ce previne fluxul circular şi permite sistemului mucociliar să asigure un drenaj fiziologic al sinusului maxilar.

Această tehnică, aşa cum o demonstrează şi experienţa proprie (277 cazuri operate astfel din 1997), este sigură şi eficientă în tratamentul sinuzitelor maxilare cronice.

Gooch a descris prima antrostomie intranazală în 1770, şi de atunci, tehnica chirurgicală a suferit profunde modificări şi îmbunătăţiri.

Studiile lui Hinding publicate în 1941, stabileau că antrostomia trebuie plasată cât mai la distanţă de ostiumul natural, pe cât posibil spre a preveni infecţiile.

Bazată pe rezultatele sale experimentale şi pe conceptul de creştere a posibilităţilor de drenaj, meatotomia inferioară a câştigat teren.

Messerklinger şi-a concentrat interesul studiilor pe antrostomia meatală la nivelul ostiumului natural de drenaj.

Studiile sale au comparat avantajele şi dezavantajele celor două meatotomii. Experimentele pe iepuri nu demonstrează diferenţe majore în aspectul macroscopic inflamator sau cel de microscopie electronică.

Alte studii au demonstrat diferenţe minime în ceea ce priveşte simptomele postoperatorii, examenul clinic şi radiologic în cele două tipuri de intervenţii chirurgicale.

Davis şi colaboratorii au demonstrat diferenţe semnificative în evoluţia pe termen lung a pacienţilor operaţi.

Astfel în cazul meatotomiei mijlocii extinse funcţionalitatea pe termen lung a fost raportată la 94,6% comparativ cu cea a meatotomiei inferioare citată la 70%.

În plus, cercetările lui Kennedy arată că antrostomia nu determină redirecţionarea caracteristicilor clearance-ului mucociliar.

Scanned with OKEN Scanner

Astfel cilii din sinus continuă să funcţioneze direcţionând mucusul spre ostiumul natural, în ciuda modificărilor chirurgicale.

În cazuistica proprie întâlnim frecvent pacienţi cu sinuzită maxilară cronică recidivantă, cărora li s-a practicat anterior o meatotomie inferioară sau o meatotomie medie sau ambele.

Personal cred că acest concept de *flux circular* în condiţiile funcţionalităţii corecte a cililor sinuzali, este implicat în fiziopatologia bolii cronice recidivante.

Fluxul ciliar conduce mucusul spre partea superioară a sinusului şi apoi prin antrostomia meatală mijlocie spre fosa nazală omolaterală. Mucusul drenat poate reintra ulterior în sinus pe cale meatotomiei inferioare.

Conceptul de flux circular nu este nou, deoarece atât Kennedy şi Shaalan, cât şi Zinreich au comunicat rezultatele lor atât pe modele animale cât şi ca dificultăţi terapeutice întâlnite la antrostomiile mijlocii care nu implică şi ostiumul natural.

Consider că fluxul circular poate să apară în următoarele patru situaţii:

a. Flux de la ostiumul natural la un ostium accesor.
b. Flux de la ostiumul natural la o antrostomie mijlocie care nu este centrată şi/sau conectată cu ostiumul natural.
c. Flux de la o meatotomie la un ostium accesor.
d. Flux de la meatotomie mijlocie la o meatotomie inferioară.

În plus cred că apariţia fluxului circular în cazul bimeatotomiei este direct legată de proeminenţa verticală a cornetului inferior şi a peretelui lateral nazal ce separă cele două orificii de antrostomie.

Voi descrie şi indica folosirea meatotomiei mijlocii extinse, care conectează toate ostiumurile naturale şi chirurgicale pentru a creşte aerarea sinuzală şi clearance-ul mucociliar al sinusului maxilar.

Acest studiu retrospectiv se referă la un număr de 277 de pacienţi prezentaţi la Clinica O.R.L. şi Chirurgie Cervico-Facială «Sf. Maria» între anii 1997-1999 pentru sinuzită maxilară cronică recidivantă.

La 45 pacienţi li se practicase anterior o meatotomie inferioară, iar restul de aproximativ 80% erau după multiple tratamente medicale eşuate sau încercări de meatotomii mijlocii.

Pacienţii au fost monitorizaţi prin examen clinic, examene bacteriologice ale secreţiei sinuzale sau ale lichidului de spălătură sinuzală, radiografii ale sinusurilor anterioare (Tcheboull şi Blondeau) şi în majoritatea cazurilor examen computertomografic.

Procedeele chirurgicale propriu-zise

- Se practică sub anestezie locală cu o preanestezie prealabilă cu potenţare i.v.
- După aplicarea meşelor cu anestezic şi vasoconstrictoare, se efectuează injectarea unei soluţii anestezico-vasoconstrictoare în meatul mijlociu până la anemierea întregului câmp operator.

Scanned with OKEN Scanner

- În cazul primei intervenții s-a practicat antrostomia mijlocie care a înglobat ostiumul sinusului maxilar şi ostiumurile accesorii.
- În unele cazuri a fost deschisă bula etmoidală şi eventual etmoidul anterior în funcție de aspectul mucoasei bulare.
- Dacă pacienții aveau o antrostomie mijlocie efectuată, aceasta s-a verificat, s-au lizat toate benzile cicatriceale, s-a ridicat întreg procesul uncinat şi toate ostiumurile accesorii au fost incluse.
- În cazul pacienților cu meatotomie inferioară preexistentă, s-au reperat meatotomia inferioară şi ostiumul natural şi accesoriu care au fost unite într-o breşă unică, mare, prin ridicarea peretelui lateral al fosei nazale din zona respectivă şi a porțiunii corespunzătoare din cornetul inferior. Coada cornetului inferior restant a fost ridicată prin secționarea cu foarfeca iar zona de inserție cauterizată spre a preveni sângerările postoperatorii.
- Îngrijirile postoperatorii constau în aplicarea de meşe cu vasocontrictoare, lavaj cu soluții saline hipertone sau izotone, aspirații repetate şi ablația crustelor la circa 1 săptămână posoperator. În 5 cazuri a fost necesar tamponamentul anterior.
- Nu s-au semnalat accidente intra şi postoperator.

Rezultatele obținute m-au îndreptățit să fac următoarele afirmații :

- Antrostomia meatală mijlocie extinsă creează o antrostomie largă şi previne fluxul circular între ostiumul natural şi cele create chirurgical.
- Sinuzita maxilară cronică recidivantă a fost obiectivată prin simptome subiective, examen clinic bacteriologic şi imagistic (clasic şi modern).
- Nu s-au semnalat complicații specifice procedeului.
- În ciuda alterării (modificării) ostiale sau a peretelui lateral al fosei nazale, acțiunea cililor urmează aceleaşi caracteristici pentru a asigura clearance-ul mucos.
- În cazul coexistenței unei meatotomii inferioare fluxul circular poate apare în două variante:
  a. fie prin scurgere pe marginea cornetului nazal inferior;
  b. fie, în cazul meatotomiilor inferioare plasate posterior, pe calea cozii cornetului inferior şi a meatului inferior.
- Trebuie specificat că nu toți pacienții cu bimeatotomie sau cu meatotomie inferioară dezvoltă flux circular.
- Avem suficienți pacienți cu meatotomie inferioară plasată anterior, cu perete nazal lateral restant suficient şi/sau cu proeminența suficientă a mucoasei cornetului nazal inferior. În astfel de situații anatomice fluxul de mucus este canalizat posterior spre rinofaringe.
- Această tehnică trebuie luată în considerare în cazul pacienților cu sinuzită maxilară cronică recidivantă cărora li s-a practicat anterior o intervenție chirurgicală în meatul inferior, mijlociu sau bimeatal.

Scanned with OKEN Scanner

- Tehnica nu este complicată, se efectuează sub anestezie locală şi nu necesită îngrijiri postoperatorii deosebite sau îndelungate.
- Grosimea peretelui medial al sinusului maxilar variază şi reprezintă un factor ce limitează practicarea acestei tehnici sub anestezie locală şi cu instrumentar endoscopic minim necesar.

Concluzii

• Antrostomia mijlocie lărgită este o tehnică chirurgicală sigură, eficientă care previne fluxul circular la pacienţii cu sinuzită maxilară cronică recidivantă, sau cu alte intervenţii chirurgicale sinusale în antecedente.

• La cazurile netratate anterior optăm pentru antrostomie mijlocie, care să includă obligatoriu ostiumul natural şi ostiumurile accesorii şi care poate fi lărgită prin ridicarea apofizei unciforme uneori în totalitate.

• Nu va fi părăsită meatotomia inferioară, ci se va practica în cazuri cu situaţii anatomice care să prezinte dirijarea fluxului de mucus spre posterior.

• Ca nomenclator:
  - antrostomie = meatotomia mijlocie ce include ostiumul natural de drenaj;
  - meatotomie inferioară = cale de drenaj prin meatul inferior;
  - meatotomie mijlocie = cale de drenaj prin meatul mijlociu ce nu include neapărat natural şi/sau cele accesorii.

13.3.2.1. Antrostomia şi tehnicile adresate obstrucţiei complexului ostiomeatal

Se adresează pacienţilor cu afectarea limitată a complexului ostiomeatal. Aceştia pot prezenta simptome uni sau bilaterale. La examenul CT se remarcă doar afectarea ostiumului natural maxilar. După majoritatea autorilor uşoara opacifiere a uneia sau a două celule etmoidale este nesemnificativă.

Instrumentar

- Sursa de lumină, cablu optic, endoscoapele 0^0, 30^0, 70^0
- Soluţii anestezice
- Seringă cu ac lung şi subţire
- Probă de ostium (butonată)
- Coasă de unciformectomie
- Pensă dreaptă (Blakesley)
- Pensă muşcătoare la 45^0
- Pensă retrogradă (eventual pediatrică)
- Eventual microdebrider
- Canule de aspiraţie, dreaptă/curbă
- Materiale de tamponament
- Foarfecă de cornete

Scanned with OKEN Scanner

Tehnica antrostomiei

După anestezia locală, inițial se practică rezecția 1/3 inferioare a procesului uncinat, pentru reperarea infundibulului şi reconstrucția ostiumului.

Pentru endoscopiştii versați se poate începe cu rezecția totală a unciformei sau cu rezecția parțială descrisă anterior urmată şi de rezecția 1/3 medii a unciformei mai ales dacă ostiumul nu a fost reperat.

În timpul rezecției lamei osoase a unciformei, mucoasa posterioară trebuie păstrată intactă. După această manevră se inspectează ostiumul maxilar. Se aspiră secrețiile din sinusul maxilar cu o canulă de aspirație curbă.

Dacă se consideră suficient , «deblocarea» COM se opreşte aici.

Antrostomia se practică centrat pe ostiumul natural rezecând cu pensa muşcătoare retrogradă structurile osoase în direcție anterioară până la lărgirea convenabilă a ostiumului. Dacă se repereză un ostium accesor acesta se uneşte prin rezecția punții de țesut membranos cu ostiumul natural pentru a evita recircularea mucusului.

Apoi se palpează cu proba de ostium infundibulul şi tavanul sinusului maxilar. În plus se plasează instrumentul în spatele marginii restante a unciformei spre a-i verifica integritatea. Controlul endoscopic se face la 1 lună postoperator iar cel CT la 6 luni.

Nu este necesar tamponamentul.

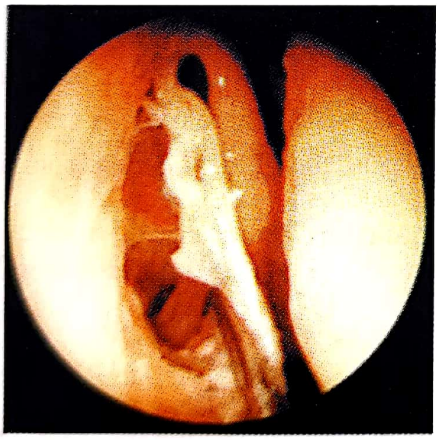

Fig. 13.12 Unciformectomie dreaptă

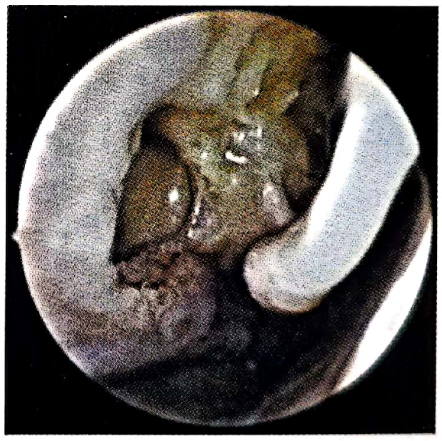

Fig. 13.13 Antrostomie aspect postoperator

Aspecte particulare

Reconstrucția ostială cu microdebriderul

Primele generații de microdebridere au fost foarte apreciate la rezecția polipilor şi țesuturilor moi dar nu erau eficiente în rezecțiile osoase.

Generațiile noi de microdebridere, perfecționate au un sistem de aspirație performant, o piesă de mână uşoară şi capacitatea de a rezeca lamele osoase. Nu se obturează în timpul manevrelor chirurgicale.

Scanned with OKEN Scanner

Intervenția se practică sub anestezie locală. Pentru unciformectomie, microdebriderul are nevoie de suprafețe rugoase, anfractuoase spre a le putea aspira și rezeca. Pentru aceasta se practică câteva mici «muşcături» cu pensa retrogradă de-a lungul unciformei iar fragmentele rezultate sunt excizate de microdebrider. Acesta trebuie ținut ferm și «țesutul trebuie lăsat să vină în aparat» nu să plasăm lama în contact intim cu țesutul. Lama trebuie să fie paralelă cu podeaua nazală. Odată cu rezecția țesutului moale și osos, microdebriderul aspiră și sângele, materialul purulent menținând câmpul operator curat.

Tot cu shaverul se poate executa antrostomia în dauna fontanelei posterioare. În final se spală câmpul operator cu o soluție salină și se aspiră secrețiile. Tamponamentul nu este necesar.

Două ostiumuri în infundibulum

Este o situație rară, specială care lansează o provocare chirurgului în a identifica ostiumul natural funcțional. Sinusoscopia sinusului maxilar cu colorarea mucoasei va ajuta la identificarea lui.

După unciformectomie (descrisă anterior) și identificarea infundibulului vom vizualiza două ostiumuri. Acestea se unesc într-un singur ostium prin rezecția benzii de țesut interostial.

Accidente / incidente

1. Hemoragia - care împiedică vederea, dacă manevrele sunt brutale.
2. Lezarea tavanului sinusului maxilar și a elementelor orbitei.
3. Neidentificarea ostiumului natural.
4. Lezarea canalului lacrimo-nazal în traiectul său.
5. Dezinserția unciformei de la zona de articulație superioară - leziuni importante ale lamei cribrosa.
6. Menținerea a două ostiumuri urmată de fenomene de recirculare a mucusului

13.3.2.2. Meatotomia inferioară

Meatotomia inferioară poate fi discutată din două puncte de vedere și anume fenestrarea sinusului maxilar (meatotomia inferioară propriu-zisă) și manevrele terapeutice endosinusale via fereastra din meatul inferior.

Sunt în continuare discuții privind posibilitatea recirculării secrețiilor între ostiumul natural și fereastra din meatul inferior (așa cum am discutat anterior) însă intervenția este încă folosită.

Indicații

Depind de tipul leziunii, ceea ce ne permite să descriem două tipuri de intervenții și anume:

Scanned with OKEN Scanner

a. meatotomia de drenaj şi aerare;
b. meatotomia cale de abord sinusal.

a. Meatotomia inferioară de drenaj

Indicaţiile acestei intervenţii sunt:

- Sinuzitele cronice recidivante limitate la sinusul maxilar, fără suferinţă clinică sau imagine CT de afectare etmoidală.
- Polipoze sinusale limitate.

Mai degrabă trebuie discutate aspectele negative sau riscurile intervenţiei. În general o meatotomie inferioară realizează un drenaj antifiziologic şi de aceea trebuie executată cât mai decliv (după Hermann se excizează os până la nivelul palatului dur). În plus o meatotomie inferioară poate deveni în timp un factor iatrogen dacă mucoasa hiperplazică din sinus o traversează şi se exteriorizează endonazal. Unele polipoze exuberante de pe planşeul fosei nazale, pot traversa orificiul de meatotomie invadând sinusul maxilar. În plus există tendinţa naturală ca această meatotomie să se închidă spontan.

b. Meatotomia inferioară - cale de abord

Se adresează unui număr limitat de afecţiuni: bine circumscrise şi puţin aderente.

Leziuni limitate Se referă la corpii străini (rădăcini dentare, amalgam dentar) sau chistelor cu conţinut clar şi potenţial algogen.

Leziunile puţin aderente Pot ocupa uneori întreaga cavitate sinusală dar excizia lor este posibilă pe această cale. Tehnica se adresează şi sinuzitelor cazeoase sau micotice la care intervenţia Caldwell-Luc nu este posibilă, chistelor voluminoase sau prelungirilor endosinuzale ale polipilor sino-coanali.

Contraindicaţii

Toate celelalte forme clinice ale sinuzitei maxilare sunt contraindicaţii. Asocierea afectării COM sau a etmoidului elimină din planul terapeutic meatotomia inferioară.

Instrumentar

- Endoscoape de 4mm - 0^0, 30^0, 70^0
- Sursă de lumină, cablu optic
- Specul Killian (autostatic)
- Curete Volkmann
- Pense muşcătoare de os
- Soluţii anestezice descongestionante
- Seringă cu ac fin
- Canule de aspiraţie

Scanned with OKEN Scanner

- Daltă dreaptă
- Ciocan
- Pense de biopsie

Tehnica chirurgicală

-După anestezia locală a foselor nazale, centrată pe meatul inferior se luxează supero-medial cornetul inferior (şi dacă are tendinţa de revenire se menţine pe loc cu un specul Killian autostatic).

-Cu optica de 30^0 se pătrunde sub cornetul inferior luxat şi se repereză ostiumul canalului lacrimo-nazal care trebuie menajat. Acesta se poate repera şi cu ajutorul unei soluţii colorate instilate în ochi.

-Se decolează mucoasa câmpului meatal prin infiltraţie şi apoi se rezecă cu electrocauterul fin. Se poate folosi pentru aspirarea fumului aspiratorul-decolator Wigand care facilitează tehnica chirurgicală.

-Locul de rezecţie este foarte clar stabilit iar dimensiunile trebuie să aibă 10-15 mm înălţime şi 15-20 mm lungime (în profunzimea meatului).

-Se trepanează peretele osos cu dalta, iar orificiul creat este mărit cu pensele muşcătoare de os. Cu cureta se regularizează marginile orificiului.

-Urmează aspirarea secreţiilor din sinus, explorarea endosinuzală şi manevrele terapeutice necesare.

Dificultăţi intraoperatorii

- Fose nazale înguste constituţional
- Creste septale
- Cornet mijlociu ce nu poate fi luxat
- Stenoze narinare, sinechii

În aceste condiţii se tratează iniţial afecţiunile enumerate anterior şi apoi se poate efectua meatotomia sub control microscopic.

Accidente / incidente

- Lipotimia, sincopa.
- Sângerarea - mai ales la luxarea cornetului cu speculul Killian.
- Lezarea mucoasei nazale datorită manevrelor brutale.
- Lezarea ostiumului lacrimo-nazal (acesta fie nu este reperat, fie este inclus în meatotomie). Urmările sunt bine cunoscute (epifora, dacriocistele trenante).
- Lezarea nervilor dentari dacă lărgirea orificiului se face în dauna peretelui inferior şi anterior.
- Lezarea pachetului vasculo-nervos palatin dacă lărgirea orificiului osos se face excesiv în dauna peretelui posterior.

Şcoala americană propune o tehnică interesantă, aceea a «ferestrei naso-antrale» care se efectuează în felul următor:

- Rezecţia unei porţiuni triunghiulare din cornetul inferior în zona corespunzătoare orificiului de meatotomie.

Scanned with OKEN Scanner

- Locul ferestrei se găseşte la 1,5 cm posterior de capul cornetului inferior, în imediata vecinătate a podelei nazale.
- Se creează fereastra (meatotomia) după aceleaşi reguli
- Aspirarea secreţiilor şi inspecţia sinusului maxilar.
- Lărgirea ferestrei spre posterior prin rezecţia peretului osos în apropierea podelei.
- Vizualizarea ostiumului natural prin meatul mijlociu (după ablaţia unciformei, eventual antrostomie).
- Conectarea celor două orificii prin disecţie superioară.
- Se creează astfel o fereastră largă ce conectează meatotomia inferioară cu ostiumul natural.
- Prin această fereastră abordul este facil.

13.4. Tehnici de abord etmoido-fronto-sfenoidal

13.4. Etmoidectomia anterioară (rezecţia bulei etmoidale)

Dacă algoritmul diagnostic (clinic endoscopic şi imagistic) descoperă afectarea spaţiului dintre peretele medial al bulei şi faţa laterală a cornetului mijlociu sau a etmoidului anterior următorul pas îl constituie rezecţia bulei etmoidale. O altă indicaţie o reprezintă pneumatizarea excesivă a bulei care «umple» tot infundibulul.

Cefaleea cronică rebelă la tratament şi la care s-a exclus orice altă etiologie se tratează similar.

Tehnica operatorie

De obicei bula este dificil de vizualizat şi abordat dacă procesul unciform este pe loc. De aceea de cele mai multe ori este necesară hemiunciformectomia după tipicul expus anterior. Atrag atenţia asupra poziţiei coasei la unciformectomie, care trebuie să fie cu mânerul paralel cu peretele lateral după ce vârful a penetrat apofiza unciformă.

În nici un caz coasa nu se va îndrepta lateral deoarece există riscul lezării laminei papiraceea. După unciformectomie, cu optica de 0^0, în centrul câmpului operator apare bula etmoidală. Aceasta se deschide prin împingerea uşoară a peretelui său anterior, spre medial, cu pensă Blakesley-Weil.

Dacă lumenul bulei a fost identificat, toată bula va fi rezecată pas cu pas.

Niciodată nu trebuie să folosim mişcări brutale sau tracţiuni excesive ale septurilor intercelulare sau a mucoasei etmoidale.

Acestea se vor abla prin mişcări fine de rotaţie ale pensei. Este important să rezecăm tot peretele medial al bulei care poate fi aderent la cornetul mijlociu sau «ascuns» în spatele cornetului.

Deschiderea bulei trebuie să se facă cât mai medial cu putinţă, iar rezecţia trebuie să continue doar după ce lumenul a fost clar identificat. Nu trebuie uitate cazurile cu bulă nepneumatizată, hipoplazică sau absentă. În aceste condiţii

Scanned with OKEN Scanner

trohleea este «ascunsă» în spatele unei proeminențe a peretelui lateral al fosei nazale și dacă această proeminență se deschide cu pense, se pătrunde direct în orbită.

Peribular (mai ales anterior și superior) mai există 1-3 celule etmoidale care trebuie desființate. Alteori întâlnim sinusul lateralis care de asemenea trebuie verificat.

Dacă leziunile se întind până spre tavanul etmoidal, pentru siguranța actului chirurgical trebuie reperată artera etmoidală anterioară.

După ce bula și celulele etmoidului anterior au fost rezecate, câmpul operator este mărginit medial de cornetul mijlociu lateral de lamina papiracee, superior de tavanul etmoidal și posterior de lamela bazală a cornetului mijlociu.

Dacă nu există semne de afectare a etmoidului posterior dar recesul frontal și sinusul frontal sunt afectate se începe tratamentul chirurgical în aceste zone.

Accidente / incidente

- Lipotimie, sincopă.
- Hemoragie
  - fie prin lezarea mucoasei meatului mijlociu prin manevre brutale;
  - fie lezarea arterei etmoidale anterioare.
- Lezarea laminei papiracee și pătrunderea în orbită (bula trebuie deschisă cât mai medial)
- Perforarea tavanului etmoidal cu pătrunderea în fosa cerebrală anterioară și/sau fistulă LCR
- Chiuretaj insuficient cu patologie restantă etmoidală.

13.4.2. Etmoidectomia posterioară (perforarea lamelei bazale)

Dacă examenul CT relevă și afectarea etmoidului posterior acesta va fi abordat pe calea lamelei bazale a cornetului mijlociu după etmoidectomia anterioară. Dehiscențele și perforațiile lamelei bazale sunt căile cele mai frecvente prin care afecțiunea se răspândește la etmoidul posterior.

După etmoidectomia anterioară, traiectul lamelei bazale poate fi ușor urmat endoscopic ajungând la partea posterioară a cornetului mijlociu unde inserția orizontală a acestora formează tavanul meatului mijlociu.

Posterior de bula etmoidală, lamela bazală se curbează superior (într-un plan aproape vertical) și se inseră pe lamina papiracee și ocazional chiar pe peretele medial al sinusului maxilar.

De altfel lamela bazală ajunge și la baza craniului. La acest punct inserția sa se extinde medial pe ultimii 1,5 - 2 cm și formează inserția verticală a cornetului mijlociu pa baza craniului.

Identificarea lamelei bazale poate fi îngreunată de modificările patologice sau variantele anatomice. Dacă există un sinus lateral proeminent, acesta se va extinde între fața posterioară a bulei și lamela bazală.

Scanned with OKEN Scanner

Dacă nu există sinus lateral, faţa posterioară a bulei se află în contact intim cu lamela bazală. Identificarea lamelei bazale poate fi chiar mai dificilă în funcţie de tipul de pneumatizare al etmoidului. Bombarea celulelor etmoidale posterioare, împing lamela anterior, iar pneumatizarea mare a etmoidului anterior poate indenta lamela bazală în direcţia etmoidului posterior. Dacă o astfel de celulă este deschisă în timpul intervenţiei pe etmoidul anterior, identificarea reperelor va fi dificilă.

Lamela trebuie perforată cât mai medial şi inferior. Locul ideal este la 3-4 mm cranial de punctul unde lamela bazală se curbează superior. Lamela este întâi împinsă posterior cu grijă şi se caută lumenul ei. Apoi orificiul creat în ea se lărgeşte până la dimensiuni convenabile care să permită manevrele din etmoidul posterior.

Niciodată nu se va ridica în totalitate lamela bazală deoarece va destabiliza cornetul mijlociu.

Ulterior se excizează mucoasa bolnavă din sinusul etmoidal posterior. Trebuie avut în vedere permanent faptul că o pneumatizare excesivă posterioară a etmoidului poate să ajungă în contact lateral cu nervul optic.

Lamina papiracee ca limită laterală a etmoidului posterior apare sub forma unei lame triunghiulare care corespunde apexului orbitar. La un număr relativ mare de pacienţi, extensia vârfului acestui triunghi posterior prezintă o bombare sub care trece nervul optic.

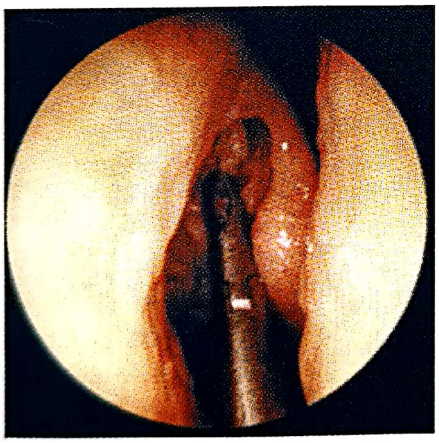

Fig. 13.14 Etmoidectomie anterioară

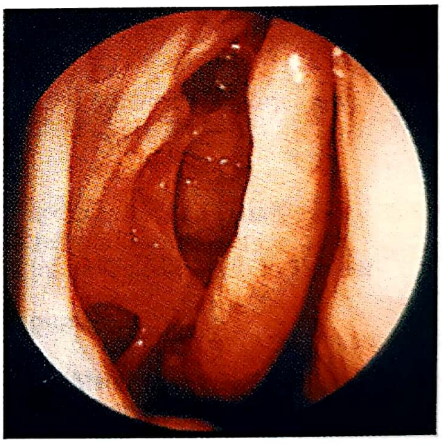

Fig. 13.15 Aspect endoscopic la 2 luni postoperator

Angulaţia endoscopului trebuie schimbată pe măsură ce se progresează în profunzimea sinusului etmoidal posterior. Endoscopul de 0^0 trebuie să facă un unghi de 45^0 cu palatul când se deschide infundibulul. Când se ajunge la lamela bazală unghiul trebuie redus la 30^0 (între optică şi palatul dur). Această schimbare permite chirurgului să lucreze de-a lungul bazei craniului.

Voi descrie în continuare tehnica lui Stammberger de identificare a locului de perforare corectă a lamelei bazale:

- rezecţia bulei etmoidale

Scanned with OKEN Scanner

- identificarea 1/3 posterioare a meatului mijlociu
- tavanul său este format de partea orizontală a lamelei bazale
- identificarea punctului unde lamela bazală își schimbă orientarea
- la 3-4 mm superior de locul de schimbare a orientării, cât mai medial cu putință se perforează lamela bazală
- în acest fel se evită lezarea tavanului sinusului etmoidal
- perforarea se face cu pensă Blakesley închisă, apoi se deschide pensa, se scoate și se lărgește orificiul

13.4.3. Sfenoidotomia și sfenoidectomia

Dacă sfenoidul trebuie operat, trebuie să avem în minte faptul că abordul transetmoidal este mai dificil și nu ne aduce pe peretele anterior al sinusului în zona ostiumului natural, ci superior și lateral.

În cazurile de afectare exclusiv sfenoidală, ostiumul natural poate fi abordat direct transnazal, medial de cornete.

Riscul abordului transetmoidal crește când există celulele Onodi extinse lateral de sfenoid. Nu este permis abordul sfenoidal anterior pe calea celulelor Onodi datorită proximității nervului optic.

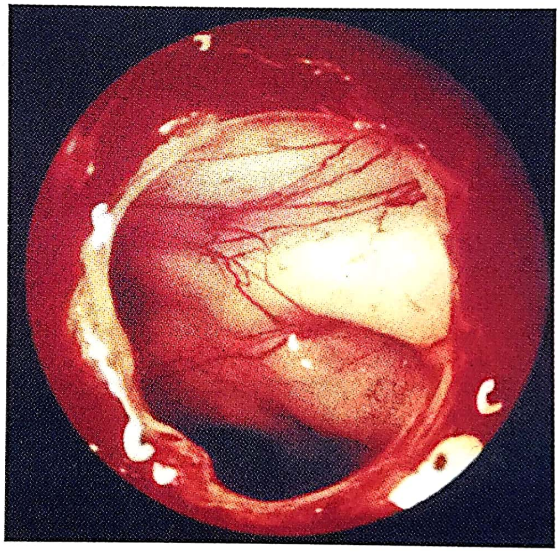

Fig. 13.16 Imaginea endosfenoidală care evidențiază proeminențele nervului optic și a.C.I.

Când peretele anterior al sfenoidului trebuie deschis, intervenția trebuie executată cât mai medial și inferior cu putință.

După reperarea peretelui anterior și a ostiumului natural sfenoidal cu endoscopul de 0^0 și 2,7 mm (de preferință) acesta se deschide în două moduri. Prima posibilitatea se referă la lărgirea ostiumului natural care după ce a fost cateterizat se lărgește inferior cu o chiuretă fină și apoi cu o pensă Citteli lungă și fină.

Cea de-a doua posibilitate se referă la deschiderea peretelui anterior cu o pensă Blakesley și lărgirea orificiului, din aproape în aproape cu pense muşcătoare și chiurete, până la nivelul ostiumului natural.

Scanned with OKEN Scanner

În orice operație pe etmoidul posterior și sfenoid este foarte important ca endoscopistul să se familiarizeze cu aspectul CT și endoscopic al raporturilor anatomice ale arterei carotide interne și nervului optic.

Cea mai mare atenție trebuie acordată intervențiilor în zona peretelui lateral și a tavanului sfenoidal. În orice încercare de a desființa septuri osoase intersinusale trebuie să fim siguri că acestea nu se inseră pe canalul carotic sau proeminența canalului nervului optic.

Artera carotidă internă și nervul optic sunt situate pe peretele lateral imediat sub tavanul sinusal. La 25% din pacienți stratul osos ce acoperă carotida este dehiscent iar osul este acoperit de periost și mucoasă. În aceste zone este interzisă folosirea instrumentelor tăietoare mai ales în chirurgia de revizie.

Tehnica Stammberger de identificare a sinusului sfenoidal

- Se folosește aceeași tehnică descrisă la abordul etmoidului posterior.
- Odată reperat peretele anterior (în zona posterioară a etmoidului posterior) al sfenoidului cât mai medial și inferior se împinge lama de os (spre cavitate) cu o chiuretă curbă.
- Chiar la o pneumatizare minimă cele mai posterioare celule etmoidale sunt lateral de sfenoid.
- Peretele anterior al sfenoidului nu este în același plan frontal cu limita posterioară a etmoidului ci face unghi ascuțit de la anteromedial la posterolateral.
- Orificiul creat se lărgește cu pensa și chiureta.
- Dacă peretele anterior nu a fost identificat transetmoidal se reperează ostiumul natural.
- La acesta se ajunge trecând medial de cornetele nazale, prin recesul sfenoetmoidal.

Stammberger folosește această ultimă metodă și pentru biopsii din sfenoid.

Draf a propus o tehnică de diagnostic endoscopic direct cu ajutorul unui trocar de sinus maxilar modificat.

Pentru a concluziona, indicațiile tehnicii transetmoidale sunt legate de afectarea concomitentă etmoido-sfenoidală, iar abordul direct pentru alte afecțiuni sfenoidale izolate, biopsii etc.

După Bhatt există diferențe de grosime ale pereților sinusali maximum fiind întâlnit la peretele inferior iar grosimea minimă pe peretele anterior la 0,5 cm inferior de lama cribrosa.

De aceea el recomandă tehnica directă transnazală care permite abordul prin această zonă «slabă».

13.4.4. Tehnicile endoscopice de abord frontal

O mare varietate de proceduri au fost folosite pentru a trata afecțiunile inflamatorii cronice ale sinusului frontal.

Drenajul frontal endonazal este în acest moment metoda cea mai folosită în dauna abordului clasic exterior osteoplastic.

Scanned with OKEN Scanner

Procedeele chirurgicale folosite în tratamentul afecțiunilor frontale sunt:

- externe (o categorie care păstrează drenajul frontonazal şi una care obliterează sinusul frontal)
- endonazale.

Prima intervenție endonazală a fost practicată de Halle la începutul secolului. Între anii 20 şi 50 s-au impus procedeele externe care însă aveau un procent de eşec de 30%.

Din 1990 patru echipe chirurgicale şi-au descris tehnicile endoscopice. Toate cele patru tehnici realizează drenajul frontal în regiunea antero-superioară a etmoidului.

Draf a introdus o tehnică endoscopică care asigură drenajul median din sinusul frontal la pacienții cu afectarea recesului frontonazal care nu au răspuns în modul dorit la intervenții chirurgicale precedente.

Tehnica Draf implică folosirea microscopului pentru a putea freza şi desființa podeaua sinusului frontal.

Conform lui Draf drenajul frontal se poate obține prin una din următoarele căi:

- desființarea celulelor etmoidale antero-superioare
- desființarea podelei sinusului frontal la nivelul septului nazal
- crearea unei breşe în porțiunea superioară a septului nazal astfel ca podeaua sinusului frontal să fie desființată în zona situată între orbite.

Draf a comunicat primele rezultate acum 10 ani iar rata de succes până acum este de 90%. Restul de 10% din pacienți au fost operați prin abord extern.

May şi Shaitkin propun următoarea clasificare a drenajelor frontale, bazată pe tipul intervenției şi indicațiile specifice.

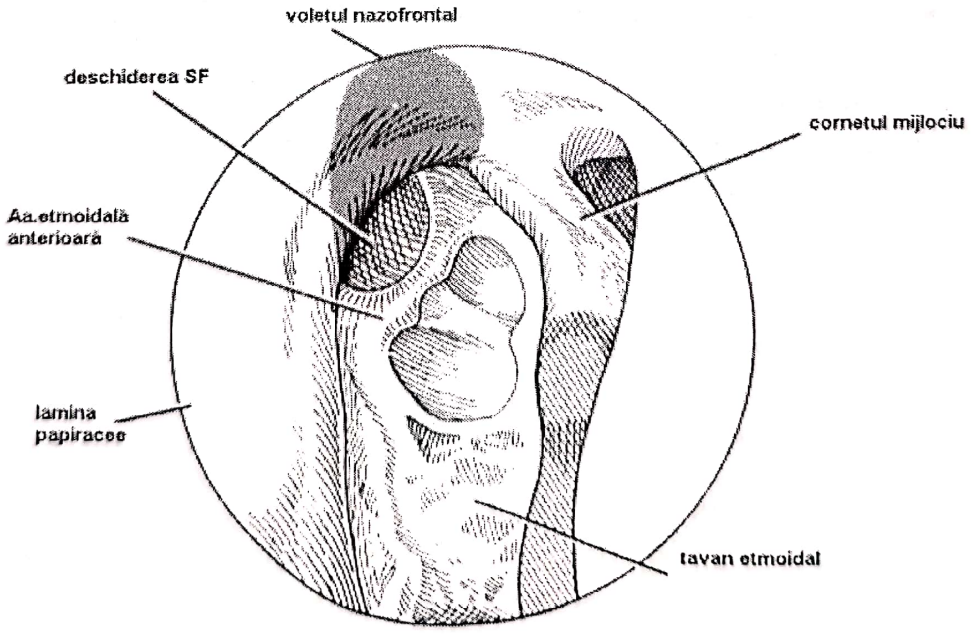

Fig. 13.17 Schema drenajului frontal tip I Draf

Scanned with OKEN Scanner

Drenajul tip I Necesită rezecția celulelor antero-superioare ale etmoidului astfel ca istmul sinusului frontal să poată fi vizualizat iar țesuturile patologice pot fi extirpate fără a împieta asupra funcționării ostiumului sau a leza podeaua sinusului.

Indicațiile sunt:

- o simptomatologie persistentă de obstrucție nazofrontală secundară afecțiunilor inflamatorii cronice ce nu răspund la tratament medical corect
- examen endoscopic și CT relevant pentru o afecțiune în zona recesului frontonazal și a sinusului frontal
- decizia pacientului de a opta pentru actul chirurgical după ce i s-au explicat alternativele terapeutice cu riscurile și beneficiilor lor.

Drenajele tip II, III, IV - sunt modificări ale tehnicii lui Draf și implică lărgirea (după desființarea osului) podelei sinusului frontal.

Candidații pentru astfel de drenaj sunt cei cărora li s-ar fi efectuat o intervenție pe abord exterior.

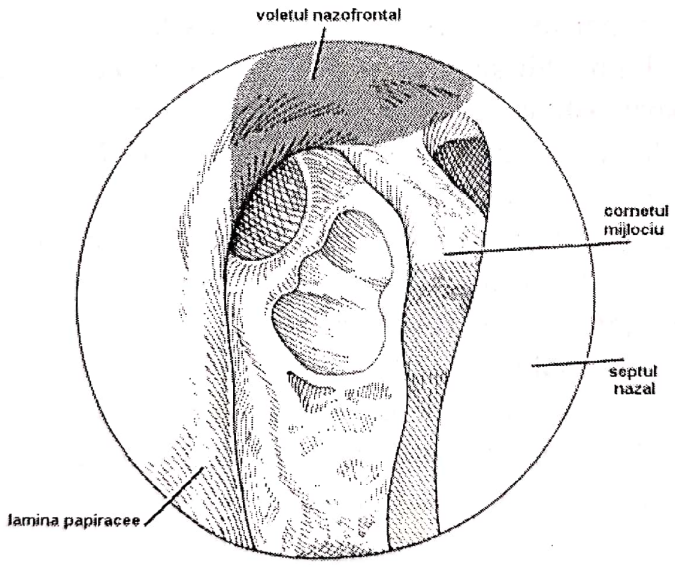

Fig. 13.18 Schema drenajului frontal tip II Draf

Indicațiile sunt:

- persistența simptomatologiei după aplicarea corectă a tratamentului medical și efectuarea drenajul tip I
- pneumatizarea excesivă a sinusului frontal cu extensie supraorbitară
- refuzul pacientului de a fi operat prin abord exterior.

Drenajul tip II se realizează prin frezarea și chiuretarea osului din podeaua sinusului, între orbită și cornetul mijlociu pentru a lărgi istmul sinusului frontal.

Drenajul tip III extinde rezecția de os din podeaua sinusului între orbită și septul nazal.

Scanned with OKEN Scanner

Drenajul tip IV rezecă podeaua frontală între cele două orbite traversând o breşă septală special creată.

Contraindicaţiile abordului endoscopic

1. osteom frontal
2. mucocel frontal extins la întreaga cavitate a sinusului ce nu poate fi abordat în totalitate
3. fracturi cu deplasare a pereţilor anterior şi posterior al sinusului frontal
4. fistulă LCR în peretele posterior al sinusului frontal
5. osteomielita frontalului (necesită rezecţii osoase întinse)
6. erodarea peretelui posterior şi suspiciunea existenţei unui abces subdural sau epidural.

Voi descrie în continuare tehnica de deschidere a recesului frontal propusă de Stammberger.

Se foloseşte o pensă delicată Blakesley-Wail şi endoscopul de 30^0. Pensa se introduce superior, sub inserţia cornetului mijlociu şi ţesuturile patologice ale zonei se extirpă. În funcţie de gradul de pneumatizare al sinusului frontal, axa principală spre ostium are diverse poziţii. Aceasta înseamnă că traiectul de urmat este iniţial postero-superior sub inserţia cornetului mijlociu şi apoi antero-superior spre ostiumul frontal. Când îngustarea zonei este importantă şi infundibulul se sfârşeşte într-un reces terminal, lucrul în această zonă va fi de o dificultate extremă.

În aceste cazuri «intrarea» spre recesul frontal va fi medial foarte aproape de cornetul mijlociu. Când abordăm această zonă trebuie să păstrăm în minte faptul că suntem aproape de porţiunea cea mai subţire şi fragilă a porţiunii anterioare a bazei craniului.

Pentru identificarea ostiumului trebuie să încercăm să vizualizăm artera etmoidală anterioară şi să disecăm înainte într-o manieră retrogradă. Ca regulă sinusul este anterior de reces. Sub nici o formă nu se va exercita presiune în direcţie supero-medială cu un instrument aflat în recesul frontal. Câteodată este imposibil de plasat şi endoscopul şi instrumentul sub cornetul mijlociu astfel că este necesară o rezecţie parţială a inserţiei acestuia pe peretele lateral.

Dezavantajul acestei rezecţii îl constituie hemoragia care împietează asupra vederii. Odată ce chirurgul capătă experienţă, iniţial vizualizează recesul cu optica de 30^0, stabileşte localizarea zonei ce se va extirpa, retrage endoscopul şi apoi introduce instrumentul de lucru efectuând ablaţia ţesuturilor bolnave. Apoi se reintroduce endoscopul şi se verifică recesul.

O imagine bună înăuntrul sinusului se poate obţine după lărgirea recesului, cu opticile de 30^0 şi 70^0. În cazurile în care se descoperă chisturi sau polipi unici se pătrunde cu instrumentul în sinus, prin ostium şi se extirpă formaţiunea.

Schematizând, etapele deschiderii recesului frontal sunt:

- rezecţia unei zone situate postero-superior de inserţia cornetului mijlociu

Scanned with OKEN Scanner

- dacă este dificil de evaluat recesul se solicită pacientului să-şi plaseze capul într-o uşoară extensie, pentru a îmbunătăţi vizibilitatea
- este indicat să se folosească pense Blakesley cu «fălcile» fenestrate spre a putea privi structurile din spatele lor
- apoi se continuă lărgirea într-o manieră anterioară şi laterală.

Dificultăţi intraoperatorii

- Când nu putem identifica ostiumul (datorită cicatricilor de la intervenţiile precedente sau a lipsei reperelor) putem folosi tehnica Beck (trepanarea frontală) cu vizualizarea podelei sinusului frontal. În acelaşi timp o pensă Blakesley angulată se introduce în recesul frontal endonazal. Când observăm că vârful instrumentului bombează în podeaua sinusului, în acel punct putem perfora în siguranţă ţesutul cicatricial pentru realizarea drenajului.
- Dacă recesul frontal este plin cu formaţiuni polipoide şi nu există repere, după polipectomie se introduc bulete de bumbac îmbibate în soluţie vasoconstrictoare. După câteva minute examenul endoscopic va identifica secreţii aglutinate care ne vor conduce direct la ostium.
- Conul de lumină proiectat de optica de 30^0 poate fi folositor în stabilirea căii de acces la sinusul frontal. Ţinând optica în poziţia de lucru şi inspectând zona sinusului frontal din exterior, vom remarca transiluminarea sinusului, iar direcţia razelor luminoase ne ghidează în descoperirea traiectului recesului frontonazal.
- În cazuri dificile se mai poate folosi minitrepanarea peretelui anterior frontal cu trefina Lemoine, apoi introducerea prin canulă de lichid (eventual colorat) în sinusul frontal. În acelaşi timp cu endoscopul de 30^0 se examinează endonazal recesul frontal spre a vedea traseul lichidului spre meatul mijlociu.

Tehnicile descrise se practică sub anestezie locală. Nu se tamponează fosele nazale postoperator.

Fig. 13.19 Imagine endoscopică normală a unui sinus frontal

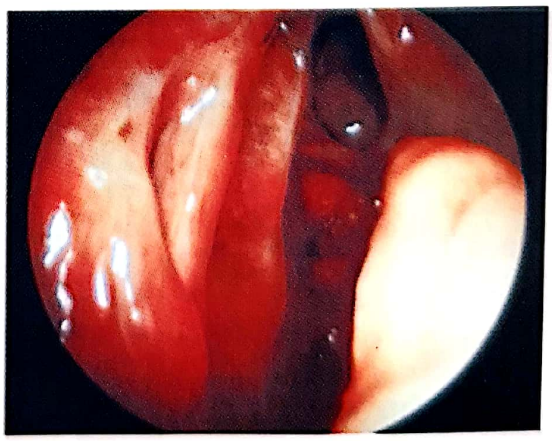

Fig. 13.20 Aspectul postoperator al recesului frontonazal

Scanned with OKEN Scanner

Se plasează o lamă specială de silastic între cornetul mijlociu şi peretele lateral, împinsă în reces, spre a preveni stenozarea.

Aceasta se extrage la 7-10 zile după operaţie. Se administrează antibioterapie postoperator 7-10 zile. Controlul se efectuează la 7-10 zile postoperator şi apoi lunar.

13.5. Chirurgia endoscopică a cornetelor nazale

13.5.1. Chirurgia cornetului mijlociu

Concha bulosa

Este de obicei asociată unei deviaţii septale controlaterale. Ea constituie o entitate caracterizată printr-o hipertrofie secundară pneumatizării excesive a cornetului mijlociu, care poate să conţină şi câteva celule etmoidale.

Diagnosticul pozitiv se stabileşte endoscopic şi computertomografic.

Concha bulosa obstruează meatul mijlociu, împietează asupra ventilaţiei şi drenajului sinusurilor anterioare.

Intervenţia constă în rezecţia părţii laterale (meatale) sub control endoscopic. După anestezia locală, cu coasa se practică o incizie longitudinală pe linia mediană a cornetului de la capul său până la partea posterioară.

Odată pătrunsă în cavitate, coasa se înlocuieşte cu o foarfecă specială de cornete cu care se secţionează osul de-a lungul inciziei. Se practică ablaţia întregii părţi laterale după detaşarea prin secţionare a părţii superioare şi posterioare.

Dacă nu se reuşeşte ablaţia în bloc se efectuează o ablaţie atraumatică bucată cu bucată. Nu trebuie lezată mucoasa restantă. Rezultatul operator este un cornet mijlociu cu o concavitate laterală. În funcţie de aspectul CT se deschide şi etmoidul anterior sau se verifică ostiumul natural maxilar.

Cornetul mijlociu paradoxal

Într-o primă etapă terapeutică, autorii francezi au propus redresarea curburei inverse prin fracturarea submucoasă a lamei osoase cu curbură inversă.

Cel mai corect tratament constă în rezecţia cu foarfece şi pensă a capului cornetului mijlociu sau a întregii porţiuni curbate paradoxal.

13.5.2. Variantele anatomice ale meatului mijlociu

Este bine cunoscută influenţa negativă a variantelor anatomice ale meatului mijlociu asupra complexului osteo-meatal. Obstruarea căilor comune de drenaj ale sinusurilor anterioare conduce la tulburări cu variate grade ale aerării şi drenajului.

Etapa fiziopatologică imediat următoare reprezintă reacţia sinusală, adică modificările mucoasei sinusurilor anterioare şi a secreţiilor sinusale.

Scanned with OKEN Scanner

Dacă modificările anatomice ale meatului mijlociu dar mai ales obstruarea zonelor ostiale tranziționale nu sunt diagnosticate la timp sunt create toate premisele dezvoltării procesului patologic sinusal, deci a sinuzitelor cronice.

De obicei afectarea complexului ostio-meatal este limitată. Pacienții se pot prezenta cu simptome unilaterale sau bilaterale. În țara noastră există doi factori care agravează evoluția unor astfel de cazuri și anume: prezentarea tardivă la consultație și lipsa (încă!) a echipamentului endoscopic în unele cabinete.

În Clinica O.R.L. și Chirurgie Cervico-Facială «Sf. Maria» București, pe o perioadă de 1 an (ianuarie 1997 - ianuarie 1998),s-a efectuat un studiu clinic menit a descoperi tipurile de variante anatomice ale meatului mijlociu, modul cum determină modificări ale complexului osteo-meatal și implicit ale sinusurilor și de asemenea prezentarea tipurilor de intervenții endoscopice efectuate în aceste cazuri.

La 220 de pacienți prezentați la consult O.R.L. cu variate acuze rinologice li s-a efectuat un examen endoscopic de rutină în scop diagnostic. Din aceștia 130 de pacienți (59%) au prezentat modificări anatomice ale meatului mijlociu iar restul de 110 (41%) au avut modificări anatomo-funcționale în alte zone ale foselor nazale.

Tipurile de modificări anatomice ale meatului mijlociu evidențiate sunt prezentate în tabelul 13.2.

Tabelul 13.2

- Numărul total de pacienți examinați - 220
- Modificări ale meatului mijlociu - 130 (59%)
- Concha bulosa - 22 (10%)
- Cornet mijlociu paradoxal - 47 (21,36%)
- Cornet mijlociu hipertrofiat simplu - 16 (7,27%)
- Celula Agger Nazi proeminentă - 14 (6,36%)
- Apofiză unciformă hipertrofiată - 31 (14%)

N.B. Procentele sunt calculate din numărul total de pacienți examinați.

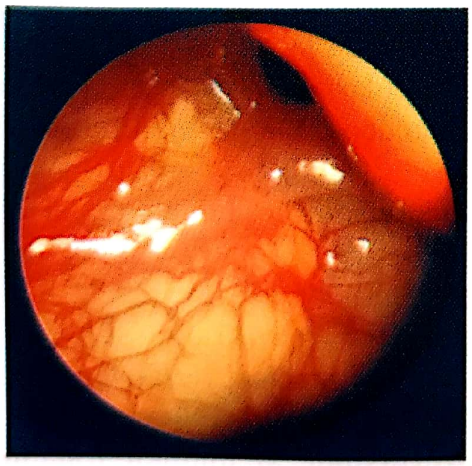

Fig.13.21 Modificări de mucoasă tip I

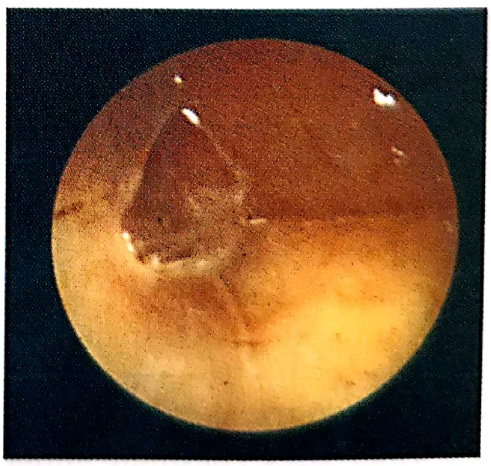

Fig. 13.22 Modificări de mucoasă tip II

Scanned with OKEN Scanner

Simptomatologia pentru care 130 de pacienți cu modificări anatomice de meat mijlociu s-au prezentat la consult a fost următoarea:

Tabelul 13.2

- Obstrucție nazală - 32 (24,61%)
- Cefalee - 39 (30%)
- Rinoree - 25 (19,23%)
- Tulburări olfactive - 14 (10,76%)
- Simptomatologie mixtă - 20 (15,38%)

Pe lângă examenul endoscopic de rutină am efectuat în algoritmul nostru diagnostico-terapeutic sinusoscopie și examenul computertomografic la toți pacienții cu modificări de meat mijlociu.

Sinusoscopia am practicat-o în 80% din cazuri pe calea meatului nazal inferior iar în 20% din cazuri pe calea fosei canine.

În toate cazurile s-au prelevat biopsii din mucoasa sinusală cu examen histopatologic și examen imunologic din secrețiile sinusale (dar și general).

În tabelul 13.3 se prezintă tipurile de modificări ale mucoasei sinusului maxilar afectat:

Tabelul 13.3

Evaluarea sinusoscopică

- Mucoasă normală - 44 pacienți (33,84%)
- Modificări tip I - 52 pacienți (40%)
- Modificări tip II - 20 pacienți (15,38)
- Modificări tip III - 8 pacienți (6,15%)
- Modificări tip IV - 6 pacienți (4,61%)

Aceste modificări histoimunologice sunt desprinse dintr-o clasificare anterioară a autorilor prezentată la «Week of the Nose» - Ghent 1996.

În sinteză criteriile sinusoscopice de apreciere a modificărilor mucoasei sinusale sunt următoarele (Tabel 13.4).

Tabel 13.4

Modificările mucoasei sinusale evaluate sinusoscopic

- Mucoasă sinusală normală

Tip I - mucoasă ușor edemațiată, desen vascular accentuat, secreții seroase.

Tip II - modificările tipului I + secreții abundente și hemoragii submucoase (afectare corion).

Tip III - modificări edematoase, pseudo-polipoide, chiste, secreții sero-mucoase chiar purulente.

Tipul IV - secreții purulente, polipi, hiperphazică.

- Conexiunea cu studiul anterior este următoarea:

Tipurile I + II sunt reversibile la tratament medical și/sau endoscopic minim.

Tipul III - constituie forme parțial reversibile și implicit tratamente endoscopice de mare amploare.

Scanned with OKEN Scanner

Tipul IV - ireversibile - necesită intervenţii lărgite (Caldwell-Luc, etc.).

La toţi aceşti pacienţi obiectivul terapeutic principal a fost corectarea anomaliilor anatomice ale meatului mijlociu şi refacerea zonelor tranziţionale ostiale în scopul restabilirii şi drenajul sinusal.

Fig. 13.23 Modificări de mucoasă tip IV

Tehnicile chirurgicale folosite sunt prezentate în tabelul 13.5 în funcţie de tipul de anomalie anatomică întâlnită în cazul modificărilor de mucoasă de tip I.

Tabel 13.5

1. Concha bulosa Cornet mijlociu hipertrofiat simplu	→ Rezecţia porţiunii laterale
2. Cornet mijlociu paradoxal	→ Rezecţia porţiunii laterale cu convexitate inversă Rezecţia capului/corpului cornetului mijlociu
3. Apofiză unciformă hipertrofiată	→ Unciformectomie Hemiunciformectomie inferioară
4. Celula Agger Nasi hipertrofiată	→ a. Desfiinţarea celulei A.N. (inclusiv perete posterior) b. a + drenaj frontal tip I/II Draf

5. Uneori rezecţia cornetului mijlociu
6. Alte tipuri intervenţii

În tabelul 13.6 sunt prezentate schematic tehnicile folosite în funcţie de modificările mucoasei tip II, III, IV.

Scanned with OKEN Scanner

Tabelul 13.6

Tip II/III - Corectarea anomaliei anatomice (tehnicile din tabelul 13.5)
- Antrostomie
- Drenajul bulei etmoidale
- Etmoidectomie anteroară şi/sau posterioară

Tip IV - Antrostomie largă
+
Etmoidectomie totală
+
Drenaj frontal
- Cura medicală tip Caldwell Luc

De menţionat că am considerat că aspectul mucoasei la sinusoscopie şi la examenul histopatologic şi tipul de anomalie întâlnită dictează tehnica chirurgicală.

Asocierea tratamentului medicamentos corect efectuat cu o tehnică chirurgicală adecvată au dus la dispariţia simptomatologiei şi la normalizarea aspectului endoscopic în cazurile simple tip I şi II.

În cazul pacienţilor cu modificări de tip III am obţinut acelaşi fel de rezultate cu excepţia a 2 pacienţi (1,53%), care au necesitat intervenţii endoscopice lărgite.

În cazul tipului IV de modificări am efectuat intervenţia clasică tip Cadwell Luc la 6 pacienţi (4,61%) după tentative endoscopice eşuate.

Rezultatele obţinute în ceea ce priveşte rezolvarea simptomelor dominante relatate la prezentare au fost următoarele:

Cefaleea remisă la 87% din cazuri (113 pacienţi) restul de 13% beneficiind de alte tipuri de tratamente.

Rinoreea remisă în 77% din cazuri iar în alte 23% ne-am confruntat cu probleme de tip rinoree posterioară trenantă.

De asemenea, imaginea endoscopică a devenit normală la 91% dintre pacienţi, ceilalţi 9% au prezentat o neomucoasă datorită intervenţiilor lărgite şi a remanierilor consecutive.

Concluzii

- Există un important procent de pacienţi cu acuze rinologice diverse determinate de variantele anatomice ale meatului mijlociu.
- Răsunetul acestor variante asupra funcţionării sinusurilor a variat şi se observă IV tipuri de modificări endoscopice şi histologice ale mucoasei sinusale.
- Tipul anomaliei şi modificărilor mucoasei sinusale impun tehnica chirurgicală.
- De menţionat că doar tratamentul medicamentos nu poate corecta modificările mucoasei decât administrat cvasipermanent.
- Procedând după acest algoritm diagnostico-terapeutic am obţinut rezultate bune în ceea ce priveşte normalizarea funcţiilor sinusale şi dispariţia acuzelor subiective ale pacienţilor.

Scanned with OKEN Scanner

13.5.3. Chirugia cornetului inferior

Practic cu ajutorul opticii măritoare, această chirurgie devine chirurgia septo-turbinală.

În ceea ce privește tipurile de abord ale cornetului inferior, la Congresul EUFOS - Berlin 2000 s-a stabilit următorul nomenclator de tehnici chirurgicale:

- mucotomia - excizia surplusului de mucoasă hipertrofiată a cornetului inferior
- conchotomia - excizia în bloc a surplusului de mucoasă hipertrofiată împreună cu țesutul conjunctiv și infrastructura osoasă.
- rezecția submucoasă a hipertrofiei conjunctive a cornetului inferior
- rezecția 1/3 posterioare (coada) a cornetului inferior

Tehnicile enumerate mai sus se efectuează endoscopic cu instrumentar adecvat.

Anestezia este locală cu meșe și prin infiltrație (în 3 puncte - la capul, 1/3 medie și 1/3 posterioară a cornetului).

Apoi sub controlul endoscopic se practică rezecția cu foarfeca a surplusului de mucoasă de-a lungul feței mediale (marginii libere) a cornetului inferior.

Controlul hemostozei se face prin electrocoagulare. Dacă practicăm rezecția submucoasă, se efectuează o inciziei arciformă la 0,5 cm posterior de capul cornetului (spre a evita arteriola capului cornetului), incizie ce se întinde de la fața sa superioară la cea inferioară.

Apoi cu un decolator Freer se decolează de-a lungul feței mediale submucos, până la coada cornetului. Cu o foarfecă fină se rezecă surplusul conjuctiv și osos încercându-se păstrarea intactă a mucoasei turbinale. Poate fi îngreunată de hemoragie.

Rezecția cozii cornetului inferior

Se efectuează cu foarfece și pense Struyken sub controlul opticii de 0^0 care permite gesturi precise și limitate.

Precizez că endoscopul va ocupa planul inferior al fosei nazale iar instrumentul de lucru va fi deasupra opticii și puțin mai posterior spre coada cornetului.

Rezecțiile trebuie limitate strict la zonele cu mucoasă hipertrofiată, avantajul controlului endoscopic fiind acela că se poate vizualiza rezultatul intervenției.

Alte metode de tratament chirurgical ale cornetului inferior sunt:

Cauterizarea cornetului inferior

Se face cu tija de coagulare cu lumen pentru aspirație (permite aspirarea fumului și controlul permanent al vederii). Aceasta se ține în mâna dreaptă și avansează gradat antero-posterior cauterizând surplusul de mucoasă. Permite și o bună hemostază. Endoscopul de 0^0 ținut în mâna stângă însoțește tija de coagulare în parcursul său dar va păstra o distanță de cca. 1 cm de ea spre a evita murdărirea opticii.

Reducerea volumului cornetului cu LASER YAG

O metodă mai puțin folosită. Fibra optică a LASERULUI este condusă de-a lungul cornetului printr-o tijă ghid cu angulația posibilă de 30^0 pornind de la 15 mm de extremitatea sa distală.

Scanned with OKEN Scanner

A doua metodă constă în conducerea fibrei traversând canalul operator al unui fibroscop de 4,8 mm (astfel poate trece o fibră de 1,8 mm).

Tirul LASER se efectuează cu puteri de 35-45 W traversând fibroscopul. În prima variantă puterea folosită este de 15-25 W pentru a obține o vaporizare relativ superficială.

Reducerea volumului cornetului cu LASER KTP/532

Bhatt propune trei tehnici interesante de micşorare a volumului cornetelor sub control endoscopic pornind de la ideea conservării mucoasei nazale. Ideea a pornit de la afirmația lui Ritter care spunea că «mucoasa nazală are o mare capacitate de regenerare dacă este distrusă de infecții, traume mecanice sau chimice sau acte chirurgicale. Mucoasa este mai puțin înzestrată cu cili şi glande mucoase şi conține cicatrici, factori ce contribuie la scăderea rezistenței sale la viitoare infecții».

Bhatt subliniază că pacienții operați de cornete inferioare continuă uneori să acuze obstrucție nazală, uscăciunea mucoasei, cruste sau hiposmie.

Chirurgia cornetelor cu foarfeca determină invariabil rezecții mai mari decât s-a planificat. De asemenea, această chirurgie este asociată cu o incidență mai mare a sângerărilor intra şi postoperatorii şi a sinechiilor.

a.Tehnica insulelor multiple

Sub control optic, cu LASERUL KTP/532 flexibil se creează 3-4 «insule» de vaporizare de-a lungul cornetului inferior depinzând evident de gradul hipertrofiei.

Dimensiunile insulelor variază de la 1 la 1,5 cm.

Avantajele metodei constau în:

- control vizual total al rezecției
- «rezecția» este precisă şi adaptată gradului de hipertrofie
- întregul cornet este tratat simetric, lăsând pe loc suficientă mucoasă normală între insulele de țesut vaporizat
- LASERUL KTP asigură o hemostază excelentă.

Modul de lucru

- se lucrează aproape în contact
- prima insulă se creează la 0,5 cm posterior de capul cornetului
- a doua insulă se găseşte la porțiunea mijlocie a cornetului, iar cea de-a treia la coada cornetului în zona sa antero-inferioară

b. Tehnica «grătarului»

Această tehnică aparține lui Howard Levine. Se practică trei sau patru «linii» de vaporizare de-a lungul cornetului inferior în direcție antero-posterioară.

Apoi acestea se intersectează cu 3-4 trasee de vaporizare în plan frontal, de asemenea antero-posterior.

Trebuie să avem grijă să lăsăm suficientă mucoasă normală între aceste linii de vaporizare.

Scanned with OKEN Scanner

Modul de lucru

- LASER KTP/532 - 9 W
- modul continuu sau pulsat
- se lucrează aproape în contact cu țesutul
- profunzimea vaporizării în acest fel este de 2-3 mm
- de obicei câte două - trei «linii» de vaporizare în plan axial și două - trei în plan frontal sunt suficiente

c. Tehnica turbinotomiei LASER submucoase

Propusă de asemenea, de Bhatt, necesită antrenament și experiență pentru a obține rezultate bune.

- După o anastezie locală cornetul inferior este luxat medial.
- Coada cornetului este «punctată» cu LASER KTP/532, 12 W, modul pulsat 0,1 secunde.
- Tratamentul LASER se efectuează la nivel periostal.
- Cantitatea de energie necesară depinde de hipertrofia țesutului moale și de retezarea osoasă subiacentă.
- Din posterior se vine spre anterior și se practică astfel de «punctări» LASER în număr de 4-5. Acestea trebuie să includă și osul.

Avantajele metodelor de tratament cu LASER KTP:

- Nu este necesar tamponamentul
- Sângerare minimă
- Control precis al profunzimii la care se lucrează
- Conservarea mucoasei nazale în mare măsură
- Scade posibilitatea formării sinechiilor
- Rezultate funcționale bune

13.6. Chirurgia endoscopică a hipofizei

Indicații

I. Adenoame pituitare

A. Funcționale

1. secreție excesivă de STH - acromegalie
2. secreție excesivă de ACTH - Sindrom Cushing
3. hiposecretorii - foarte rare

B. Nefuncționale

II. Afecțiuni care nu țin de funcțiile hipofizei

A. Metastaze tumorale

B. Tumori nervoase - glioame, meningioame

C. Mucocele și granuloame sfenoidale penetrate în sella turcica

D. Tumori variate - chordoame
- craniofaringioame
- keratoame

Scanned with OKEN Scanner

Contraindicații

- Anevrism al arterei carotide interne
- Variații anatomice ale sinusului sfenoidal (relative)

Tehnica hipofizectomiei transseptală transsfenoidă

- Anestezie locală
- Incizie interseptocolumelară transfixiantă
- Decolarea submucopericondrală bilaterală până la rostrul sfenoidal
- Decolarea lambourilor mucoperiostale de pe peretele sfenoidal anterior
- Rezecție septală osteocartilaginoasă
- Identificarea ostiumurilor sfenoidale
- Sfenoidectomie centrată pe ostium în apropierea liniei mediane (bilateral)
- Rezecție parțială a rostrumului
- Lărgirea sfenoidotomiei lateral (cât mai departe de peretele sfenoidal lateral)
- Identificarea tavanului sfenoidal
- Evaluarea spațiului intrasfenoidal şi a reperelor anatomice
- Rezecția septurilor sfenoidale (atenție! se verifică dacă septurile intersfenoidale sunt conectate cu carotida sau nervul optic)
- Identificarea Sellei turcica
- Decolarea mucoasei selare
- Fracturarea sellei în maniera decojirii unui ou şi rezecția fragmentelor osoase cu o pensă de hipofiză de 2 mm
- Electrocauterizarea durei de deasupra tumorii
- Incizia durei
- Biopsia tumorii şi confirmarea diagnosticului prin examen histopatologic extemporaneu
- Debulking tumoral cu ajutorul unei chiurete inelare
- Ablația resturilor tumorale
- Evaluarea recesurilor lateral şi superior din interiorul capsulei tumorale cu un endoscop de 30^0
- Umplerea capsulei cu grăsime sau fascie
- Aplicarea unui strat de clei de fibrină
- Plasarea unui fragment osos sau cartilaginos care să susțină «montajul» de țesuturi moi
- Reconstrucția septului
- Tamponament nazal bilateral sau «splinturi» septale

Uneori este imposibil de operat transseptal astfel că abordul sfenoidului se face prin una din fosele nazale. Pacienții operați anterior pentru afecțiuni nazale reprezintă cazuri dificile care necesită tehnici neconvenționale sau artificii tehnice. Personal am operat primul caz in 2001 şi din cele 9 cazuri abordate doar la trei am putut efectua abordul endoscopic transseptal transsfenoidal al şeii turceşti.

Scanned with OKEN Scanner

13.7. Dacriocistorinostomia endoscopică

Indicații

- Obstrucția - sacului lacrimal
  - canaliculului comun
  - ductului lacrimo-nazal
- Dacriocistite recidivante
- Litiaza sacului lacrimal

Conceptul chirurgical major al intervenției este acela de a drena sacul lacrimal direct în cavitatea nazală cu traumatizarea minimă a zonelor adiacente.

Pe peretele lateral al fosei nazale la nivelul marginii anterioare a cornetului mijlociu se observă şi se palpează o creastă osoasă. Aceasta este proeminența internă a procesului ascendent al maxilarului.

Posterior de el se găseşte bosa lacrimală. Pentru a putea vizualiza sacul lacrimal în întregime trebuie subțiat procesul ascendent al maxilarului după rezecția mucoasei nazale. Această manevră se efectuează cu freza.

Testele de diagnostic şi identificarea radiologică a sacului lacrimal

- Cateterizarea căilor lacrimale
- Instilarea de Renografin 76 în căile lacrimale
- Examen CT (eventual cu substanță de contrast)
- Dacriocistograma

Instrumentar şi materiale

- Dilatatoare lacrimale
- Catetere lacrimale
- Canulă lacrimală
- Fluoresceină
- Colir anestezic
- Soluție salină de drenaj ocular
- Endoscoape 0^0, 30^0, 70^0
- Freză
- Pense şi foarfeci de endoscopie
- Chiurete etmoidale etc.
- Tutore luminos pentru canalul lacrimal

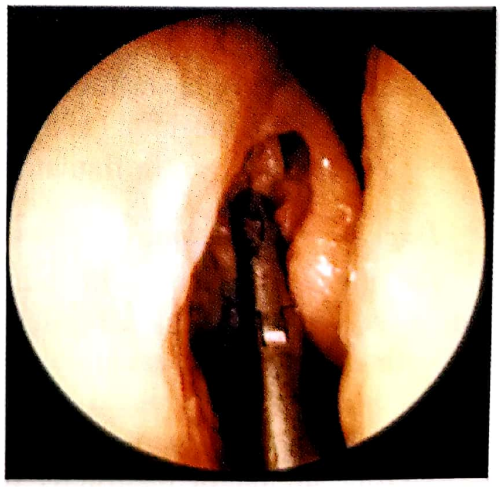

Fig. 13.24 Desființarea celulei Agger Nasi

Scanned with OKEN Scanner

Tehnica chirurgicală

- Anestezie locală
- Reperarea şi cateterizarea orificiilor lacrimale (superior şi inferior)
- Cateterizarea sacului (eventual introducerea tutorelui luminos în sacul lacrimal)
- Direcţia tutorelui luminos este infero-medială, spre spina nazală anterioară
- Pentru vizualizarea ariei transiluminate se reduce lumina endoscopică
- Absenţa celulei agger nasi permite o bună transiluminare. Din contră o celulă agger nasi bine pneumatizată împietează asupra reperelor şi va trebui desfiinţată. Studiile arată că în 40% din cazuri celulele etmoidale se extind şi în procesul ascendent al maxilarului. Oricum în 90% din cazuri trebuie desfiinţate celulele etmoidale sau agger nasi, înainte de a ajunge la sacul lacrimal.
- Ridicarea mucoasei din zona transiluminată, corespunzătoare sacului lacrimal.
- Subţierea osului dacă este necesar.
- Deschiderea sacului lacrimal cu coasa. Lărgirea zonei de drenaj cu pensele muşcătoare corespunzătoare.
- Cateterizarea canaliculilor şi sacului lacrimal şi exteriorizarea unui capăt al cateterelor în cavitatea nazală.

Îngrijiri post-operatoarii

- Pacienţii vor evita suflarea nasului până la vindecarea completă.
- Lavaj nazal cu soluţie salină.
- Toaleta locală endoscopică zilnică.
- Scoaterea cateterelor de silicon la 6-8 săptămâni.
- Antibioterapie 10-14 zile.
- Colir 10-14 zile

Complicaţiile

- Granuloame postoperatorii
- Stenozarea (se tratează prin recateterizare)
- Lezarea globului ocular
- Reacţii alergice la tuburile de silicon
- Emfizem periorbital (se aplică pungă cu gheaţă, se evită suflarea nasului, antiobiotice, antiinflamatorii, supraveghere)

Dacriocistorinostomia de revizie

De obicei succesul cu metoda descrisă anterior este de 90%. Dacă apare recidiva, se poate efectua a reintervenţie, sub anestezie locală.

- Se cateterizează canaliculii pentru liza eventualelor sinechii.
- Reintubarea pe traseul operator. Tuburile de silicon se menţin 6 luni.
- Eventual lărgirea breşei osoase endonazale.
- Orice alt factor obstructiv (ex. cornetul mijlociu) trebuie excizat.

Scanned with OKEN Scanner

- În toate cazurile de reintervenții tuburile de silicon se lasă pe loc pentru o perioadă mai mare de timp.

13.8. Decompresia orbitei

Indicații

- Oftalmopatia Basedow Graves reprezintă indicația majoră. Este indicată mai ales când progresia exoftalmiei este rapidă și este amenințată vederea.

Obiectiv terapeutic

Asigurarea unui spațiu mai mare pentru țesuturile hipertrofiate, spre a micșora tensiunea orbitară.

Aceasta decomprimă și nervul optic asigurând revenirea vederii, permite mișcările mușchilor extraoculari și închiderea pleoapelor.

Nu în ultimul rând ameliorează aspectul estetic al pacientului.

Tehnica chirurgicală

- Anestezie locală.
- Unciformectomie.
- Antrostomie largă, suficientă pentru a nu fi obturată de grăsimea orbitară ce va protruziona.
- Identificarea și desființarea celulelor Haller dacă există.
- Disecția tavanului maxilar.
- Separarea și ridicarea laminei papiracee de periostul orbitar.
- Continuarea separării și exciziei laminei papiracee posterior spre apexul orbitar.
- Rezecția podelei orbitei medial de nervul infraorbitar.
- Incizia periostului orbitar în direcție antero-posterioară, începând lateral și continuând medial și superior. Această manieră previne obturarea câmpului chirurgical cu sânge și grăsime orbitară herniată.
- Dacă antrostomia a fost umplută total cu grăsime herniată, se asigură drenajul sinusului maxilar printr-o meatotomie inferioară.

Complicații

- Strabism (corectabil uneori în timp prin acomodare și exerciții).
- Lezarea mușchilor drepți extern și intern ai globului ocular.
- Lezarea globului ocular.
- Hemoragia (artera sfenopalatină).
- Lezarea nervului optic - cecitate.

13.9. Rolul chirurgiei endoscopice în tzratamentul polipozelor nazo-sinusale

Polipoza nazală este cunoscută actual ca o afecțiune ce apare datorită unor variați factori etiologici, pentru care tratamentul medical este esențial. În același timp, însă tratamentul chirurgical joacă un rol important în majoritatea cazurilor.

Scanned with OKEN Scanner

Nu se poate face o comparație chirurgie vs tratament medicamentos în polipozele nazale, deoarece cele două tipuri de tratamente sunt complementare. În plus este dovedit de literatura de specialitate faptul că ideal, mai ales în cazurile severe este tratamentul combinat medico-chirurgical.

Au fost încercate diverse comparații între mijloacele terapeutice după cum urmează:

a). Compararea unei tehnici chirurgicale particulare cu o anumită schemă terapeutică-eminamente medicamentoasă.

b). Compararea diverselor tehnici chirurgicale între ele.

c). Evaluarea simptomatologiei pre şi post-operator.

d). Evoluția favorabilă a afecțiunii judecată după aspectul macroscopic la examenul endoscopic.

e). Ratele de recidivă după actul chirurgical judecate atât prin simptome cât şi prin aspectul endoscopic.

f). Compararea frecvenței apariției complicațiilor rezultând dintr-un procedeu chirurgical particular.

g). Compararea subgrupelor de pacienți cu polipoză nazală pentru a le determina pe acelea cu prognostic prost (pacienți cu astm bronşic, pacienți cu sindrom Fernand-Widal sau cei cu fibroză chistică).

Trebuie menționat că polipoza rino-sinusală variază nu doar ca etiologie dar şi ca extensie şi pare rezonabilă ideea că extensia mare a afecțiunii înseamnă un prognostic prost. Ajutorul computertomografiei în evaluarea afecțiunii este enorm dar pot fi cazuri când formațiunile polipoide au aceeaşi densitate cu secrețiile aglutinate din sinusuri ceea ce pretează la confuzii referitoare la extensia reală a afecțiunii. De aceea în stabilirea unui diagnostic corect este absolut necesar examenul endoscopic nazo-sinusal.

Tehnicile chirurgicale

Tehnicile chirurgicale folosite în abordul rino-sinuzitelor polipoase pot fi clasificate în:

- endonazale
- externe

Tehnicile endonazale cuprind polipectomia cu ansa şi tehnicile endoscopice ce ajung chiar la etmoido-fronto-sfenoidectomia cu fenestrarea sinusului maxilar.

Abordul extern se referă la procedeele clasice tip: Caldwell-Luc, Pietrantoni De Lima, ş.a.

În studiul personal efectuat în acest sens pe o perioadă de 18 luni, pe un lot de 138 de pacienți diagnosticați cu rinopolisinuzite polipoase, am încercat să stabilesc rolul chirurgiei în algoritmul terapeutic şi să urmăresc rezultatele pe termen lung.

Lotul de pacienți a avut următoarele caracteristici:

- Număr total de pacienți: 138
- Pacienți operați anterior prin procedee clasice: 90 (65%)

Scanned with OKEN Scanner

- Pacienți cu sindromul Fernand-Widal: 30 (21,7%)
- Pacienți cu astm bronșic și sindrom sinobronșitic: 50 (36,2%)
- Pacienți cu două sau mai multe intervenții chirurgicale anterioare: 65 (47,1%)

Pacienții din lotul prezentat au beneficiat de diverse algoritmuri terapeutice în funcție de gradul polipozei, de aspectul endoscopic și computertomografic.

Atitudinea cea mai folosită în cazul polipozelor nazale de gradul I și II a fost abordul endoscopic.

L-am aplicat la un număr de 62 de pacienți (~ 45% din lotul studiat) pe care i-am urmărit endoscopic la o lună, 3 luni și 6 luni. La 50 de pacienți (83,3%) am constatat o imagine endoscopică cu mucoasă cvasinormală (ușor edemațiată în unele cazuri), fără recidive polipoide. La restul de 12 pacienți s-au constatat aspecte pseudopolipoide, fără însă a descoperi polipi ai mucoasei naso-sinusale. Din punct de vedere simptomatic acești pacienți au remarcat dispariția obstrucției nazale, ameliorarea netă a rinoreei și tusei și o acuitate olfactivă cvasinormală.

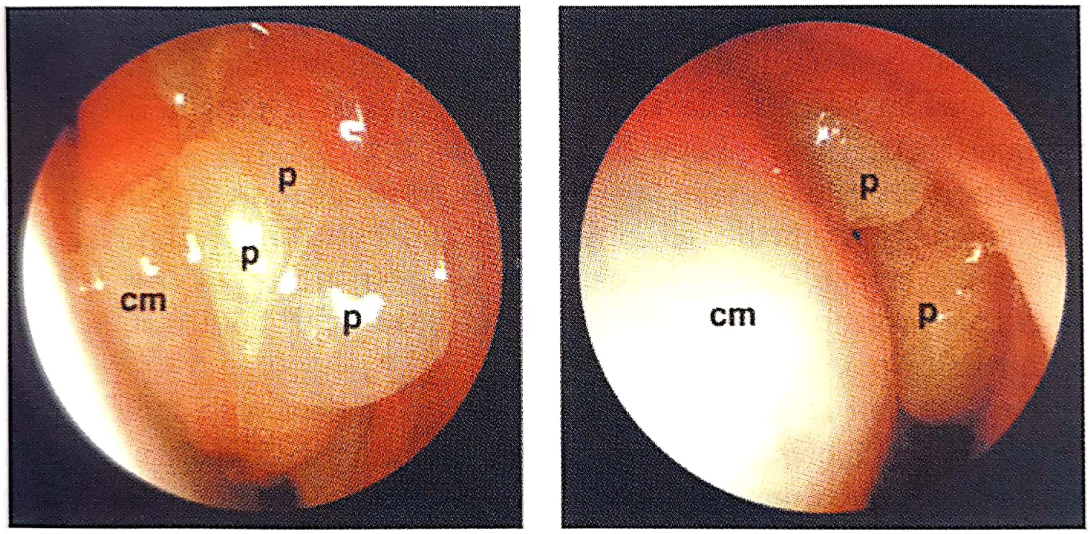

Fig. 13.25–13.26 Polipoză nazală gradul I și II (p – polip, cm – cornet mijlociu)

Un număr de 40 de pacienți au fost diagnosticați cu polipoze de gradul III (29%). Din acest subgrup la 32 de pacienți s-au practicat intervenții endoscopice (80%), iar în 8 cazuri (20%) s-au practicat intervenții în doi timpi și anume: vidarea foselor nazale cu ansa și apoi la 3-4 zile intervenția endoscopică de polipectomie naso-sinusală cu nazalizarea sinusurilor afectate.

Ultimul subgrup a cuprins 36 de pacienți (26%) cu polipoze de gradul IV (în acest subgrup am inclus și polipozele invalidante și sindromul Woakes). Inițial am încercat strategia terapeutică de la polipozele de gradul III, care s-a dovedit parțial eficientă în sensul ameliorării simptomatologiei la 18 pacienți (50% din subgrup) în timp ce la alți 18 s-au propus intervenții radicale cu abord extranazal. Comparativ cu anii precedenți surprinde poate procentul mic de cazuri la care au fost necesare intervenții radicale (18 pacienți-13%).

Scanned with OKEN Scanner

De asemenea se poate remarca folosirea metodei de polipectomie cu ansa doar ca timp pregătitor al intervenției endoscopice în anumite cazuri. În ceea ce privește amendarea simptomatologiei la aceste două subgrupuri rezultatele se pot observa în tabelele 13.7 și 13.8.

Tabelul 13.7

Rezultatele post-terapeutice în polipozele de gradul III:

- Număr total de pacienți: 40
- Ameliorarea rinoreei: 30 (75%)
- Ameliorarea tulburărilor olfactive: 16 (40%)
- Ameliorarea astmului bronșic: 20 (50%)
- Nici un pacient nu a mai prezentat obstrucție nazală

Tabelul 13.8

Rezultatele post-terapeutice în polipozele de gradul IV:

- Număr total de pacienți: 36
- Ameliorarea obstrucției nasale: 20 (55,5%)
- Hiposmie/Anosmie: 29 (66,6%)
- Ameliorarea evoluție astmului bronșic: 16 (44,4%)

Menționez că am folosit clasificarea polipozei nazale în 4 grade conform schemei unanim acceptate la al XIV-lea Congres al Societății Europene de Rinologie (Viena 1998).

Trebuie accentuat asupra faptului că aceste rezultate s-au obținut folosind un tratament mixt medico-chirurgical. Tratamentul medical s-a efectuat pre-operator și mai ales post-operator. Schema pre-operatorie constă în flash-terapie cortizonică p.o. sau parenteral cu doze medii, corticoterapie topică, antihistaminice p.o. sau topice.

Post-operator se continuă minimum 2 luni corticoterapia topică și minimum 14 zile antibioterapia. Am folosit de asemenea lavajul nazal cu soluție salină hipertonă care a ameliorat fiziologia neo-mucoasei nazosinusale și a permis evitarea formării crustelor.

Post-operator tardiv la 6 luni se poate rediscuta o nouă flash-terapie cortizonică p.o. (de 10-14 zile) și se va relua obligatoriu cura cortizonică topică pentru o lună. Această atitudine va fi repetată de două ori pe an indiferent de etiologia afecțiunii dar evident ținând cont de contraindicații și/sau reacții adverse.

Acești pacienți au fost reevaluați la 6 luni post-operator.

Rezultatele au fost următoarele:

- Număr total de pacienți operați: 138
- Recidivă loco-regională 28 (20,2% - la 6 luni)
- Ameliorarea simptomatologiei: 110 (79%)
- Ameliorarea astmului bronșic: 65 (47,1%)

În principiu se va continua urmărirea pacienților la câte 2-3 luni până la 2-3 ani.

Scanned with OKEN Scanner

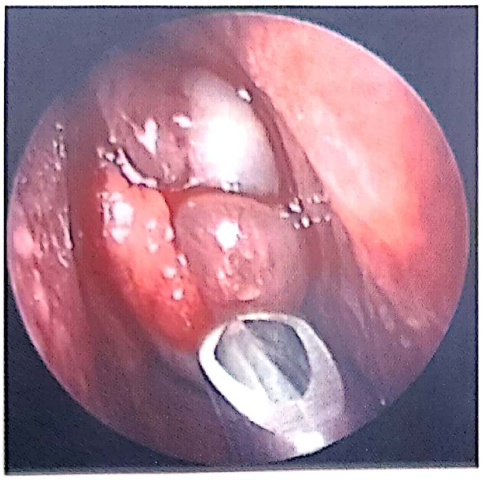

Fig. 13.27 Polipectomie cu microdebriderul

Fig. 13.28 Aspect postoperator la 3 luni

În tabelul următor sunt prezentate comparativ ratele de succes publicate de diverşi autori după chirurgie endoscopică, în tratamentul polipozelor nazo-sinusale.

Tabelul 13.9

Autor	Nr. pacienți în studiu	Urmărire	Ameliorare siptomatologică
Levine	115	17 luni	88%
Stammberger	256	8 luni-10 ani	88%
Jankowski	50	18 luni	72%
Kennedy	71	18 luni	88%
Shaitkin	100	9 luni	98%
Lund & Mackay	305	6 luni	87%

În plus aş dori să subliniez ajutorul extraordinar pe care îl oferă microdebriderul în polipectomia endoscopică prin capacitatea sa de a „reda" peisajul anatomic naso-sinusal şi de a realiza ablaţii atraumatice, cu hemoragii minime şi complete. Tehnica este simplă şi constă în vidarea graduală a foselor nazale şi a sinusurilor cu shaverul şi cu pensele Blakesley. În funcție de progresia intervenției se fac pauze în care se palpează reperele osoase se reface mintal anatomia regiunii şi se efectuează hemostaza dacă este necesar.

Altfel tehnica polipectomiei endoscopice după vidarea foselor nazale se reduce la etmoidectomie anterioară şi posterioară, antrostomie şi/sau fenestrarea maxilarului, manevre endomaxilare, drenaj frontal sau sfenoidectomie.

Scanned with OKEN Scanner

TRATAMENTUL POLIPOZEI NASO-SINUSALE

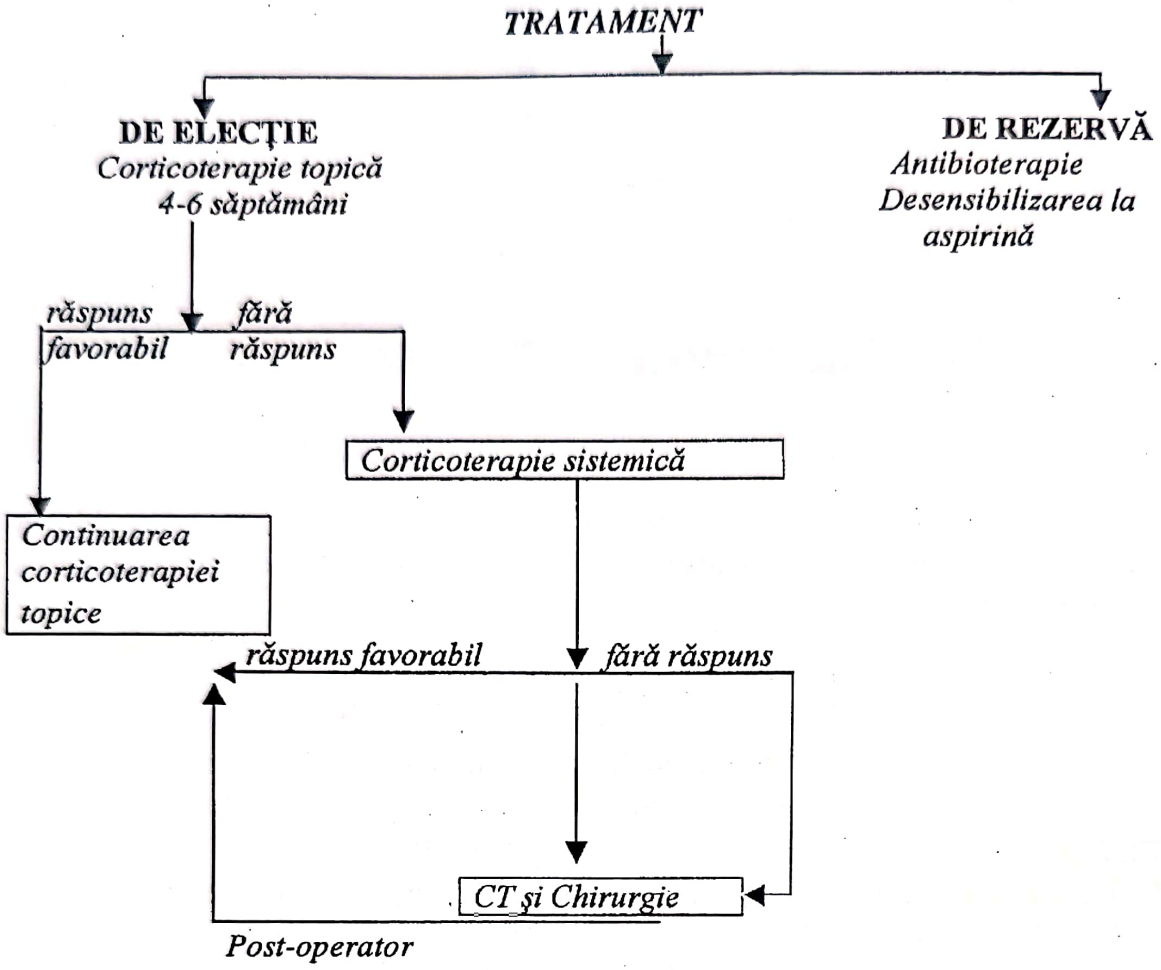

- Nu există tratament (medical sau chirurgical) care să garanteze vindecarea definitivă în polipozele nazosinusale, astfel că mulți medici tratează pacienții după un algoritm propriu.
- Alegerea actului chirurgical în strategia terapeutică depinde foarte mult de experiența clinicianului în acest sens. Evaluarea precisă a extensiei bolii prin examen CT şi endoscopic permite aplicarea unui tratament corect, adaptat gravității afecțiunii.
- Abordul endoscopic oferă rezultate foarte bune în tratamentul polipozei nazale şi sinusale în toate stadiile şi este mai puțin invaziv. Îngrijirile post-operatorii sunt minime, perioada de spitalizare scade iar uneori nici nu este necesar tamponamentul nazal.
- Tratamentul endoscopic rămâne prima alegere în abordul chirurgical al polipozelor nazo-sinusale dar trebuie asociat unei terapii medicamentoase corecte (pe termen lung post-operator).
- Urmărirea pacienților operați se face pe o perioadă îndelungată prin examen endoscopic nazo-sinusal.

Scanned with OKEN Scanner

13.10. Complicațiile chirurgiei endoscopice nazosinusale

Chiar când este practicată de o mână experimentată, chirurgia (clasică sau endoscopică) poate conduce la complicații.

Există mai multe sisteme de clasificare a complicațiilor. Unii autori le împart în majore şi minore.

May şi Levine le clasifică după modul lor de rezolvare în:

- complicații care s-au rezolvat spontan
- complicații rezolvate prin tratament
- complicații permanente (au durat mai mult de 1 an)

Complicațiile majore au fost considerate cele ce au necesitat tratament pentru a preveni sechelele serioase sau cele care au condus la sechele permanente în ciuda tratamentului. Restul sunt complicații minore.

Incidența complicațiilor este comunicată de diverşi autori ca numărul de complicații apărute la numărul total de intervenții endoscopice efectuate.

Vleming şi al. au publicat un studiu în care insistă aupra numărului de complicații per tehnică efectuată.

Tabelul 13.9

Clasificarea complicațiilor FESS

• *Majore - corectabile cu tratament*	- Hematom orbital - Cecitate pasageră - Diplopie - Fistulă LCR - Meningită - Abces cerebral - Hemoragia cerebrală focală -Hemoragia masivă necesitând transfuzie -Lezarea arterei carotide interne - Epifora
• *Permanente*	Orbirea Diplopia Deficite ale SNC Moartea

Scanned with OKEN Scanner

- *Minore*
  - Temporare, necesită tratament
    - Emfizem periorbitar
    - Echimoze periorbitare
    - Nevralgie sau anestezii dentare sau labiale
  - Temporare corectabile prin tratament
    - Sinechii
    - Epistaxis
    - Bronhospasm
    - Infecții loco-regionale
  - Permanente (persistă mai mult de 1 an)
    - Dureri/anestezie dentară sau labială
    - Anosmia

Pentru stabilirea incidenței complicațiilor trebuie luați în discuție următorii factori:

a. Incidența raportată per pacient.
b. Contabilizarea tuturor complicațiilor ce apar.
c. Tipul complicațiilor comunicate.
d. Comunicarea numărului de pacienți versus complicații.
e. Curba de evoluție a chirurgului.
f. Tipul intervenției efectuate.
g. Clasificarea adecvată a complicațiilor.
h. Poziția chirurgului în timpul operației (Lawson şi Kern au observat că majoritatea complicațiilor apar pe partea dreaptă a pacientului).

Voi descrie în continuare câteva aspecte legate de diverse complicații şi de menagementul lor.

13.10.1. Complicații orbitare

Sunt destul de rare, iar dintre ele *hemoragia retrobulbară* este cea mai gravă. Apare datorită lezării (secționării) arterei etmoidale anterioare. Vasul se retractă în orbită şi continuă să sângereze. Rezultă un hematom periorbital sau intraorbitar care la rândul lui poate da naştere la orice complicație orbitară inclusiv orbirea.

Semnele clinice se instalează rapid şi sunt proptoza, dilatația pupilară, scăderea acuității vizuale şi creşterea presiunii intraorbitare.

În astfel de cazuri chirurgul trebuie să fie pregătit să efectueze decomprimarea orbitară de urgență spre a preveni orbirea.

În plus se administrează pacientului transfuzii de sânge izogrup, izo-RH, antibioterapie masivă.

Acest tip de complicație relevă avantajul practicării chirurgiei endoscopice-sinuzale sub o anestezie locală.

Scanned with OKEN Scanner

Pentru a determina dacă decompresia este necesară ar fi ideal să existe un echipament de ecografie cu care să putem localiza hematomul (periorbitar, intraorbitar, retrobulbar) şi gradul de deplasare şi comprimare a nervului optic.

O hemoragie periorbitară între lamina papiracee şi aria periorbitală foarte rar produce tulburări de vedere.

Oftalmologii recomandă în astfel de cazuri câteva gesturi de urgenţă şi anume cantotomie laterală, deschiderea septului orbitar în zona pleoapei inferioare şi apoi decomprimarea. Primele două gesturi permit deplasarea anterioară a grăsimii orbitare şi scăderea presiunii intraorbitare.

În cazurile în care hematoamele orbitare sunt însoţite de tulburări de vedere nu mai sunt recomandate tratamentele conservatoare cu diuretice, Manitol şi corticosteroizi parenteral.

Penetrarea orbitei poate conduce la una din complicaţiile descrise la clasificare, depinzând de zona în care a fost lezată.

Zona A

-Nu apar complicaţii dacă este lezată doar lamina papiracee şi periorbita rămâne intactă.

-Dacă este lezată şi periorbita apar echimozele periorbitare sau emfizemul subcutanat.

-Pentru a preveni penetrarea în ***zona A*** trebuie să avem grijă la ablaţia procesului uncinat mai ales când este lateralizat sau lamina papiracee este dehiscentă.

-Stankiewicz recomandă ţinerea a două degete pe globul ocular pentru a simţi vibraţiile transmise din cavitatea nazală. Dacă se suspicionează lezarea orbitei, ajutorul apasă uşor occhiul în timp ce chirurgul se uită endonazal spre a observa mişcările laminei papiracee sau bombarea grăsimii orbitare spre meatul mijlociu.

-Pentru a preveni emfizemul subcutanat nu se va permite pacientului suflarea nasului.

-*Echimozele* se rezolvă de obicei spontan în 7-10 zile. Se va urmări activ pacientul spre a observa dacă apare senzaţia de tensiune priorbitală sau sângerarea activă.

Zonele B şi C

-Penetrarea orbitei în aceste zone determină hematomul retrobulbar descris anterior. Pentru a evita lezarea orbitei în aceste zone, filmele CT trebuie examinate atent pentru a aprecia forma complexului etmoidal.

-De asemenea, se evită ablaţiile excesive în polipozele masive sau în osteitele cronice. Paşii în evaluarea şi tratamentul unei hemoragii retrobulbare sunt descrişi în tabelul 13.10 (după Stankiewicz şi May)

Scanned with OKEN Scanner

Tabelul 13.10

Evaluarea şi managementul hemoragiilor intraorbitare

Evaluarea

- Detamponarea foselor nazale.
- Obţinerea de măsurători obiective ale:
  - mişcărilor musculaturii extrinseci oculare
  - dimensiunilor pupilare şi reacţiei la lumină
  - acuităţii vizuale şi a câmpului vizual la ambii ochi
- Examenul fundului de ochi.
- Determinarea tonusului orbitar.
- Evaluarea exoftalmiei.
- Verificarea acuităţii vizuale pentru roşu.

Tratament

Medical

- Detamponarea foselor nazale.
- Consult oftamologic.
- Diuretice
- Depletive(Manitol) parenteral
- Corticoterapie

Chirurgical

- Cantotomie laterală.
- Cantoliză inferioară.
- Decompresie orbitară.
- Ligatura arterei etmoidale anterioare.

Lezarea nervului optic

Apare la lezarea laminei papiraceea în chirurgia etmoidală în zonele B şi C. Nervul poate fi proeminent în peretele lateral al celulei Onodi sau în sfenoid. În 4% din cazuri (după Levine) nervul este dehiscent.

Decompresia nervului optic este indicată în cazurile de pierdere tardivă (postoperator) a vederii. De asemenea, este esenţial ca nervul să nu fi fost secţionat şi în acest context este recomandat să se efectueze un examen RMN orbito-ocular care să aprecieze starea nervului optic.

Diplopia

Poate apare secundar hemoragiei retrobulbare sau odată cu complicaţiile minore. Când este determinată de compresia mecanică pură se rezolvă odată cu cauza declanşatoare.

Dacă muşchii drept medial sau oblic superior sunt lezaţi direct, prognosticul este sumbru în ceea ce priveşte recuperarea funcţională.

13.10.2. Complicaţiile durale şi cerebrale

Fistula LCR a fost complicaţia cea mai frecvent raportată de autori. Circumstanţe de lezare ale durei sunt următoarele:

Scanned with OKEN Scanner

- mucocele masive etmoidale la care se încearcă ablația mucoasei tavanului etmoidal în întregime;
- chirurgia sfenoidală transetmoidală;
- constuția anatomică particulară cu o lamă verticală extrem de fină a proeminenței olfactive, la locul de inserție al cornetului mijlociu pe tavanul etmoidal;
- aspirații «oarbe» la sfârșitul chirurgiei etmoidale;
- abordul impropriu al lamelei bazale a cornetului mijlociu;
- chirurgia de revizie cu câmp operator cicatricial fără repere anatomice.

Mijloacele de aoperire a defectului dural mai ales dacă este sesizat intraoperator sunt variate şi anume:

- plasarea unui fragment de dură liofilizată pe zona defectului între leziunea durală şi baza craniului;
- prepararea unui lambou mucos care se rabate pe zona afectată şi se fixează cu clei de fibrină şi bureți de Oxycel sau Surgicel.

Unii pacienți cu astfel de fistule revin la câteva zile postoperator când după un efort mai mare de suflare a nasului remarcă apariția cefaleei care se accentuează progresiv. La aceştia trebuie să căutăm fistula efectuând radiografii de bază de craniu care să ne arate un pneumoencefal şi apoi proba cu fluoresceină care ne ajută să reperăm sediul leziunii. Închiderea fistulelor se efectuează cu grefă liberă de fascia lata sau pericondru şi cu plombaj cartilaginos.

Pentru soliditatea montajului se foloseşte clei de fibrină, Tissucol şi bureți sau materiale de plombaj (Tachocomb, Merocel, Surgical).

Alteori fistula se evidențiază printr-o meningită care apare la câteva zile postoperator. Aceasta se tratează medicamentos şi la vindecarea ei se acoperă defectul dural. Se pot face puncții lombare evacuatorii, deoarece montarea unui drenaj intratecal predispune la infecții intracerebrale şi pneumocefalocel.

Lezarea substanței cerebrale

Penetrarea endocraniană este o complicație potențial fatală. Dacă o astfel de complicație apare trebuie închis de urgență defectul dural şi apoi evaluat pacientul în echipă pluridisciplinară pentru afectarea SNC.

Se va efectua consult neurochirurgical imediat, apoi un examen CT pentru a evalua leziunile cerebrale. La nevoie se va interveni neurochirurgical.

Semnele de alarmă pentru o hemoragie intracerebrală sunt:

- schimbarea bruscă a semnelor vitale
- bradicardia
- hipotensiunea

13.10.3. Hemoragiile

Pot apare intraoperator, postoperator precoce sau tardiv. Cel mai frecvent implicate în sângerări sunt arterele etmoidală anterioară (despre care am discutat anterior) şi sfenopalatină.

Scanned with OKEN Scanner

Lezarea arterei carotide interne

Reprezintă o complicație majoră, care poate apare dacă nu sunt respectate tehnicile adecvate în zona C.

Stammberger consideră că dacă este vorba doar de o plagă arterială înțepată, aplicarea imediată a unui burete de oxycel poate controla cu succes hemoragia.

Dacă hemoragia este importantă manevrele de urgență sunt tamponamentul strâns, comprimarea arterei carotide comune la nivelul vertebrelor cervicale şi apoi ligatura sa. Se administrează de asemenea, soluții cristaloide şi sânge pentru a corecta hipovolemia.

Apoi pacientul este evaluat neurologic pentru a stabili diverse deficite, iar unii autori afirmă că au avut nevoie de explorare neurochirurgicală pentru a rezolva probleme apărute după lezarea arterei carotide interne.

Ca mijloc diagnostico-terapeutic Levine recomandă angiografia şi hemostaza intraarterială cu balonaş. Nu se pot face estimări asupra sechelelor ce apar la aceşti pacienți.

Recuperarea lor depinde de dezvoltarea circulației colaterale adecvate prin poligonul arterial Willis, de transfuzia de sânge imediată şi de prezența unui neurochirurg.

Riscurile lezării arterei carotide interne pot fi micşorate de:

- studierea amănunțită preoperator a secțiunilor axiale CT din zona pereților superior şi lateral ai sfenoidului;
- cunoaşterea faptului că în 8-25% din cazuri carotida internă este dehiscentă în peretele sinusal;
- cunoaşterea unor detalii anatomice ale septurilor osoase intrasfenoidale;
- evitarea pătrunderii în sinus cu pense sau instrumente ascuțite, fiind preferabil să aspirăm.

Hemoragiile postoperatorii

Sângerările postoperatorii precoce apar în primele 24 de ore de la intervenția chirurgicală şi iau naştere din franjuri de mucoasă restante după ablația cornetului mijlociu sau din cavitățile mari restante la pacienți cu polipoze invalidante, dar şi la reintervenții.

Pentru hemostază, încercăm inițial aplicarea intranazală de sprayuri sau soluții vasoconstrictoare (Oxymetazolin, Nafazolin) şi administrarea hemostaticelor parenteral.

Dacă sângerarea continuă recomandăm tamponamentul anterior cu materiale expandabile sau cu meşe suprapuse. Alți autori recomandă toaleta foselor nazale şi a cavităților operatorii şi hemostaza endoscopică prin electrocauterizare.

Sângerările recidivante, greu de oprit apar din teritoriul arterei sfenopalatine, de-a lungul peretelui anterior sfenoidal sau de la partea posterioară restantă a cornetului mijlociu.

Evitarea sângerărilor se face astfel:

- păstrarea cavităților operatorii umede şi lubrefiate (vitamină A uleioasă, soluție salină hipertonă sau izotonă);

Scanned with OKEN Scanner

- nu se va forța detașarea crustelor, deoarece ele servesc ca pansament biologic; vor fi extrase doar dacă pacientul relatează obstrucție nazală, senzație de presiune intranazală sau durere.

Prevenirea sângerărilor intraoperatorii:

- Prepararea atentă a câmpului operator și a pacientului (premedicație, anestezie locală etc.)
- Evitarea intervențiilor chirurgicale în faza acută sau în perioada de reacutizări ale afecțiunilor cronice.
- Se vor tenta manevre de hemostază ori de câte ori sângerarea intraoperatorie devine mai importantă (meșe cu vasoconstrictoare, bulete de bumbac, infiltrații, coagulări).
- Respectarea tehnicii chirurgicale alese, evitarea manevrelor brutale sau oarbe vor asigura intervenții cu sângerare minimă.

13.10.4. Complicațiile lacrimale

Epifora, apare datorită lezării ductului lacrimal și se corectează de obicei printr-o intervenție chirurgicală per secundam.

Ductul lacrimonazal este lezat mai frecvent când practicăm unciformectomia totală sau antrostomia largă în dauna părții anterioare a peretelui intersinuso-nazal.

De fapt relația strânsă între procesul uncinat și osul lacrimal determină complicații minore la nivel lacrimonazal, mult mai frecvent decât ne imaginăm. Uneori aflăm că «am practicat» dacriocistorinostomie incompletă, când pacientul își suflă nasul cu putere și aerul pătrunde spre ochi.

Pentru a evita incidente la practicarea antrostomiei cu pense retrograde, recomand plasarea lamei mușcătoare în infundibulum și nu în sinusul maxilar.

13.10.5. Sinechiile și stenozele

Sinechiile apar mai frecvent la pacienții cu afecțiuni extinse, cu complex ostiomeatal îngust sau la cei la care se reintervine.

Încercarea de a păstra cornetul mijlociu crește riscul formării sinechiilor. Localizările frecvente ale sinechiilor sunt între cornetul inferior și septul nazal, între cornetul mijlociu și sept și între cornetul mijlociu și peretele lateral. Ultimile sunt cele mai periculoase dacă împietează asupra drenajului frontal, etmoidal anterior sau maxilar.

Evitarea sinechiilor se face prin încercarea de a nu «deșira» sau franjura mucoasa de-a lungul cornetului mijlociu. Unii autori propun ablația a 2/3 anterioare din cornetul mijlociu.

Stenozarea ostiumului maxilar se previne prin manipularea parcimonioasă a acestuia. Un ostium normal nu trebuie «atacat» chirurgical, iar dacă practicăm antrostomia o vom face spre posterior în dauna fontanelei posterioare.

Scanned with OKEN Scanner

Dacă apare, stenoza ostială se evaluează prin sinusoscopie prin fosa canină, se tratează prin excizii largi în dauna fontanelei posterioare eventual prin plasarea unui tutore pentru 3 săptămâni.

13.10.6. Alte complicații

a. Anestezia dentară sau a buzelor

Apare datorită lezării ramurilor din nervul infraorbitar, mai ales la sinusoscopia pe calea fosei canine. Se evită aceste leziuni prin practicarea sinusoscopiei lateral pe peretele anterior ale sinusului maxilar.

Lezarea ramurilor din nervul sfenopalatin în cursul antrostomiei poate determina nevralgii sau dizestezii.

b. Infecțiile

Pacienții cu sinuzite cronice supurate necesită tratament antibiotic parenteral masiv câteva zile anterior momentului operator. Apoi actul operator trebuie să fie cât mai radical, sinusurile drenate cât mai larg, lavajul intraoperator să fie abundent, eventual repetat primele zile postoperator.

Culturile negative din conținutul sinusal sugerează o sinuzită fungică care se va trata corespunzător.

c. Anosmia

Lezarea fantei olfactive fie prin prezența polipilor, fie prin actul chirurgical ce extirpă mucoasă dintre cornetul mijlociu și tavanul fosei nazale, poate conduce la tulburări de miros.

În astfel de cazuri, administrarea parenterală de doze mari de steroizi poate reda mirosul. Oricum majoritatea autorilor sunt de acord că odată lezată mucoasa olfactivă, revenirea mirosului este doar pasageră, secundară corticoterapiei.

d. Șocul toxico-sèptic

Caracteristici:

- febră 38^0 sau mai mare
- exantem cu eritrodermie, urmată de descuamări
- hipotensiunea ortostatică sau șoc

Cauza o reprezintă infecțiile grave cu stafilococ auriu în contextul tamponamentelor strânse și prelungite care creează cavități închise.

Pentru a evita acest șoc toxico-septic (care apare extrem de rar în chirurgia rinologică) se recomandă un act chirurgical corect, îngrijit care să nu necesite tamponament nazal sau acesta să fie ținut o perioadă cât mai scurtă.

e. Midriaza intraoperatorie

Sugerează lezarea gravă a nervului optic, dar în cele mai multe cazuri chirurgii au observat că nervul optic era intact iar midriaza a cedat spontan la câteva ore după intervenție.

Scanned with OKEN Scanner

Singh şi Scharfer au sugerat posibilitatea apariţiei midriazei după injectarea soluţiei de xilină/adrenalină.

f. Astmul bronşic

Există numeroşi pacienţi cu o reactivitate mare a căilor aeriene, care pot dezvolta crize de bronhospasm intraoperator. De aceea sugerez consultul pneumologic şi alergologic preoperator. În plus în perfuzia de întreţinere peroperatorie se va administra Miofilin 1 fiolă şi HHC 100-200 mg ca mijloc de protecţie.

13.10.7. Prevenirea complicaţiilor

Antrenamentul chirurgului

- Este esenţial. Nu se compară tehnicile endoscopice cu chirurgia clasică astfel că un excelent chirurg rinolog familiarizat cu intervenţiile clasice nu este obligatoriu şi un bun endoscopist.
- Experienţa în endoscopie se capătă practicând examene preoperatorii şi diagnostice repetate. Trebuie menţionat că profunzimea percepţiei distanţelor este modificată de sistemul monocular al opticii.
- Începătorii pot câştiga experienţă prin efectuarea menvrelor de toaletă a cavităţilor nazale la pacienţi deja operaţi.
- Lucrul la cadavre, disecţiile şi practicarea diverselor tehnici sunt indispensabile.
- Cursurile şi discuţiile pe teme de anatomie şi tehnici chirurgicale endoscopice, şi mai ales cele care includ disecţii la cadavru vor îmbunătăţi înţelegerea acestei chirurgii şi aprofundarea tehnicii
- Chirurgii care incep procedurile endocopice vor opera întâi pacienţi cu afectare nazo-sinusală minimă, care nu au mai fost operaţi şi vor încerca tehnici şi cazuri mai dificile pe parcurs.

Voi prezenta în final câteva «trucuri» care ne permit să evităm complicaţiile, aşa cum au fost ele enunţate de Wigand.

Dicta

1. «Do as little as possible and as much as necessary» (Wigand 1990).
2. Fii conservator - chirurgia endoscopică este practicată pentru a trata variante anatomice sau boli inflamatorii şi nu cancer.

Generalităţi

1 Opreşte-te dacă nu poţi vedea.
2. Opreşte-te dacă nu eşti sigur unde te afli.
3. Marchează instrumentele pentru a efectua măsurători şi păstrează filmele CT pe negatoscop în cursul intervenţiei.
4. Reaminteşte-ţi «curba de studiu» - efectuează întâi cazuri uşoare, apoi progresează.
5. Endoscopul de 0^0, dă cele mai bune detalii spaţiale.

Scanned with OKEN Scanner

6. Cu cât angulația endoscopului este mai mare cu atât riscul de a greși creşte.

7. Păstrează câmpul operator uscat şi curat.

8. Operează cu anestezie locală.

9. Lasă ochii pacientului neacoperiți şi priveşte pupilele.

10.Palpează globii oculari preoperator (pentru tonus) şi verifică în timpul operației.

11.Apariția lichidului clar semnifică o fistulă LCR - Repar-o pe loc!

Zone specifice

Sinusul etmoidal

1. Lasă pe loc mucoasa tavanului etmoidal.

2. Extirpă suficient cât să asiguri drenajul, ventilația şi transportul mucociliar.

3. Nu este necesar să extirpăm orice zonă de mucoasă care pare afectată, adesea mucoasa bolnavă îşi poate "reveni"!

4. Atenție la zona vulnerabilă dintre cornetul mijlociu şi tavanul sinusului etmoidal.

Procesul uncinat

1. Palpează globul ocular când se lucrează lângă lamina papiracee.

2. Foloseşte o "probă butonată" de ostium şi detaşează apofiza unciformă de zona orbitei.

Ostiumul sinusului maxilar

1. Găseşte ostiumul maxilar înainte de a penetra bula etmoidală.

2. Plasează «proba» de ostium antero-inferior.

3. Pentru repararea ostiumului localizează joncțiunea părților verticală şi orizontală ale infundibulului la nivelul marginii inferioare a cornetului mijlociu.

4. Exercitând presiune pe fontanela posterioară se va forța exteriorizarea secrețiilor prin ostiumul natural.

Bula etmoidală

- Recesul nazofrontal şi etmoidul anterior sunt antero-superior de peretele anterior al bulei etmoidale.

Sinusul sfenoidal

1. Solicită secțiuni CT axiale pentru studiul nervului optic şi arterei carotidă internă. Studiază-le pre şi intraoperator !

2. Deschide totdeauna un sinus sfenoidal opac (anumite afecțiuni - infecții, micoze, piocel sau tumori pot fi asimptomatice).

3. Orientează-te după reperele anatomice - joncțiunea cu septul nazal posterior, superior de inserția posterioară a cornetului mijlociu şi arcul choanal.

Sinusul frontal

1. Evită să produci o sinuzită frontală iatrogenă. Nu atinge celula agger nasi sau recesul nazofrontal dacă nu există o simptomatologie tipică.

Scanned with OKEN Scanner

2. Istmul sinusului frontal este situat în partea anterioară a recesului nazofrontal sub inserția antero-superioară a cornetului mijlociu în apropierea laminei papiracee.

Cornetul mijlociu

Rezecă cornetul mijlociu dacă este lateralizat, inserat paradoxal, bulos, polipoid.

Lamela bazală

Pentrează lamela bazală posterior.

Septul nazal

1. Dacă endoscopul de 4 mm nu are loc între sept şi peretele lateral execută septoplastia.

2. Efectuează chirurgia COM în fosa nazală mai largă, efectuează septoplastia şi apoi chirurgia COM de partea fosei «înguste».

Aşadar complicațiile apar în ciuda trainingului, a aptitudinilor şi a experienței chirurgului.

Important este ca acesta să le recunoască şi să le trateze adecvat şi în plus frecvența şi gravitatea lor să fie foarte mică.

Scanned with OKEN Scanner

Scanned with OKEN Scanner

CAPITOLUL 14

Sindroamele algice de origine rino-sinusală

Dr. Codruț SARAFOLEANU

14.1. Fiziopatologia durerii

Durerea este un *fenomen psihofiziologic complex.* Ea poate fi declanşată de:

(1) *stimuli nociceptivi* (mecanici, termici, chimici);

(2) *circumstanțe psihopatologice* diverse (*psihalgii*).

(1) *Stimulii nociceptivi* declanşează potențialele electrice (*impulsuri nervoase*) care sunt vehiculate de *sisteme neuronale ascendente* spre *structurile talamocorticale*, de analiză şi sinteză (aici se conturează mai întâi caracterul elementar al *durerii arhaice*).

Modelarea durerii elementare începe încă din etapele inițiale ale căilor ascendente extranevraxiale şi este definitivată la nivel talamocortical unde se transformă în *durere psihică.*

Durerea psihică are un pronunțat *caracter individual*, modelat de factori diverşi:

- motivaționali;
- psihopatologici;
- sociali.

(2) *Circumstanțele psihopatologice* pot declanşa dureri (psihalgii) al căror mecanism de producere este doar parțial cunoscut.

Circumstanțe psihopatologice generatoare de durere:

- insuccese profesionale;
- eşecuri sentimentale;
- bolnavi psihici care acuză dureri organice *(cenestopatii);*
- *depresia endogenă* (poate genera halucinații de durere);
- *anxietatea* (provoacă uneeori halucinații de durere);

- durerile caracteristice sindromului Briquet (afonie şi dispnee prin paralizia isterică a diafragmului) ce reprezintă un tip de *isterie;*
- *schizofrenia* poate prezenta ocazional halucinaţii de durere;
- uneori durerea, ca manifestare a unei boli psihice, nu generează suferinţă ci contrariul ei *(masochismul).*

Relaţia între durere, suferinţă şi boală

Durerea, ca noţiune biologică, este un semnal de alarmă , iar comunicarea ei reprezintă un apel. Durerea poartă o informaţie ce semnalizează un atentat împotriva integrităţii corporale, aşa cum anxietatea reprezintă un semnal al pierderii integrităţii psihice.

Suferinţa, ca răspuns afectiv emoţional faţă de durere, este o manifestare a bolii.

Durerea este *semnalul* bolii, iar suferinţa este *manifestarea* ei.

Durerea face parte din categoria ***reacţiilor de apărare nespecifice*** a organismului.

Pierderea reactivităţii la stimuli algogeni (prin boală sau accidente) are repercusiuni grave asupra integrităţii corporale (ex: analgia congenitală).

Durerea, prin caracterul ei inadecvat sau exagerat, se poate transforma în suferinţă, deci în boală (ex: nevralgia de trigemen).

Stimulii algogeni (evenimente nociceptive)

Analiza mecanismului de acţiune a stimulilor algogeni a dus la concluzia că, indiferent de originea şi tipul de durere, ei sunt fizici, chimici sau termici, iar modalitatea lor de acţiune este de natură chimică.

Astfel, agresiunea tisulară produsă de un anumit stimul eliberează *factori* umorali (serotonină, histamină, bradikinină, prostaglandine, ioni de potasiu etc.) ce mediază declanşarea durerii. Aceşti factori umorali sunt *mediatori ai reacţiei inflamatorii acute.*

Un argument al acestei teorii patogenice este constatarea conform căreia terminaţiile nervoase libere cu funcţie algoreceptoare continuă să descarce impulsuri electrice şi după ce acţiunea stimulului algogen a încetat.

Pragul de percepţie a stimulilor nociceptivi sau ***pragul la durere*** (prima senzaţie dureroasă, abia perceptibilă, provocată de un stimul minim pe care un subiect prevenit o poate semnaliza) este aproximativ acelaşi la toţi indivizii. El poate fi *coborât* prin inflamaţie şi *crescut* prin anestezie.

Fibrele aferente algoconductoare

Un *nerv periferic* este format din axonii a trei tipuri de neuroni
- neuroni aferenţi senzoriali primari;

Scanned with OKEN Scanner

- neuroni motori;
- neuroni postganglionari simpatici.

Corpurile celulare ale neuronilor aferenți primari sunt localizate în *ganglionii spinali* de pe rădăcinile posterioare ale nervilor spinali. După ieşirea din corpul celular, axonul aferent primar se bifurcă în:

- prelungire spre măduva spinării;
- prelungire spre inervația țesuturilor.

Corpurile celulare ale fibrelor postganglionare simpatice sunt localizate în *ganglionul simpatic*. Toate fibrele postganglionare simpatice sunt nemielinizate.

Aferenții senzoriali primari care conduc impulsurile nervoase declanşate de acțiunea stimulilor nociceptivi sunt clasificați după diametrul lor, gradul de mielinizare şi viteza conducerii impulsului nervos.

Fibrele A-β (axonii mielinizați cu diametrul cel mai mare) reacționează maximal la *atingere* uşoară şi stimuli de *mişcare*. Activitatea fibrelor A-β, prezente în special în nervii cutanați, nu produce durere.

Fibrele A-δ (axoni mielinizați cu diametru mic)

Fibrele C (axoni nemielinizați)

Fibrele A-δ şi C sunt prezente în:

- nervi cutanați;
- structuri viscerale şi somatice profunde.

Detectarea stimulilor dureroşi este complet abolită când axonii A-δ şi C sunt blocați. Ei se numesc *nociceptori aferenți primari* sau *receptori de durere.*

Nociceptorii aferenți primari individuali pot răspunde la tipuri diferite de stimuli:

- arsură;
- stimuli mecanici;
- substanțe chimice.

Fenomenul de sensibilizare

În contextul unei agresiuni (leziuni tisulare diverse, inflamație etc.) în care stimulii acționează cu intensitate mare, repetat şi prelungit, pragul necesar activării nociceptorilor aferenți primari este mai scăzut, iar frecvența declanşării impulsurilor nervoase este mai mare pentru toate nivelurile de intensitate a stimulului.

Acest fenomen denumit sensibilizare explică mecanismul prin care anumiți stimuli considerați inofensivi pot, în anumite condiții, să producă durere.

În condiții normale, țesuturile profunde sunt relativ insensibile la stimuli mecanici sau termici.

În condiții patologice (afecțiuni care presupun o componentă patogenică de tip inflamator), structurile profunde (articulații, viscere cavitare) devin deosebit de sensibile la stimulare mecanică.

Scanned with OKEN Scanner

Mediatorii solubili ai inflamației (bradikinina, unele prostaglandine și leucotrienele) pot activa și/sau sensibiliza aferenții primari.

În țesuturi normale (nelezate, neinflamate), majoritatea aferențelor A-δ și C care inervează viscerele sunt complet insensibile. Ele nu pot fi activate prin stimuli mecanici sau termici și nu sunt active în mod spontan.

În prezența mediatorilor proinflamatorii (proflogistici), aceste aferențe devin sensibile la stimuli mecanici. Aferențele de acest tip se numesc *nociceptori liniștiți* și proprietățile lor explică faptul că în situații patologice structurile receptoare profunde, relativ insensibile, pot deveni sursa unor dureri severe, epuizante.

Inflamația indusă de nociceptor

Conform unei teorii recente, nociceptorii aferenți au și o *funcție neuroefectoare*. În timpul activării, nociceptorii eliberează din terminațiile lor periferice mediatori polipeptidici, cum este substanța P.

1. Activarea directă prin presiune intensă și leziuni celulare consecutive

Lezarea celulei determină:
- eliberare de K;
- sinteza prostaglandinelor;
- activarea kininelor (apariția bradikininei).

2. Activarea secundară

Impulsurile nervoase generate în terminațiile nociceptorului primar în urma stimulării se propagă, atât la nivelul măduvei spinării, cât și în alte ramificații terminale unde determină eliberare de peptide (substanța P).

Substanța P determină:
- vasodilatație și edem neurogenic, cu acumulare de bradikinină;
- degranulare mastocitară, cu eliberare de histamină;
- activare plachetară, cu eliberare de serotonină (5-HT) din trombocite.

Nociceptorii aferenți primari nu reprezintă doar mesageri pasivi, semnalizatori ai pericolului leziunii tisulare, ci ei au și un *rol activ în protecția țesuturilor* prin funcțiile neuroefectoare.

Căile ascendente ale durerii

Neuronii spinali activați de nociceptorii aferenți primari trimit axonii lor spre talamusul contralateral.

Tractul spinotalamic este esențial pentru senzația de durere la specia umană, întreruperea ei determinând deficite permanente în percepția durerii și a temperaturilor.

Scanned with OKEN Scanner

Aria de destinație majoră pentru axonii tractului spinotalamic este regiunea anterobazală a talamusului. Axonii tractului spinotalamic se conectează cu neuronii talamici care se proiectează la cortexul somatosenzorial.

Această cale (măduvă – talamus – cortex senzorial) este importantă pentru definirea aspectelor senzoriale ale durerii (localizare, intensitate, calitate).

O altă arie de destinație a axonilor tractului spinotalamic este regiunea talamică medială aflată în conexiune cu cortexul frontal și sistemul limbic.

Această cale are importanță în conturarea dimensiunii emoționale, neplăcute ale durerii.

Sistemul de transmitere a mesajelor nociceptive

Stimulii nocivi activează terminația periferică senzitivă a nociceptorului aferent primar prin procesul transducției (1)

Mesajul este transmis apoi, prin intermediul nervului periferic, la măduva spinării unde există sinapse cu celulele de origine ale celor două căi ascendente majore ale durerii:

- calea spinotalamică
- calea calea spinoreticulotalamică.

Mesajul este transmis din talamus spre:

- cortexul frontal;
- cortexul somatosenzorial.

Modularea durerii

Durerea produsă de leziuni similare variază în situații diferite și la persoane diferite. S-a demonstrat că o durere "așteptată" poate induce apariția senzației dureroase chiar *în absența unui stimul nociv*. Acest efect "așteptat", precum și existența altor variabile psihologice ale intensității percepute a durerii, implică prezența unor circuite ale creierului care pot modula activitatea căilor de transmitere a durerii.

Un astfel de circuit (cu conexiuni în hipotalamus, mezencefal și bulb) controlează în mod selectiv neuronii spinali de transmitere a durerii printr-o *cale descendentă.*

Stimulii din cortexul frontal și din hipotalamus activează celulele din mezencefal care controlează celulele implicate în transmiterea durerii prin celulele trunchiului cerebral.

S-a demonstrat că acest *circuit de modulare a durerii* contribuie la efectul de atenuare a durerii de către analgezicele narcotice. Fiecare dintre structurile componente ale acestei căi de modulare conține *receptori opioizi* și este sensibilă la aplicarea directă a medicamentelor opioide.

Scanned with OKEN Scanner

Mai mult, leziunile acestui sistem reduc efectul analgezic al opioidelor (morfina) administrate sistemic.

Pe lângă receptorul opioid, nucleii componenți ai acestui circuit de modulare a durerii conțin peptide *opioide endogene* (enkefalinele şi beta-endorfina).

Cea mai sigură cale pentru activarea acestui sistem de modulare mediat de opioidele endogene este de a prelungi durerea şi / sau frica.

Opioidele endogene antialgice sunt eliberate în urma intervențiilor chirurgicale, precum şi la pacienții cărora li se administrază o substanță cu efect *placebo* pentru ameliorarea durerii.

Modularea durerii este bidirecțională. Circuitele de modulare a durerii
- produc analgezie
- pot şi să crească intensitatea durerii.

Neuronii de *facilitare a durerii*, dar şi cei de *inhibare a durerii* din trunchiul cerebral se proiectează pe şi controlează neuronii spinali de transmitere a durerii.

Deoarece neuronii de transmitere a durerii pot fi activați prin neuroni modulatori, teoretic este posibil să se genereze un *semnal dureros fără un stimul nociv periferic*.

Un astfel de mecanism poate explica durerea indusă prin *autosugestie*, precum şi contribuția factorilor psihologici la *durerea cronică*.

Durerea psihică

În contextul experienței individuale, analiza durerii elementare are valoare de simbol al unui anumit tip de relație (agresogenă) cu ambianța. Prin legături la nivel central, simbolul durere se asociază la nivelul talamusului cu anumite componente emoționale şi motivaționale.

Aceste componente, prin integrare cu durerea elementară, modifică din punct de vedere calitativ şi cantitativ caracterul durerii.

Modificările cantitative ale durerii se referă la:
- intensitate;
- durată;
- prag de excitabilitate pentru diverşi stimuli ambientali.

Modificările calitative modelează, nuanțează şi individualizează durerea, astfel:
- capacitatea algogenă a stimulilor se modifică
  - creşte sau scade capacitatea algogenă a unor stimuli nociceptivi
  - capătă proprietăți algogene stimuli care erau "indiferenți"
- comportamentul față de durere se modifică.

Învățarea conduce la memorizare ce presupune participarea corticală. Aceasta conferă durerii elementare elemente afectiv-emoționale şi o transformă astfel în *durere psihică*. Urmează o fază de abstractizare şi apoi o fază operațională.

Scanned with OKEN Scanner

14.2. Criterii de diagnostic al durerilor cranio-cervico-faciale

Nr. crt.	Cefaleea de origine nazală	Sediul de predilecție al durerii	Simptome tipice
1	Furunculul nasului și al buzei superioare	Nas, buză superioară	
2	Obstrucția nazală: deviație de sept; hipertrofie de cornet; corp străin; tumoră	Difuză, intermitentă; sediul frontal sau periocular	Senzație de plenitudine și de tensiune
3	Rinita vasomotorie Rinita alergică	Difuză Frontală Interoculară	Senzație de tensiune Rinoree apoasă Crize de strănut
4	Sinuzitele anterioare: frontală, etmoidală, maxilară	Durere supraorbitală (S.F.) Durere la rădăcina nasului (S.Et.) Durere suborbitală (S. Maxilară)	Durere intermitentă Senzație de „cap plin” Durerea se exacerbează la aplecarea capului Exacerbări în anumite perioade ale zilei
5	Sinuzitele posterioare sfenoidale	Craniu, vertex, occiput	Durere intermitentă Senzație de „cap plin” Durerea se exacerbează la aplecarea capului Exacerbări în anumite perioade ale zilei
6	Rinita atrofică; ozena	Difuză	Surdă, senzația de uscăciune, cruste
7	Tumorile rino-sinusale	Sediu profund endocranian	Durere continuă treptat intolerabilă

Scanned with OKEN Scanner

Nr. crt.	Cefaleea vasomotorie	Sediu preponderent	Simptome tipice
1	Cefaleea vasomotorie	Frunte Regiunea temporală bilaterală Vertex	Difuză, surdă, pulsatilă Durează de la câteva ore- la câteva zile Insomnie Indusă de starea meteorologică, alcool
2	Migrena	Hemicranie Crize periodice Intensitate variabilă Turgescența vaselor temporale	Durere balantă – profundă Asociată cu greață și vomismente Debut și final brusc Scotoame vizuale
3	Eritroprosopalgia* – Cefaleea histaminică Cluster – Horton	Sediu strict unilateral Temporar și ocular Iradieri în tot hemicraniul Hipersensibilitatea scalpului	Durere lancinantă Congestie oculară – lăcrimare Rinoree și obstrucție nazală Apare la bărbați – noaptea Durata 1-2 ore Cedează la nitroglicerină sau histamină

14.3. Nevralgiile

Prin termenul de *nevralgie* înțelegem un fenomen dureros, care se instalează consecutiv unei iritații a fibrelor senzitive de pe traiectul unui nerv. Durerea apare prin iritația nu numai a fibrelor nervoase postganglionare, ci și a ganglionului și a rădăcinii nervoase respective. Aceasta înseamnă că sindromul nevralgic nu poate fi consecința exclusivă a unor leziuni iritative ale terminațiilor senzitive tisulare și nici a unei leziuni talamice sau talamo-corticale singulare.

Din punct de vedere clinic, nevralgiile pot fi clasificate în:

- Nevralgii esențiale, caracterizate prin apariția unor paroxisme dureroase și prin absența unor semne clinice obiective;
- Nevralgii simptomatice, caracterizate printr-un fond dureros permanent.

* eritroprosopalgie (gr. erytros = roșu + prosopon = față + algos = durere) sin. eritromealgia capului (NR).

Scanned with OKEN Scanner

Voi prezenta în continuare câteva tipuri de nevralgii manifestate prin crize algice localizate în zona nasului sau feţei şi care pot preta la confuzii de diagnostic cu alte afecţiuni rino-sinuzale.

Nevralgia trigeminală simptomatică

Etiologie

Ţinând seama de sediul leziunii, nevralgia trigeminală simptomatică poate fi localizată în fosa cerebrală mijlocie şi se manifestă ca:

- Nevralgie dentară, pe teritoriul nervului maxilar sau mandibular;
- Nevralgie maxilară prin patologie inflamatorie sau tumorală a maxilarului
- Nevralgie gaseriană (prin meningeom);
- Nevralgia ramurii oftalmice a trigemenului (sindromul de apex prin meningită bazală, osteita vârfului stâncii, pareză a nervului oculo-motor, otită cronică), sindrom Gradenigo.

Mai pot fi observate nevralgii trigeminale simptomatice în angioamele şi anevrismele arterei bazilare, în sindromul Wallenberg provocat de tromboza arterei cerebeloase postero-inferioare, în scleroza în plăci, în tabes, în anemiile grave, în constipaţia cronică, diabet, gută, reumatism, malarie, febră tifoidă, saturnism, în intoxicaţia cu digitală, în diferite boli metabolice.

Simptomatologie

Are o serie de particularităţi care o deosebesc de nevralgia trigeminală esenţială sau primitivă. Astfel:

- Durerea este oarecum permanentă, iar în intervalul dintre crize persistă parestezиile;
- Nu există decât rareori zone declanşatoare;
- Există însă tulburări obiective de sensibilitate;
- Anestezie dureroasă în teritoriul de distribuţie cutanată şi mucoasă a nervului trigemen, precum şi semne de suferinţă (pareze ale unor nervi cranieni) şi modificări ale unor structuri endocraniene descoperite la radiografie.
- Prezenţa acestor semne clinice obiective şi radiologice diferenţiază nevralgia esenţială de cea simptomatică.

Nevralgia de nerv supraorbitar

Este un sindrom algic în teritoriul nervului supraorbitar ram din nervul frontal. Este caracterizat prin crize algice in regiunea arcadei sprâncenoase şi frunţii care apar la atingere sau contactul cu stimuli termici. Crizele durează câteva minute, rar se ajunge la ore. Palparea punctului de emergenţă a nervului este dureroasă şi poate declanşa criza. Infiltraţia anestezică permite diagnosticul diferenţial şi cupează criza.

Scanned with OKEN Scanner

Formele clinice sunt următoarele :

- Nevralgia a frigore
- Nevralgia secundară intervențiilor chirurgicale la nivelul sinusului frontal
- Nevralgia postzoosteriană

Tratamentul constă în blocaje anestezice repetate (3-4 la 48 de ore unul de celălalt), analgetice, AINS şi/sau antiepileptice (carbomazepină).

Crioaplicația pe cale externă pare a fi metoda suverană după unii autori (Ataman). În cazul aderențelor postchirurgicale, uneori acestea trebuiesc lizate pentru rezolvarea suferinței.

Nevralgia de nerv infraorbitar

Este un sindrom algic în teritoriul nervului infraorbitar, ram din maxilar. Se caracterizează prin crize dureroase unilaterale în regiunea obrazului sau în profunzimea maxilarului. Acestea sunt declanşate de atingerea zonei sau contactul cu stimuli termici, durează câteva minute şi nu se însoţeşte de fenomene vegetative (diagnostic diferențial cu nevralgia Sluder).

Infiltrația anestezică cupează criza. Formele clinice sunt următoarele:

- Nevralgia a frigore
- Nevralgia posttraumatică
- Nevralgia secundară intervențiilor chirurgicale la nivelul sinusului maxilar

Diagnosticul diferențial se face cu sinuzita maxilară, sindromul Sluder, sindromul Trotter şi nevralgiile secundare patologiei tumorale maxilare.

Tratamentul constă în analgetice, antiepileptice şi blocajul anestezic la punctul de emergență al nervului. Se citează ca fiind eficiente crioaplicațiile pe cale externă. Uneori este necesară explorarea chirurgicală a zonei pentru liza aderențelor şi a țesutului cicatricial.

Nevralgia de ganglion pterigopalatin (Sindromul Sluder)

Este un sindrom algic în teritoriul nervilor pterigopalatini iradiat pe ramurile vegetative ale ganglionului sfenopalatin. Se caracterizează prin crize dureroase resimțite în regiunea nazală, orbitară şi în profunzimea maxilarului. Durerea poate iradia în regiuni învecinate şi uneori se asociază cu fenomene vegetative (congestia mucoasei nazale, congestia conjuctivală, rinoree seroasă, epiforă). Crizele durează între 10 minute şi 2 ore.

Frecvența crizelor este variabilă. Rinoscopia anterioară nu relevă modificări patologice decât în criză, când se observă congestia nazală, turgescența cornetelor şi secreții abundente. Examenele radiologice şi imagistice sunt de obicei negative.

După opinia lui Sluder criza dureroasă poate fi declanşată şi datorită contactului între un pintene sau creastă septală şi porțiunea superioară a cornetului mijlociu. De aceea, este necesară evaluarea endoscopică completă a foselor nazale.

Formele clinice sunt următoarele:

- Nevralgia idiopatică

Scanned with OKEN Scanner

- Nevralgia a frigore
- Nevralgia prin spină iritativă

Elementul clinic de diagnostic îl constituie amendarea crizei la anestezierea nervului sfenopalatin (bonainizarea la orificiul sfenopalatin – 1mm deasupra şi în spatele cozii cornetului mijlociu).

Tratamentul medicamentos cu antialgice, antiinflamatorii şi antiepileptice nu dă întotdeauna rezultate favorabile. Crioaplicaţia la orificiul sfenopalatin trebuie folosită dacă tratementul medicamentos şi infiltraţiile anestezice la canalul palatin nu dau rezultate.

Tratamentul chirurgical prin neurectomie vidiană sau liza ganglionului Gasser este de interes istoric.

Nevralgia de etmoidal anterior (sindromul Charlin)*

Se caracterizează prin crize dureroase situate în unghiul superointern al orbitei şi la nivelul peretelui lateral al piramidei nazale. Criza durează câteva minute şi se însoţeşte de fenomene vegetative (rinoree, epiforă, chemozis, turgescenţa cornetelor nazale) şi tulburări trofice ale polului anterior al globului ocular. Deoarece nervul este inabordabil chirurgical, tratamentul se rezumă la antialgice, antiepileptice şi infiltraţii.

14.4. Cefaleea

Este un simptom pe cât de neplăcut pe atât de frecvent întâlnit în practica de zi cu zi. Variate afecţiuni se manifestă cu cefalee care are diverse localizări şi caracteristici.

Pentru rinolog este important să stabilească dacă cefaleea este secundară unei suferinţe rinosinuzale sau dacă este o durere care aparţine altei entităţi patologice.

Etiologia cefaleei este complexă şi multifactorială.

Etiologia cefaleei:

- H.T.A.;
- Migrenă;
- Tumori crebrale;
- Cancer metastatic;
- Hemoragii subarahnoidale;
- Anevrism;
- Hematom subdural;
- Sinuzită;
- Meningită;
- Encefalită;
- Abces cerebral;
- Traumatism cerebral;

* sin. sindromul nervului nazal.

Scanned with OKEN Scanner

- Vasculită (arterita temporală)
- Disecția arterei carotide interne;
- Depresia psihică;
- Nevralgia trigeminală;
- Nevrita optică;
- Abcesul dentar;
- Otita;
- Glaucomul acut (cu unghi închis);
- Tulburări oculare diverse;
- Sindromul cervical;
- Cefaleea post anestezică (rahianestezie);
- Cefaleea psihogenă;
- Cefaleea din stările febrile;
- Hipoglicemia;
- Hipoxia;
- Hipertiroidismul;
- Medicamentoasă (nitrați, vasodilatatoare, alcool, nitriți, oxid de carbon);
- Feocromocitom;
- Pseudotumori cerebrale;
- Endocrină;
- Cefalee. de altitudine.

14.4. Cefaleea cronică de origine rino-sinuzală

Acest simptom extrem de neplăcut al multor afecțiuni, se întâlneşte foarte frecvent în suferințele rinosinusale. Cefaleea persistentă reprezintă un simptom care poate pune serioase probleme atât pacientului, dar mai ales medicului, de la care bolnavul aşteaptă tratamentul corect. Din multitudinea de suferințe ce pot să se manifeste cu cefalee, ca simptom dominant, medicul ORL-ist trebuie să facă diagnosticul diferențial corect cu nevralgiile, sindroamele migrenoase şi alte afecțiuni loco-regionale (stomatologice, neurologice, oftalmologice). Odată ce diagnosticul de cefalee de origine rinosinusală a fost stabilit, se poate trece la evaluarea corectă a pacientului, la stabilirea suferinței ce se manifestă astfel şi la tratarea ei.

Aspecte de diagnostic şi tratament

În general, otolaringologul se poate întâlni cu următoarele trei tipuri de pacienți cu cefalee:

- Pacienți a căror cefalee rezultă clar dintr-o afecțiune sinusală, cum ar fi sinuzite, neoplasme sinusale, barotraumă etc.;
- Pacienți cu cefalee „non-sinusală" – migrene, nevralgii, afecțiuni ale coloanei cervicale, HTA, afecțiuni vasculare („ice cream headache), afecțiuni ale articulației temporomandibulare sau afecțiuni oftalmologice, despre care am amintit anterior, dar care trebuie identificați şi recomandați specialiştilor respectivi;

Scanned with OKEN Scanner

- Pacienți ale căror probleme nu sunt clare și la care nu pare a fi vorba despre afecțiuni sinusale. Astfel de pacienți nu trebuie declarați sănătoși sau, mai mult, psihopați, ci trebuie investigați complet clinic și paraclinic, dar mai ales endoscopic.

Triada tipică a simptomelor sinusale include obstrucția nazală, rinoreea de diverse aspecte și durerile de cap (distribuția durerilor este, de obicei variabilă). Din 220 de pacienți examinați endoscopic de rutină pentru afecțiuni sinusale, 30% prezentau cefaleea ca simptom dominant. Aspectul tipic al cefaleei rinosinusale este de durere, localizată în creștetul capului, mai rar asociind și aspectul de durere bitemporală sau chiar „în mijlocul capului", ceea ce sugerează afectarea sfenoidului sau a etmoidului posterior. Durerea în regiunea glabelei, a cantusului intern și deasupra sau între globii oculari sugerează afectarea etmoidului anterior sau a sinusului frontal. Mai rar, cefaleea sinusală poate fi percepută în zona tâmplelor sau temporoparietal și occipital. Durerea poate iradia din regiunea frontală spre regiunea nucală, este „surdă", persistentă și poate fi însoțită de senzația de presiune și „cap plin". În cazurile acute, durerea este pulsatilă, mai accentuată la aplecarea capului sau la stresuri psihice.

Aceste dureri sunt rezultatul următoarelor procese etiopatogenice:

- Contactul mucos constant și intens în anumite regiuni;
- Malventilarea sau lipsa ventilării sinusale, cu hipoxie și presiune negativă consecutive;
- Presiune datorată dezvoltării polipilor;
- Leziuni epiteliale.

Dacă unul dintre simptomele triadei amintite predomină, va trebui să obiectivăm o sinuzită, mai ales dacă simptomul dominant este reprezentat de rinoreea purulentă sau obstrucția nazală.

Dacă simptomul unic este cefaleea, iar examenele paraclinice (radiografii clasice de sinusuri și coloană cervicală, examen CT) sunt negative, la fel ca și consultul interdisciplinar care nu descoperă afecțiuni neurologice, oftalmologice sau stomatologice, atunci șansa diagnosticului corect aparține endoscopiei, care trebuie să descopere spații înguste și ascunse, cu leziuni minore. Astfel, endoscopistul poate descoperi cauze diverse, cum ar fi tumori de dimensiuni mici, afecțiuni specifice (sarcoidoză) sau creste septale posterioare și deviații înalte de sept. Este bine cunoscut faptul că aceste creste septale sau deviațiile ce fac contact cu mucoasa cornetelor pot produce dureri de cap, așa zise „de contact", la fel ca și mecanismul durerii iradiate, ce apare în cazul leziunilor mucoasei septo-turbinale.

Diagnosticul endoscopic, completat de examenul CT, permite descoperirea unor variante anatomice aparent nesemnificative, dar care pot determina suferințe variate. Nu toate acestea pot fi considerate afecțiuni per se, dar toate sunt factori care reduc dimensiunile unor zone și așa înguste fiziologic (mai ales cele din zona etmoidului anterior) și determină zone de contact ale mucoasei, retenție de secreții și malventilație sinusală sau infecție și / sau degenerare polipoidă a zonelor aflate în contact.

Scanned with OKEN Scanner

Tabelul 14.1.

Variante anatomic frecvent întâlnite la pacienți cu cefalee rinosinusală
• Deviații de sept sau creste septale • Afecțiuni diverse ale celulei Agger nasi • Afectarea recesului frontal • Variante anatomice ale procesului uncinat: curbat medial în contact cu cornetul mijlociu, curbat lateral, curbat anterior (aspect de cornet mijlociu dedublat), fracturi (posttraumatic, iatrogen) • Variante anatomice ale cornetului mijlociu: concha bulosa, cornet mijlociu curbat paradoxal, în contact cu peretele nazal lateral • Bula etmoidală: hipertrofiată (umple tot „sinusul" cornetului mijlociu), arii de contact, hipertrofiată anterior acoperind hiatusul semilunar, proetruzie din meatul mijlociu • Combinații ale celor de mai sus, cu obstrucția recesului frontal sau ale anumitor părți ale meatului mijlociu • Afectarea izolată a sfenoidului

Trebuie subliniată frecvența mai mare a variantelor în regiunea bulei etmoidale. Bula poate fi excesiv pneumatizată, astfel că, uneori ocupă întregul sinus al cornetului mijlociu (spațiul situat în convexitatea cornetului mijlociu), aceasta fiind una din principalele caracteristici endoscopice ale pacienților cu cefalee cronică.

Contactul dintre bulă şi cornetul mijlociu poate fi extins aproape ca un tamponament al meatului mijlociu! Este foarte important să identificăm acest aspect la examenul CT şi la cel endoscopic, deoarece, în mod obişnuit, nu există nici o opacifiere a sinusurilor omolaterale. Unele afectări limitate ale recesului frontal sau infundibilului etmoidal pot produce o simptomatologie severă şi pot fi chiar şi clinic şi endoscopic nerecunoscute. Din punct de vedere diagnostic, acestea sunt cazurile când endoscopia şi examenul CT trebuie să fie complementare. Nu puține sunt cazurile când mici polipi sau chisturi situate în profunzimea infundibilului au reprezentat cauza unică şi determinantă a unor cefalee rebele şi persistente.

Sinusul frontal reprezintă, de asemenea, o cauză frecventă de cefalee atunci când este rău ventilat sau chiar bolnav. Deoarece zona recesului frontal nu este facil de explorat endoscopic, este necesară evaluarea mixtă, endoscopică şi computertomografică.

Simptome similare mai pot apărea în cazul unor cicatrice vicioase sau hipertrofice, a sinechiilor neglijate din meatul mijlociu sau din fosele nazale (după tamponamente, intervenții chirurgicale sau intubație naso-traheală).

Mai există numeroase alte cauze, mai puțin obişnuite, ale acestor cefalee

Scanned with OKEN Scanner

de origine sinusală. Astfel, afectarea izolată a sfenoidului – polipi, chisturi, sfenoidite micotice – dă naştere unei dureri localizate în centrul capului. La endoscopie se poate decela puroi sau mucus aderent în zona recesului sfenoetmoidal, dar nu întotdeauna poate fi vizualizat ostiumul natural sfenoidal.

De aceea, şi în aceste cazuri este necesară explorarea imagistică.

Gaura rotundă cu ramura a doua a trigemenului este în vecinătatea mucoasei sfenoidale în cazul unei pneumatizări masive a sinusului sfenoid. Dacă sinusul este afectat, aceasta va produce simptome de tip nevralgie trigeminală. Şi nervul vidian poate să sufere acelaşi tip de afectare în cazul unui sinus sfenoid pneumatizat excesiv. Când una dintre aceste cauze a fost identificată, iar tratamentul medical a eşuat, actul chirurgical endoscopic este necesar ca tratament simptomatic, dar şi curativ. Cele mai spectaculoase rezultate terapeutice apar la pacienţii cu cefalee persistentă, veche, dar la care, după algoritmul endoscopie – CT, cauza a fost identificată. La aceştia, chiar la câteva ore după intervenţia chirurgicală, durerea dispare în ciuda edemului postoperator şi a traumatismului local.

Deoarece pacientul cu cefalee de origine rinosinusală poate să nu aibă un istoric tipic al bolii, trebuie investigat complet. Examenul clinic de rutină cu speculul nazal poate să fie în limite normale, la fel ca şi examenul radiologic clasic. Examenul endoscopic decelează, de cele mai multe ori, leziunile şi variantele anatomice „ascunse" examenului obişnuit.

De obicei, simptome importante şi intense sunt produse de leziuni minore, astfel că, examinând imagistica, nu trebuie să ne concentrăm exclusiv pe căutarea zonelor opacifiate sau a celor ocupate de mase de ţesut moale, ci este necesar să insistăm pe identificarea zonelor de strâmtorare a complexului osteomeatal, a recesului frontal şi sfenoetmoidal, precum şi asupra zonelor de contact ale mucoasei. De asemenea, trebuie solicitat radiologului un examen atent, centrat pe zonele variantelor anatomice.

După identificarea acestor anomalii, intervenţia chirurgicală endoscopică constă, în general, în proceduri minime, dar cu rezultate spectaculoase în ceea ce priveşte amendarea simptomatologiei care persistă de perioade lungi de timp.

Scanned with OKEN Scanner

Scanned with OKEN Scanner

CAPITOLUL 15

Sindroame şi eponime în patologia nazosinuzală

Dr. Codruţ SARAFOLEANU

ACONDROPLAZIA – Caracteristicile includ: transmisie autozomal recesivă (~80% din cazuri reprezintă noi mutaţii), macrocefalie, mâini scurte în formă de trident; coloană lordotică; modificări ale scheletului, hipoacuzie.

ANEMIA FANCONI – Anemie aplastică cu pigmentarea tegumentului, deformări scheletice, anomalii renale, retard mental. Rar apare la adulţi. Timpul de sângerare este prelungit, numărul trombocitelor este scăzut iar megacariocitele scad până la absenţă.

ASOCIEREA CHARGE – CHARGE C: coloboma; H: afecţiuni cardiace (heart defects); A: atrezie coanală; R: retard mental şi de dezvoltare; G: hipoplazie genitală; E (ear): anomalii auriculare şi/sau surditate. Unii pacienţi cu manifestări ale asocierii VATER (V: defecte vertebrale; A: imperforaţie anală; T: fistula eso-traheală; R: displazie radială şi renală) au caracteristici care se suprapun cu asocierea CHARGE.

BOALA BOWEN – Variantă de neoplasm cu celule scuamoase. Prin definiţie este neinvaziv, dar poate progresa spre un carcinom invaziv. Se prezintă sub formă de pete roşii, în zonele expuse la soare şi poate fi confundată cu psoriazisul.

BOALA CHESONIERILOR (de decomprimare bruscă) – Eşecul echilibrării presiunilor în timpul unor modificări bruşte presionale atmosferice, cu pătrunderea bulelor de azot în sistemul cardiorespirator, conducând la cefalee frontooccipitală, vertij, ameţeli şi, uneori, colaps circulator.

BOALA GRISEL – Dislocaţie atlantoaxială, secundară infecţiilor. Amigdalectomia, patologia sinusală, infecţiile nasofaringiene pot precede procesul.

BOALA OSLER-WEBER-RENDU (TELANGIECTAZIA EREDITARĂ HEMORAGICĂ) – Caracterizată prin apariţia de hemangioame

punctiforme, apărute în preajma pubertății la nivelul mucoasei nazale, bucale şi limbii. Pot fi prezente în ficat, vezica urinară, tractul gastrointestinal. Are transmisie autosomal dominantă.

BOALA PAGET – Debut la vârsta mijlocie, macrocefalie, curbarea oaselor (sacrul, vertebrele, oasele lungi, craniul); deficite neurologice şi compresia măduvei spinării, valori crescute ale fosfatazei alcaline, hipoacuzie de transmisie.

BOALA TAY-SACHS – Transmisie autosomal recesivă, caracterizată de: retard motor şi psihic progresiv; lărgirea circumferinței craniene; orbire, surditate înainte de vârsta de 3 ani.

CELULA HALLER – expansiunea celulelor etmoidale de-a lungul podelei orbitare către porțiunea medială şi posterosuperioară a sinusului maxilar.

CELULA ONODI (CELULA SFENOETMOIDALĂ) – Celule dezvoltate din etmoidul posterior, în apropierea pasajului nervului optic.

CELULE MIKULICZ – Histiocite patognomonice rinoscleromului cu citoplasma clară, goală.

CELULE MOTT – Plasmocite modificate, găsite în sclerom.

CORPII RUSSEL – prezenți în scleroame.

DISOSTOZA ACROCRANIOFACIALĂ – Are următoarele caracteristici: transmisie autozomal recesivă, malformații ale pavilioanelor auriculare, anomalii cranio-faciale caracteristice, nanism, întârziere în dezvoltare şi hipoacuzie neurosenzorială.

DISOSTOZA MANDIBULOFACIALĂ (SINDROMUL TREACHER COLLINS) – Include anomalii faciale, bilaterale, hipoplazie zigomatică şi de arcada supraorbitară. Fața este îngustă. Caracteristic, coborârea fantei palpebrale, oasele obrajilor sunt depresate şi gura largă, "întoarsă în jos". Adesea (75%) există coloboma în treimea externă a pleoapei inferioare. Frecvent există atrezie coanală şi microotia (60%). Palatoschizis este prezent la 35% din cazuri.

HIPERFOSFATEMIA (BOALA PAGET JUVENILĂ) – Transmisă autosomal recesiv; febră, dureri osoase în primii ani de viață; lărgirea calvariei; frecvent pseudoxantoma elastică; radiologic – modificări asemănătoare bolii Paget; fosfataza alcalină şi acidă crescute; hipoacuzie mixtă progresivă.

INELUL WALDAYER – Țesut limfoid ce înconjoară nazo- şi orofaringele.

INTERVENȚIA CALDWELL-LUC – abordul clasic, extern în cura chirurgicală a unei sinuzite maxilare.

LINIA OHNGREN – Linie imaginară între cantul medial al ochilor şi unghiul mandibulei, ce împarte maxilarul în două: infrastructură (anteroinferior) şi suprastructură (posterosuperior).

LINIILE LANGER – Liniile tensionale tegumentare.

MUCOPOLIZAHARIDOZE – Grup de boli genetice caracterizate prin metabolismul defectuos al mucopolizaharidelor.

1. **Sindrom Hunter** (mucopolizaharidoza II) – Heterosomală recesivă, hepatosplenomegalie, afectare cardiacă, surditate, retard mintal.

Scanned with OKEN Scanner

2. **Sindrom Hurler** (mucopolizaharidoza I) – Deficit enzimatic de a L iduronidază: autozomal dominant, diformitate scheletică, retard mintal, deces precoce.

3. **Sindrom Maroteau-Lamy** (tip VI) autozomal recesivă, nanism, torace deformat, picioare în X, articulații rigide, opacifierea corneei, brohidactilie; în urină dermatan sulfat.

4. Sindrom Morquio (tip IV) – Autozomal recesivă, nanism, membre deformate, torace în careuri, vertebre aplatizate, opacifierea corneei; în urină keratan sulfat.

5. **Sindrom San Filippo** (mucopolizaharidoza III), autozomal recesivă, retard mintal sever, nanism.

6. **Sindrom Scheie** – variantă a sindromului Hurler (tip V) autozomal recesivă, redoare articulară, hirsutism, leziuni aortice.

NEVRALGIA SLUDER – Asemănător sindromului Claude Bernard-Horton, cunoscut ca nevralgie sfenopalatină; durere, congestie nazală, lăcrimare, midriază şi fotofobie. O cefalee unilaterală poate fi generată de un contact septo-turbinar.

OASELE BERTIN – Concha sfenoidală, la baza osului sfenoidal.

ORIFICIILE GIRALDES – Orificii situate în fontanela posterioară, ostium accesor şi sinusului maxilar.

OSTEOGENESIS IMPERFECTA – Caracterizată prin fragilitate osoasă. Se asociază sclere albastre, anomalii dentare, hipoacuzie, deformări ale oaselor lungi şi coloanei vertebrale.

PERICITE ZIMMERMANN – Celula rotundă, capabilă de malignizare, identificată cu hemangiopericitomul.

PLEXUL KIESSELBACH – O arie în porţiunea anterioară a septului nazal în care fuzionează capilarele. Este cel mai frecvent loc al epistaxisului anterior. Se mai numeşte aria lui Little sau pata vasculară.

PROCEDEUL OGSTON LUC – Tehnică de abord a sinusului frontal prin peretele său anterior.

SARCOM KAPOSI – Pacienți cu multiple sarcoame hemoragice, tegumentare şi viscerale. Asociate cu infecția HIV.

SCLEROSTEOZA – Include transmitere autosomal recesivă; hiperostoza calvariei, mandibulei, claviculei, pelvisului; sindactilie; creştere exagerată în înălțime; creşterea presiunii intracraniene; disfuncții ale nervilor cranieni; hipoacuzie mixtă.

SEMNUL CHVOSTEK – Percuția nervului facial cu obținerea unui spasm al musculaturii, evidențiat în tetanie.

SEMNUL COTTLE – Mişcarea obrazului trăgând de cartilajul superolateral în exterior, uşurează obstrucția nazală datorată colapsului valvei nazale.

SINDROMUL ALDRICH – trombocitopenii, eczeme şi infecții recurente

Scanned with OKEN Scanner

în primul an de viață. Se moștenește prin gena recesivă sex-lincată. Timpul de sângerare este prelungit, numărul plachetelor este scăzut, iar megacariocitele din măduva hematogenă sunt în limite normale.

SINDROMUL ALLBRIGHT – caracterizat prin displazie fibroasă poliostotică, pete melanotice maculare, iar la femei, pubertate precoce. Afectarea osoasă poate fi localizată ocazional doar la un singur os. Adesea există o legătură între valoarea fosfatazei alcaline serice și metabolismul osos anormal.

SINDROMUL APERT – Include: transmitere autosomal dominantă, cranio-sinostoză, sindactilie și sinostoza progresivă la nivelul mâinilor și picioarelor, hipoplazie mediofacială, hipertelorism, retard mental și moderată hipoacuzie de transmisie.

SINDROMUL DE APEX ORBITAR – Implică vasele și nervii ce trec prin fisura orbitară superioară și foramenul optic, cu pareza nervilor III, IV, VI. Nervul optic e adesea implicat.

SINDROMUL ARNOLD-CHIARI – Hernie cerebrală prin regiunea "foramen magnum", ce creează o disfuncție asemănătoare încarcerării nervilor cranieni inferiori.

SINDROMUL BARANY – Combinație între cefaleea posterioară unilaterală, surditate periodică ipsilaterală (alternând cu perioade de auz normal), vertij și tinitus.

SINDROMUL BARRE-LIEU – Cefalee occipitală, vertij, tinitus, tulburări vasomotorii, spasm facial datorită iritației plexului simpatic din jurul arterei vertebrale în afecțiunile reumatice ale coloanei cervicale. Este cunoscut sub denumirea de migrenă cervicală.

SINDROMUL BESNIER-BOECK-SCHAUMANN – Sarcoidoza sistemică.

SINDROMUL BOGORAD (SINDROMUL LACRIMILOR DE CROCODIL) – Lăcrimare profuză în timpul alimentației. Se datorează unei regenerări greșite a nervilor după un traumatism facial, cu fibrele parasimpatice destinate glandelor salivare reinervând glandele lacrimale.

SINDROMUL BONNET – tic dureros + sindrom Claude Bernard-Horner.

SINDROMUL BOURNEVILLE – eponim al sclerozei tuberoase, o boală neurocutanată, caracterizată prin epilepsie, retard mental, adenom sebaceu al feței și mucoasei orale.

SINDROMUL BRANCHO-OCULO-FACIAL (BOF) – Caracterizat prin: transmitere autozomal dominantă, labio- și/sau palatoschis, obstrucția canalului nazolacrimal, albirea prematură a părului, timus cervical, malformații ale pinei, hipoacuzie de transmisie.

SINDROMUL BRUNS – Vertij, cefalee, vărsături și tulburări de vedere, datorită obstruării fluxului de lichid cefalorahidian în timpul schimbării poziției capului. Sunt implicate obstrucții ale sistemului ventricular, datorită unor leziuni tumorale, sau modificărilor inflamatorii.

SINDROMUL CAMPBELL-CLIFTON – Afecțiune caracterizată prin

Scanned with OKEN Scanner

transmitere autosomal dominantă, migrenă meningitică, artropatie, corioretinită, rash şi hipoacuzie de percepţie – toate fiind posibile efecte ale unor boli ale arterelor periferice.

SINDROMUL CAMPTOMELIC – Caracterizat prin transmisie autosomal recesivă, inversări sexuale frecvente, mortalitate frecventă, tibie şi femur curbate, hipoacuzie de transmisie, anomalii craniofaciale.

SINDROMUL CAMURATI-ENGELMANN – Cuprinde: transmitere autosomal dominantă, scleroza şi hiperostoza craniului şi a oaselor lungi, slăbirea şi reducerea maselor musculare, dureri în membrele inferioare şi mers anormal, hipoacuzie mixtă şi tulburări vestibulare.

SINDROMUL CARCINOID – Combinaţie de simptome vasomotorii şi neurogenice, incluzând hiperemia feţei, tahiaritmii şi ascită, ca rezultat al unei tumori neuroendocrine secretoare de serotonină. Tumora poate genera reacţie pozitivă dihidroxifenilalaninică (DOPA), la analiza imunochimică şi 5 hidroxiindolacetic în urină.

SINDROMUL CHARLIN – Nevralgia nervului etmoidal anterior care se manifestă prin durere la rădăcina şi aripa nasului, prurit nazal, rinoree, epifora.

SINDROMUL CHEDIAK-HIGASHI – Transmisie autosomal recesivă a defectelor granulocitare, albinism parţial, fotofobie, anomalii ale plachetelor sanguine şi deficite de coagulare.

SINDROMUL CILILOR IMOBILI – Defect congenital caracterizat prin imobilitatea cililor mucoasei respiratorii. Clinic, include bronşiectazie, sinuzită, sterilitate masculină, situs inversus, otite medii.

SINDROMUL COCKAYNE – Dezechilibru caracterizat de: transmitere autozomal recesivă; defecte de reparare ale ADN-ului; defecte majore de creştere; retard mental; demenţă; tetraplegie spastică; ataxie; neuropatie senzorială şi motorie; retinopatie pigmentară; atrofie optică; cataractă; fotodermatite; ţesut celular subcutanat redus; aspect facial anormal; hipoacuzie neurosenzorială.

SINDROMUL COSTEN – Sindrom complex, caracterizat prin dureri în zona articulaţiei temporomandibulare, hemicranie, tinitus, vertij; determinat de edentaţia neprotezată sau proteză incorectă.

SINDROMUL "CRI DU CHAT" – Deleţia braţului scurt al cromozomului 5; caracteristicile includ retard mental, stridor respirator, microcefalie, hipertelorism, labio-velo-palatoschisis şi laringomalacie cu insuficienţă glotică.

SINDROMUL CROUZON – Transmitere autosomal dominantă, craniosinostoza prematură variabilă, hipertelorism ocular, hipoplazie mediofacială şi proptoza oculară, prognatism mandibular, atrezia conductului auditiv extern (15%), hipoacuzie de transmisie (50%).

SINDROMUL CRYPTOPHTALMUS (FRASER) – Caracterizat de: transmisie autosomal recesivă, extensie unilaterală sau bilaterală a tegumentului frunţii cu acoperirea completă a ochilor; sindactilie; coloboma aripilor nazale; anomalii variabile urogenitale; hipoacuzie de transmisie şi atrezia conductului auditiv extern.

Scanned with OKEN Scanner

SINDROMUL CURTIUS – Hipertrofia întregului hemicorp sau a unor regiuni (macrozomii parțiale). Atunci când este localizată la față, poartă denumirea de hipertrofie hemifacială.

SINDROMUL DEJEAN – Exoftalmie, diplopie, dureri maxiulare, parestezii pe traiectul nervului trigemen. Clasic e cauzat de o tumoră ce implică fosa pterigopalatină și podeaua orbitei.

SINDROMUL DE DETRESĂ RESPIRATORIE A ADULTULUI – Hipoxie și infiltrate pulmonare ca urmare a creșterii permeabilității vasculare pulmonare și/sau hemoragiilor microvasculare. În general apare la 12-24 ore după un șoc traumatic.

SINDROMUL EHLERS-DANLOS (GENERAL) – Dezechilibru de colagen cu multiple implicări sistemice.

SINDROMUL ELSCHING – Extensia laterală a fisurii palpebrale laterale, cu deplasarea cantusului lateral, ectropion și, uneori, hipertelorism, labio-palatoschisis.

SINDROMUL DE FISURĂ ORBITALĂ ȘI SUPERIOARĂ – Implică nervii III, IV, VI, venele oftalmice și ramuri simpatice, ale sinusului cavernos. Poate fi determinată de o sinuzită sfenoidală sau de o tumoră regională. Simptomele includ paralizia pleoapei superioare, dureri orbitare, fotofobie și paralizia nervilor mai sus menționați. Nervul optic poate fi implicat.

SINDROMUL FOSTER-KENNEDY – Meningiom anterior (frontal) al bazei craniului, produce anosmie și modificări de personalitate. Odată cu expansiunea determină atrofie optică și edem papilar.

SINDROMUL GARDNER – Caracterizat de multiple osteoame ce se dezvoltă la nivelul craniului și oaselor feței, inclusiv mandibula. Are transmitere autosomal dominantă. Alte manifestări: multiple chiste epidermoide ale pielii, polipoza colonului și rectului, cu tendința la malignizare.

SINDROMUL HALLERMANN-STREIFF – Include hipoplazia mandibulei, brahicefalie; "nas de papagal" și hipotricoza.

SINDROMUL HERSCH – Transmitere autosomal recesivă; retard mental; facies neobișnuit; retinopatie pigmentară; hipogonadism moderat; hipotonie; marcată hipoacuzie de transmisie.

SINDROMUL HORNER – CLAUDE BERNARD – Ptoză palpebrală, mioza, anhidroza, enoftalmie, datorate paraliziei simpaticului cervical.

SINDROMUL JOB – Face parte din grupul sindroamelor de hiperimunoglobulinemie E, asociate cu defecte de chemotactism. Tabloul clinic include piele decolorată, păr roșu, abcese stafilococice recurente, infecții pulmonare purulente frecvente.

SINDROMUL KARTAGENER – Situs inversus complet, asociat cu sinuzită cronică și bronșiectazie.

SINDROMUL KEUTEL – Transmitere autosomal recesivă; brahitelefalangie; calcificări și/sau osificări ale cartilajului nasului, urechilor, traheei, bronhiilor și coastelor. Multiple stenoze periferice pulmonare. Otite medii recurente, sinuzite, bronșite și hipoacuzie progresivă mixtă.

Scanned with OKEN Scanner

SINDROMUL LADD (LEVY-HOLLESTER) – Caracterizat prin transmitere autosomal dominantă; urechi în formă de cupă; obstrucția canalului nasolacrimal, hiperplazia sacului lacrimal și absența accidentală a formării lacrimilor; variate anomalii radiale. anomalii dentare, edentații cu amelogenesis imperfecta; hipoacuzie mixtă cu predominanța componentei neurosenzoriale.

SINDROMUL LENZ-MAJEVSKI – Macrocefalie; piele subțire și vene proeminente; scleroza progresivă a craniului; retard mental și hipoacuzie.

SINDROMUL LÖFFLER – Pneumonii fugace caracterizate prin infiltrat eozinofilic.

SINDROMUL LOUIS BAR – Caracterizat prin ataxie în timpul copilăriei asociată cu telangiectazia orbitei, feței, gâtului. Este cunoscut sub denumirea de ataxia-telangiectazia. Afectează bolnavii cu lipsa IgA și prezintă recidive pulmonare și infecții sinusale.

SINDROMUL MAFFUCCI – Hemangiom cavernos al capului și gâtului. Pacienții afectați au multiple encondroame cu potențial malign.

SINDROMUL MARSHALL – Transmitere autosomal dominantă; statura mică; miopie severă; cataractă congenitală sau juvenilă; nas în formă de șa; variate anomalii osoase; hipoacuzie de percepție.

SINDROMUL MICHEL – Transmisie autosomal recesivă; blefaro-fimoza-ptoza; epicantus inversat; retard mental; labio-palatoschisis; hipoacuzie mixtă.

SINDROMUL MORGAGNI-STEWARD-MOREL – Întâlnit la femeile la menopauză, e caracterizat prin obezitate, amețeli, dereglări psihologice, modificarea bioritmului și hiperostoza frontală internă.

SINDROMUL MÜNCHAUSEN – Pacienți cu probleme psihiatrice cu acuze dramatice, fără existența patologiei organice.

SINDROMUL MYENBURG – Afecțiune în care musculatura striată e înlocuită de fibroză. Fibrossarcomul apare rar.

SINDROMUL NAGER ACROFACIAL DISOSTOTIC – Transmitere autosomal recesivă; prezintă malformații ale urechii externe, fanta palpebrală îndreptată în jos, hipoplazie zigomatică; palatoschizis, retromicrognație, hipoacuzie de transmisie.

SINDROMUL NEVILOR CU CELULE BAZALE – Sindrom familial, autosomal dominant cu înaltă penetranță și manifestări în primii ani de viață. Se manifestă prin apariția de multiple epitelioame cu celule bazale la nivelul pielii (feței), chisturi ale mandibulei, coaste și oase metacarpiene anormale, bosă frontală și scolioză dorsală. Uneori sunt prezente disfuncții endocrine, asociate cu meduloblastomul.

SINDROMUL 18Q – Retard psihomotor; hipotonie; statură scundă; microcefalie; hipoplazie mediofacială; epicantus; anomalii oftalmice; palatoschisis; defecte congenitale cardiace; anomalii genitale; degete subțiri și lungi; atrezie aurală și hipoacuzie de transmisie.

SINDROMUL ROLLET – Efectul unei tumori sau infecții rezultând compresia apexului orbitar și paralizia nervilor III, IV, VII. Caracterizat prin

Scanned with OKEN Scanner

ptoză, diplopie, oftalmoplegie, atrofie optică, hiperestezia sau anestezia frunții, corneei, nevralgie retrobulbară. Poate apare exoftalmia și edem papilar.

SINDROMUL SAMTER – Triada clinică cuprinzând hipersensibilitate la aspirină, polipoza nazală și astm.

SINDROMUL SHEENAN – Necroza ischemică a pituitarei anterioare asociată cu hipotensiune în postparrtum.

SINDROMUL DE SINUS CAVERNOS – Obstrucția sinusului cavernos prin prezența unei tumori sau a unei infecții. Simptomatologia include dureri orbitare, prin congestie venoasă retiniană, a pleoapelor și a conjunctivei. Este prezentă fotofobia, exoftalmia și afectarea nervilor III, IV, V, VI.

SINDROMUL SPRINTZEN (transmisie autosomal dominantă) – Caracterizat de facies caracteristic; malformații cardiace congenitale; moderat retard mental; absența tonsilelor și/sau a vegetațiilor adenoide; palatoschisis și insuficiența velopalatină; hipoacuzie de transmisie.

SINDROMUL STURGE-WEBER – Angioame meningiene, ale orbitei, cavității bucale, mucoasei nazale. Radiologic, se observă calcificări intracerebrale.

SINDROMUL ȘEII GOALE – Sindromul de șa turcească goală este datorat absenței congenitale a diafragmei selare, cu lărgirea gradată a șeii secundar pulsațiilor creierului. Sindromul apare secundar, probabil datorită necrozei postchirurgicale a pituitarei, radioterapiei sau pseudotumoral.

SINDROMUL TOLOSA-HUNT – Durere unilaterală orbitară și oftalmoplegie progresivă, datorate inflamației sau unei pseudotumori implicând sinusul cavernos.

SINDROMUL VAIL – Constă în nevralgie vidiană, unilaterală, nocturnă, ce poate fi asociată cu sinuzita.

SINDROMUL WAARDENBURG (transmisie autozomal dominantă) – Include: deplasarea laterală a cantului medial. Poziționarea înaltă a rădăcinii nasului, heterocromie, modificări de pigmentare ale pielii, labio și/sau palatoschizis, hipofuncție vestibulară și hipoacuzie neurosenzorială.

SINDROMUL WEGENER – Vasculită sistemică constând într-o asociere a unei suferințe rinosinuzale cu afectare pulmonară și renală. Afectarea rinosinuzală se manifestă printr-o rinoree cronică sanguinolentă, ulcerații și cruste nazale.

TEHNICA LEMOINE – Tehnica de excludere a sinusului frontal prin obliterarea sa și blocarea canalului fronto-nazal.

TUMORA ACKERMAN – carcinom verucos.

TUMORA ANTONI TIP A – Schwanom cu aranjarea celulelor Scheann în palisadă, corpi Verocay și celularitate crescută dispusă ordonat.

TUMORA ANTONI TIP B – Schwanom cu aranjament celular neregulat fără diferențe clinice cu tumora de tip A, dar cu celularitate scăzută.

XERODERMA PIGMENTOSUM – Tegument fotosensibil cu multiple epitelioame cu celule bazale. Poate degenera în carcinom cu celule scuamoase sau mielom malign.

Scanned with OKEN Scanner

Cuprins

CAPITOLUL 1

Dezvoltarea embriologică şi anatomia nasului şi sinusurilor paranazale – *Conf. Dr. Victor Nimigean, Dr. Nicoleta Măru* 5

CAPITOLUL 2

Fiziologia nasului şi sinusurilor paranazale – *Prof. Dr. Dorin Sarafoleanu* 51

CAPITOLUL 3

Metode de explorare paraclinică şi funcţională utilizate în suferinţele rino-sinusale – *Dr. Codruţ Sarafoleanu* 83

CAPITOLUL 4

Explorarea imagistică facială – *Dr. Indra Mihăiţă* 129

CAPITOLUL 5

Explorarea histologică şi imunohistochimică în patologia rinosinuzală – *Dr. Cristina Iosif* 197

CAPITOLUL 6

Patologia infecto-inflamatorie rino-sinuzală – *Dr. Codruţ Sarafoleanu* 241

CAPITOLUL 7

Inflamaţia alergică rino-sinusală – *Dr. Violeta Perlea, Dr. Sorin Perlea* 295

CAPITOLUL 8

Urgenţele rinosinuzale – *Dr. Codruţ Sarafoleanu* 373

CAPITOLUL 9

Patologia tumorală nazo-sinuzală – *Dr. Codruţ Sarafoleanu*..... 407

Scanned with OKEN Scanner

CAPITOLUL 10
Afectarea nazală în bolile generale – *Dr. Violeta Bojincă* 439

CAPITOLUL 11
Actualități în oncologia rinosinusală – *Dr. Florin Băcanu* 471

CAPITOLUL 12
Elemente de chirurgie estetică nazală
– *Prof. Dr. Dorin Sarafoleanu* 487

CAPITOLUL 13
Elemente de chirurgie endoscopică rino-sinuzală
– *Dr. Codruț Sarafoleanu* 507

CAPITOLUL 14
Sindroamele algice de origine rino-sinusală
– *Dr. Codruț Sarafoleanu* 567

CAPITOLUL 15
Sindroame și eponime în patologia nazosinuzală
– *Dr. Codruț Sarafoleanu* 583

Scanned with OKEN Scanner

New freedom of movement

Endovision Telecam with parfocal zoom

STORZ
KARL STORZ – ENDOSKOPE



Endoscoape, Instrumente, Accesorii,
Aparate și Sisteme Video pentru:

- Oto-Rino-Laringologie
- Bronhoscopie-flexibil și rigid
- Esofagoscopie
- Toracoscopie, Mediastinoscopie
- Laparoscopie, Ginecologie, Urologie
- Chirurgie estetică
- Anesteziologie
- Gastro-enterologie
- Neuro Endoscopie / Neuro Chirurgie
- Chirurgie cardiovasculară
- Histeroscopie
- Endourologie
- Proctologie
- Artroscopie
- Endoscoape pentru medicina veterinară
- Endoscoape tehnice

ENDOSCOPIA
Calea Moșilor nr. 138. sector 2,
BUCUREȘTI - ROMÂNIA
Tel.: *021 - 490 81 61* ***Fax:*** *021 - 490 85 11*
mobil: *0721 368 098*
e-mail: *endoscopia@fx.ro*

ENDOSCOPIA
REPREZENTANȚĂ EXCLUSIVĂ
STORZ
KARL STORZ – ENDOSKOPE

ISBN 973-39-0503-8

LEI 700.000

Scanned with OKEN Scanner